

# Metástase de adenocarcinoma de mama no ângulo pontocerebelar

## Relato de caso

José Nazareno Pearce de Oliveira Brito<sup>1</sup>, Gerson Luis Medina Prado<sup>2</sup>,  
Ricardo Marques Lopes de Araújo<sup>3</sup>, Wildson de Castro Gonçalves Neto<sup>3</sup>

Disciplina de Neurologia e Neurocirurgia da Faculdade de Ciências Médicas da Universidade Estadual do Piauí (Facime-Uespi) e da Faculdade de Saúde, Ciências Humanas e Tecnológicas do Piauí (Novafapi) e Disciplina de Radiologia da Facime-Uespi, Teresina.

### RESUMO

*Câncer de mama é a principal neoplasia maligna em mulheres. Apesar de todos os avanços médicos tanto no diagnóstico como na terapêutica, um terço das pacientes com esse tipo de câncer irá morrer em decorrência das metástases. Apesar de tumores no ângulo pontocerebelar (APC) terem uma apresentação clínica com características uniformes, eles representam variedades histopatológicas distintas. Além das metástases, o neurinoma do acústico, meningiomas, cistos epidermóides e neurinomas dos nervos cranianos V, VII, IX, X e XI correspondem, aproximadamente, a 98% dos tumores no APC. Este relato descreve um caso de metástase de adenocarcinoma de mama no APC.*

### PALAVRAS-CHAVE

*Adenocarcinoma de mama. Metástase. Ângulo pontocerebelar.*

### ABSTRACT

**Breast adenocarcinoma metastasis in the cerebello pontine angle. Case report**  
*Breast cancer is the main malignant neoplasm in women. Despite all diagnostic and therapeutic advances, one third of the patients with this cancer will die as a result of metastasis. Although tumors in the cerebellopontine angle present with clinical uniform characteristics, they represent distinct histopathological varieties. Besides metastasis, acoustic schwannomas, meningiomas, epidermoidal cysts, and neurinomas of V, VII, IX, X and XI cranialnerves occur in about 98% of the tumors of cerebellopontine angle. This report describes a rare case of breast adenocarcinoma metastasis in the cerebellopontine angle.*

### KEY WORDS

*Breast adenocarcinoma. Metastasis. Cerebellopontine angle.*

## Introdução

A principal neoplasia maligna feminina ainda permanece sendo o câncer de mama. Apesar do aumento da sobrevida decorrente do diagnóstico precoce e dos novos métodos terapêuticos, um terço dessas pacientes morre em virtude das metástases.<sup>2</sup>

O ângulo pontocerebelar (APC) é um espaço latente de forma irregular localizado na fossa posterior cerebral;

é formado pela face cerebelar da parte petrosa do osso temporal, ponte e pedúnculo cerebelar médio. Tumores que têm origem no APC são raros, correspondendo a apenas 5% a 10% de todos os tumores intracranianos. Causam, por compressão do tronco cerebral e dos nervos cranianos que trafegam por esse sítio, sintomas neurológicos por interferência nos núcleos e tratos longos do tronco cerebral. Apesar de as apresentações clínicas serem semelhantes, 98% dos tumores encontra-

1 Professor Adjunto Doutor de Neurologia e Neurocirurgia. Coordenador da Disciplina de Neurologia e Neurocirurgia da Faculdade de Ciências Médicas da Universidade Estadual do Piauí (Facime-Uespi) e da Faculdade de Saúde, Ciências Humanas e Tecnológicas do Piauí (Novafapi).

2 Professor Adjunto Doutor da Disciplina de Radiologia da Facime-Uespi.

3 Acadêmicos de Medicina da Novafapi.

dos nesse sítio são representados pelo *schwannoma* do acústico (70%-80%), meningiomas (5%-10%), cistos epidermóides (6%-7%) e *schwannomas* dos nervos cranianos V, VII, IX, X e XI.<sup>3,4,6,7,9,15</sup> O adenocarcinoma metastático da mama é uma lesão mais rara nessa região. Atualmente, não existem diretrizes terapêuticas para metástases isoladas do adenocarcinoma de mama neste sítio.<sup>3,8</sup>

O presente trabalho relata um caso de metástase de adenocarcinoma de mama no APC direito. A apresentação clínica, características histopatológicas, achados radiológicos e diagnóstico diferencial dos tumores metastáticos do APC serão discutidos.

## Relato do caso

Paciente MDML, sexo feminino, 38 anos, branca, procedente da cidade de Codó, MA, foi admitida no Serviço de Neurocirurgia do Hospital São Marcos (Teresina, PI), em 4/2/2003, com queixas de cefaleia progressiva há um mês, associada a náuseas, vômitos, zumbidos e tonturas, assim como dificuldade para deambular e um episódio de crise convulsiva. Ao exame, apresentava estado geral comprometido, desidratada, torporosa, disfásica, com pupilas isocóricas e fotorreagentes. Como antecedente pessoal havia relato de mastectomia radical em 2001, em razão do nódulo na mama direita, cujo estudo histopatológico revelou tratar-se de um carcinoma ductal infiltrante grau II. Nessa ocasião, recebeu tratamento adjuvante com quimio e radioterapia.

A tomografia computadorizada (TC) e a ressonância magnética (RM) do crânio (Figuras 1 e 2) evidenciaram a presença de lesão expansiva de contornos lobulados no APC direito, isodensa ao parênquima cerebelar nas imagens de TC e isointensa nas imagens da RM ponderadas em T1 e T2, com halo de edema circundante e efeito de massa sobre o parênquima cerebelar adjacente. A lesão apresentava intenso realce após a infusão do meio de contraste, tanto nas imagens tomográficas quanto de ressonância.

Realizou-se planejamento cirúrgico com exérese do tumor, em 7/2/2003, com boa evolução clínica e melhora da sintomatologia no pós-operatório. O resultado do exame histopatológico foi de carcinoma metastático pouco diferenciado. A paciente foi então encaminhada para radioterapia. Está atualmente em acompanhamento ambulatorial no hospital.

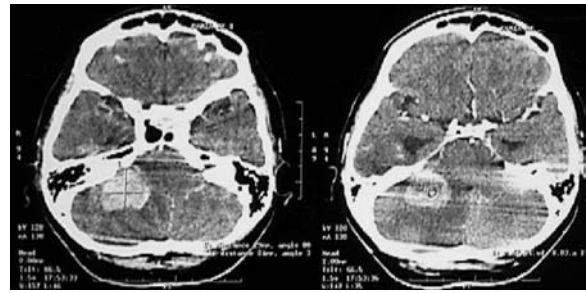


Figura 1 – Tomografia computadorizada de crânio evidenciando a lesão no ângulo pontocerebelar direito.

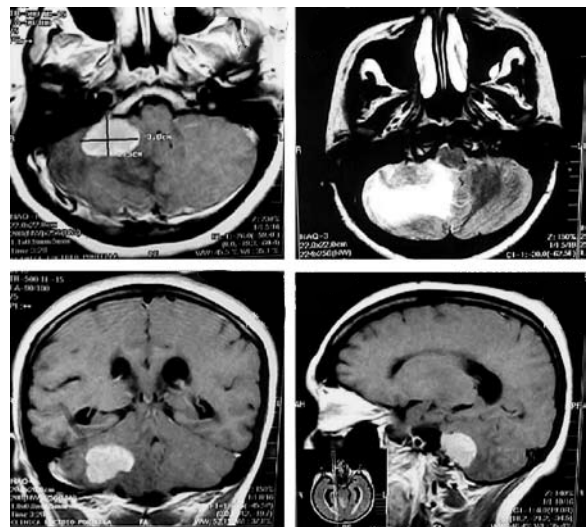


Figura 2 – Ressonância magnética da mesma lesão.

## Discussão

Os neurinomas do acústico, meningiomas e outras lesões são clinicamente distintos dos tumores metastáticos do APC que, de modo geral, causam sintomas auditivo-vestibulares de forma aguda. A ligação com neuropatias dos nervos cranianos é comum, visto que os pacientes acometidos podem apresentar dores na região da mastoide, hipoacusia, migrânea e sintomas vestibulares. A ataxia pode representar invasão cerebelar avançada. A paralisia do nervo facial é comum, podendo ser confundida com paralisia de Bell. O acometimento do nervo hipoglosso e dos nervos do forâmen jugular sugere fortemente um processo maligno.<sup>6,11,12,14</sup> O aparecimento rápido desses sinais e sintomas e a história de processo maligno devem sugerir o diagnóstico de lesão metastática do APC.<sup>6,11-14</sup> Na suspeita de lesão metastática, no pré-operatório, deve-se investigar tumores do pulmão, mama, fígado, rim e próstata.<sup>6,12-14</sup>

A evolução clínica da paciente em questão demonstrou ser compatível com a história natural de uma lesão metastática de APC.

A incidência precisa das lesões metastáticas no osso temporal é desconhecida. Apresentam uma longa fase latente antes de surgir algum sintoma. Mais de 200 casos de metástase no osso temporal são descritos na literatura e o tumor primário mais comum é o adenocarcinoma de mama.<sup>5,10</sup>

As metástases no canal auditivo interno são muito raras, representam apenas cerca de 0,3% das lesões do APC,<sup>3</sup> e, diferentemente das metástases no osso temporal, são estas, assim como as lesões do APC, marcadas por sintomas agudos e rapidamente progressivos sobre os nervos cranianos VII e/ou VIII. Desordens faciais estão presentes em 74% dos casos com lesão do canal auditivo interno.<sup>10</sup> Yuh e cols.,<sup>17</sup> em investigação sobre metástases no APC, identificaram, em relação aos nervos cranianos VII e VIII, que pelo menos um desses é afetado em 92,2% e que a RM revela lesões maiores que aquelas sugeridas pela apresentação clínica, envolvendo frequentemente outros nervos cranianos, podendo também ser bilaterais.

Araújo e cols.,<sup>2</sup> após análise de 42 prontuários de mulheres com câncer de mama, concluíram que as metástases cerebrais com frequência ocorrem após metástase em outra localização (óssea, pulmonar e hepática). Em mais da metade dos casos foi diagnosticada hipertensão intracraniana e a TC foi o método de eleição para a confirmação diagnóstica. No caso em estudo, o principal sintoma da paciente estava relacionado à hipertensão intracraniana e o primeiro método para diagnóstico foi a TC (seguido de RM), mostrando a localização primária da lesão no APC. A apresentação das lesões metastáticas do APC na TC é variável. Se a parte petrosa do osso temporal estiver envolvida, pode apresentar formas osteolíticas ou osteoblásticas. Existem lesões hipervascularizadas que frequentemente se realçam após administração intravenosa do meio de contraste. As angiografias podem mostrar captação vascular, o que auxilia no diagnóstico.<sup>1,4,11</sup> A aparência na RM também varia, sendo hipointensa em T1 e hipo ou hiperintensa em T2, aspecto similar ao neurinoma do acústico; pode ainda se realçar pelo gadolínio. O edema em torno das lesões, visto como um acréscimo de sinal em T2 ou perda na interface entre tumor e parênquima preservado, representa tipicamente o efeito de massa. Quando se suspeita de doença metastática no APC, uma craniotomia suboccipital ou translabiríntica pode ser realizada – dependendo da extensão da perda auditiva – para uma intervenção diagnóstica e/ou terapêutica. A ausência de alargamento do canal auditivo interno é importante, mas não definitiva, no diagnóstico diferencial de outros tumores, como os neurinomas do acústico.<sup>16</sup>

A história clínica é sempre crucial e pode confirmar o diagnóstico. Se levantada a hipótese de malignidade, deve ser executado um tratamento multidisciplinar com cirurgia para ressecção da lesão, seguido de quimioterapia

e radioterapia, depois da confirmação diagnóstica.<sup>8</sup> O tratamento de pacientes com pequenas lesões no canal auditivo interno é, algumas vezes, expectante; principalmente quando a suspeita é de *schwannoma*. Entretanto, em pequenas lesões, a definição do tipo de lesão é muito importante para o seguimento do paciente, pois metástases devem ser tratadas agressivamente por apresentarem pior prognóstico.<sup>3,6,13,14</sup> A paciente em questão mostrou uma lesão metastática de caráter agressivo com quadro convulsivo e de hipertensão intracraniana, tratada por cirurgia seguida de radioterapia adjuvante conformacional, com resultado satisfatório.

## Referências

1. Ajal M, Roche J, Turner J, Fagan P. Unusual lesions of the internal auditory canal. *J Laryngol Otol.* 1998;112:650-3.
2. Araújo MAS, Derchain SFM, Bianchessi ST, Koseki NM, Teixeira LC, Brenelli HB. Metástase cerebral em pacientes com carcinoma da mama: avaliação clínica de 42 casos. *Acta Oncol Bras.* 2000;20:91-5.
3. Beutler AS, Hsiang JK, Moorhouse DF, Hansen LA, Alksne JF. Pilocytic astrocytoma presenting as an extra-axial tumor in the cerebellopontine angle: case report. *Neurosurgery.* 1995;37:125-8.
4. Brackmann DE, Bartels LJ. Rare tumors of the cerebellopontine angle. *Otolaryngol Head Neck Surg.* 1980;88:555-65.
5. Cumberworth VL, Friedmann I, Glover GW. Late metastasis of breast carcinoma to the external auditory canal. *J Laryngol Otol.* 1994;108:808-10.
6. Delerue O, Destee A. Bilateral metastases in the cerebellopontine angle. *J Neurol Neurosurg Psychiatry.* 1990;54:562-3.
7. Ferri GG, Modugno GC, Fioravanti A, Calbucci F, Ceroni AR. Metastasi nel condotto uditivo interno. *Acta Otorhinolaryngol Ital.* 1998;18:269-75.
8. Guilemany JM, Alobid I, Gastón F, Morrelló A, Bernal-Sprekelsen M. Cerebellopontine angle and internal auditory canal metastasis from ductal carcinoma of the breast. *Acta Otolaryngol.* 2005;125:1004-7.
9. Gupta A, Ahmad FU, Sharma MC, Garg A, Mehta VS. Cerebellopontine angle meningeal melanocytoma: a rare tumor in an uncommon location. *J Neurosurg.* 2007;106:1094-7.
10. Kendall B, Symon L. Investigation of patients presenting with cerebellopontine angle syndromes. *Neuroradiology.* 1977;13:65-84.
11. Kingdom TT, Lalwani AK, Pitts LH. Isolated metastatic melanoma of the cerebellopontine angle: case report. *Neurosurgery.* 1993;33:142-4.
12. Marques E, Brandis A, Samii M, Tatagiba M. Late metastasis of breast adenocarcinoma into internal auditory canal and cerebellopontine angle: case report. *Arq Neuropsiquiatr.* 2002;60:639-42.
13. Pech A, Cannoni M, Pellet W, Triglia JM, Zanaret M, Thomassin JM. Les tumeurs de l'angle ponto-cérébelleux à l'exception des neurinomes de l'acoustique. *Ann Otolaryngol Chir Cervicofac.* 1986;103:293-301.
14. Polini JC, Campodónico CC, Benavides TE. Diagnóstico y tratamiento de 40 pacientes con patología tumoral del ángulo ponto-cerebeloso. *Neuroeje.* 2000;14:7-12.

15. Streitmann MJ, Sismanis A. Metastatic carcinoma of the temporal bone. Am J Otol. 1996;17:780-3.
16. Vellutini EAS, Siqueira MG, Velasco OP. Neurinoma do acústico. In: Siqueira MG, Novaes V, editors. Tumores intracranianos. São Paulo: Revinter; 1999. p. 306-17.
17. Yuh WT, Mayr-Yuh NA, Koci TM, Simon JH, Nelson KL, Zyroff J, et al. Metastatic lesions involving the cerebello-pontine angle. Am J Neuroradiol. 1993;14:99-106.

*Original recebido em maio de 2008*

*Aceito para publicação em novembro de 2008*

***Endereço para correspondência***

*José Nazareno Pearce de Oliveira Brito  
Rua Des. César do Rêgo Monteiro, 1.220  
64049-580 – Teresina, PI, Brasil  
E-mail: nazapearce@uol.com.br*

