

# Impacto da utilização do rFVIIa nas hemorragias intracranianas

## Revisão da literatura

Daniel Damiani<sup>1</sup>, Natalia Laudanna<sup>2</sup>, Roberto Godoy<sup>3</sup>

Faculdade de Medicina da Universidade Nove de Julho, São Paulo, SP

### RESUMO

**Objetivo:** Revisão sobre as doenças cerebrovasculares hemorrágicas (DEVH), com ênfase em sua fisiopatologia, avaliando a utilização de um agente hemostático de ação localizada — fator VII recombinante ativado (rFVIIa) — no contexto de agente neuroprotetor. **Método:** Como ferramenta de busca, utilizamos Medline, Scielo e Cochrane cruzando os termos: “rFVIIa intracranial hemorrhage”; “penumbra zone”; “intracranial trauma rFVIIa”; “hemorrhagic stroke rFVIIa”, selecionados do período de 1995-2008. Avaliamos trabalhos que mostraram a utilização do rFVIIa em situações neurológicas críticas, incluindo traumatismo cranioencefálico, hemorragia subaracnóideia, hematomas sub e extradural e hemorragia intraventricular, tendo como parâmetros valores referentes ao tempo de protrombina, tempo de tromboplastina parcial ativada e índice de normalização internacional antes e após a utilização desse agente hemostático.

### PALAVRAS-CHAVE

rFVIIa. Hemorragia intracraniana. Literatura de revisão.

### ABSTRACT

#### **Impact of the rFVIIa use on intracranial hemorrhage**

**Objective:** Literature review about hemorrhagic cerebrovascular disease, emphasizing its pathophysiology, and evaluating the utilization of a local action hemostatic factor — activated recombinant factor VII (rFVIIa) — as a neuroprotective agent. **Method:** In Medline, Scielo and Cochrane data bases the following searching words were used: “rFVIIa intracranial hemorrhage”; “penumbra zone”; “intracranial trauma rFVIIa”; and “hemorrhagic stroke rFVIIa”. Publications between 1995 and 2008 on the use of rFVIIa in critical neurologic situations, such as traumatic brain injury, subarachnoid hemorrhage, subdural and extradural haematoma, and intraventricular hemorrhage, using prothrombin time, partial activated thromboplastin time, and the international normalization ratio before and after its administration as control parameter were selected.

### KEY WORDS

rFVIIa. Intracranial hemorrhage. Review literature.

## Introdução

A doença encefalovascular hemorrágica (DEVH) é uma das situações mais críticas que acometem o organismo, com elevada morbimortalidade. Cerca de um terço dos pacientes morre após um mês do início dos sintomas e, entre os sobreviventes, apenas 20% apresentarão recuperação neurológica completa. A presença de hemorragia intraventricular, evidenciada em 30% a

50% dos pacientes, piora o prognóstico, aumentando a letalidade das DEVHs em até cinco vezes.<sup>23,33</sup> O volume do hematoma associado à hemorragia interventricular aumenta a probabilidade de expansão hemorrágica nas DEVHs em 40% na primeira hora.<sup>6</sup> Cabe ao neurocirurgião uma intervenção neuroprotetora à chamada “zona de penumbra”, caracterizada como uma região que está sofrendo com a lesão, porém ainda encontra-se hábil a recuperar as funções normais.<sup>16,18</sup>

1 Biomédico, interno da Faculdade de Medicina da Universidade Nove de Julho.

2 Acadêmica da Faculdade de Medicina da Universidade Nove de Julho.

3 Neurocirurgião do Hospital Beneficência Portuguesa e professor da disciplina de Atenção à Saúde Mental da Universidade Nove de Julho.

Epidemiologicamente, a hemorragia intracraniana corresponde de 10% a 20% dos casos de doença encefalovascular no mundo. Essa incidência foi estimada depois do advento da tomografia computadorizada. A incidência aumenta exponencialmente após os 35 anos de idade, sendo muito comum em asiáticos, africanos e americanos hispânicos, atingindo 13,5 a 32 casos em cada cem mil.<sup>7</sup>

Entre as doenças vasculares encefálicas, 10% a 15% são hemorrágicas, e 85% a 90% são isquêmicas; topograficamente, as DEVHs apresentam-se na substância cinzenta profunda em 50% das vezes (tálamo e núcleos da base), em 35% são lobares, 10%, cerebelares, e 6% acometem o tronco encefálico.<sup>4,5,27</sup>

A evolução de um hematoma agudo pode provocar extravasamento de sangue para o parênquima cerebral, comprimindo estruturas adjacentes. Estudos de imagem cerebral mostram que 20% a 38% das DEVHs aumentam nas primeiras 36 horas.<sup>21,23</sup> Hematomas maiores que 25 centímetros cúbicos têm probabilidade de extravasamento ainda maior nas primeiras seis horas.<sup>23,28</sup> Dados recentes mostram que um hematoma de crescimento rápido apresenta uma grande chance de ressangramento na área danificada e congesta, *zona de penumbra hemorrágica*.<sup>17,26</sup> Dentre as alternativas terapêuticas nessas condições, consideramos controle da pressão arterial sistêmica, normoglicemia, normotermia, prevenção às crises convulsivas, controle rigoroso da pressão intracraniana, monitorização do tempo de protrombina (TP), índice de normalização internacional (INR) e tempo de tromboplastina parcial ativada (TTPa) (eventualmente necessitando-se utilizar sulfato de protamina), prevenção ao vasoespasmismo com nimodipina e craniotomia. Nesse contexto, o fator VII recombinante ativado (rFVIIa) tem-se mostrado como ferramenta útil na tentativa de preservar as estruturas que ainda não foram danificadas de forma irreversível, porém que estão sofrendo com a diminuição do fluxo sanguíneo cerebral (zona de penumbra hemorrágica).<sup>5</sup> Estudos mostram que a janela terapêutica considerada ideal para administração do rFVIIa pode ser estendida para até quatro horas do início dos sintomas.<sup>12,34</sup>

## Material e método

Como ferramenta de busca, utilizamos Medline, Scielo e Cochrane cruzando os termos: “rFVIIa intracranial hemorrhage”; “penumbra zone”; “intracranial trauma rFVIIa”; “hemorrhagic stroke rFVIIa”, selecionados do período de 1995-2008.

## Revisão da literatura

A DEVH mostra-se tão complexa que nenhum modelo animal conseguiu mimetizar o dinamismo da lesão intracraniana. Imagina-se que a recorrência ultrarrápida do sangramento seja resultado, principalmente, da ruptura e da congestão das artérias perilesionais com quebra da barreira hematoencefálica. Há uma abrupta isquemia parenquimatosa após a ruptura vascular, com produção de lactato tissular e acidose. A resposta a essa acidose constitui-se numa vasodilatação cerebral na região da hemorragia, mediada, principalmente, pelo óxido nítrico, aumentando a tendência hemorrágica dessa região. Esse fenômeno de aumento da perfusão em decorrência da isquemia ocasionada pela vasoconstrição abrupta, vista nos exames funcionais como PET e SPECT, caracteriza a perfusão de luxo.<sup>7,29,33</sup>

Quanto às características do processo dinâmico do crescimento precoce do hematoma, devem-se considerar tecido necrótico, aumento da pressão local tecidual levando a um aumento mecânico da lesão, redução do fluxo sanguíneo cerebral, indução de proteases plasmáticas e inflamação secundária. A pressão hidrostática intravascular aumentada causa a hemorragia adicional na zona de penumbra.<sup>5,7,21,26</sup>

O quadro I apresenta resumidamente os eventos fisiopatológicos temporais da hemorragia intracraniana.

A abrupta ruptura do vaso arterial origina um rápido extravasamento e acúmulo de sangue no parênquima cerebral, resultando num aumento abrupto da pressão tecidual local. O efeito de massa é resultante desse

**Quadro 1**  
**Eventos fisiopatológicos na hemorragia intracraniana.**

Fase	Evento	Tempo	Mecanismo implicado
I	Ruptura vascular; quebra da barreira hematoencefálica	1 a 10 segundos	Alterações vasculares crônicas; lipo-hialinose; angiopatia amiloide; hipocolesterolemia
II	Formação do hematoma	menos de 1 hora	Pressão sanguínea e anormalidades de coagulação
III	Expansão do hematoma com perfusão de luxúria e processo inflamatório	1 a 6 horas	Pressão sanguínea; hematoma perivascular e lesão tecidual; acidose tissular levando à vasodilatação e à perfusão de luxúria
IV	Formação do edema e processo de apoptose neuronal	24 a 72 horas	Toxicidade celular e humoral; produtos de degradação do sangue; alteração da permeabilidade capilar

Modificado de Rincon F e Mayer SA.<sup>29</sup>

rápido aumento da pressão, originando uma sequência de eventos que envolvem três processos fisiopatológicos: (a) morte das células gliais e neuronais, muitas delas sofrendo apoptose e início do processo inflamatório; (b) edema vasogênico; (c) quebra da barreira hematoencefálica.<sup>26,29</sup>

Mayer e col.<sup>24</sup> num estudo retrospectivo mostram que os hematomas crescem na primeira hora em 26% dos pacientes e entre 1 e 20 horas em 12% dos casos. A evolução rápida do hematoma está diretamente ligada aos índices do estado de saúde do indivíduo como valores da escala de Glasgow e NIHSS (*National Institute of Health Stroke Scale*).<sup>10,11,21,30</sup>

Nilsson e col.<sup>26</sup> mostraram, em um estudo com sondas de microdiálise cerebral, que não há evidência da presença de penumbra isquêmica num período de até cinco horas após uma intensa hemorragia intracraniana. Esse grupo monitorou, por microdiálise, num estudo prospectivo, a área perilesional à hemorragia intracraniana avaliando 22 pacientes submetidos à craniotomia com drenagem do hematoma (hemorragias supratentoriais subcorticais ou hematomas putaminais com efeito de massa e desvio da linha média) ou ao método endovascular intervencionista (alguns aneurismas cerebrais ou malformações arteriovenosas). Após a drenagem foi introduzido de um a três cateteres de microdiálise (CMA 70) no parênquima cerebral, entre 1 cm e 3 cm de distância da hemorragia.<sup>26</sup> Os parâmetros avaliados incluíram: níveis de glicose num período de 72 horas, níveis de lactato, relação entre lactato e piruvato, níveis de glutamato e glicerol. Nesse estudo foi verificada intensa alteração desses parâmetros imediatamente após a drenagem do hematoma acompanhada de gradual recuperação pós-operatória. A concentração de glicose intersticial (determinada pelo balanço entre a oferta capilar e a captação celular) mostrou rápido declínio durante a isquemia. Na zona ao redor da drenagem do hematoma (zona de penumbra) os níveis de glicose permaneceram suficientes para a demanda metabólica cerebral. Os níveis de glutamato não mostraram alteração significativa. Os níveis de glicerol (hipoteticamente um marcador de degradação de membrana celular) estavam bem aumentados nas horas iniciais da hemorragia, retornando aos valores normais num período de 6 a 24 horas. Os achados apresentados nesse estudo falam a favor da intervenção neurocirúrgica precoce nas hemorragias intracranianas.<sup>3,26</sup>

O rFVIIa foi desenvolvido para o tratamento de sangramentos espontâneos e cirúrgicos críticos. A princípio, tinha o objetivo de suprir a deficiência de coagulação dos pacientes portadores de hemofilia A e B com inibidores, posteriormente à amputação de membros, a sangramentos excessivos durante uma cirurgia, traumas abertos e fechados dos mais diversos

e, posteriormente, como proposta de tratamento de hemorragia intracraniana. A dosagem-padrão recomendada para rFVIIa era, inicialmente, de 90 µg - 120 µg/kg, administrados em *bolus*, com intervalos de duas horas.<sup>13</sup> No entanto, após o primeiro estudo em fase 3, ficou mais claro que a dose máxima, com menor risco de fenômenos tromboembólicos, é de 80 µg/kg.<sup>24</sup>

O rFVIIa induz a hemostasia no local da lesão, tanto pela formação de complexos com o fator tissular (FT) exposto quanto pela ativação direta do fator X (FX) sobre a superfície de plaquetas ativadas. Esse mecanismo distinto explica seu potencial para o tratamento eficaz de sangramentos. Plaquetas entram em contato com o fator de von Willebrand e com o colágeno, tornando-se, então, ativadas e capazes de ligarem-se ao fibrinogênio solúvel, formando um tampão plaquetário instável. O sangue entra em contato com o FT ligando as células não vasculares no espaço subendotelial após a lesão ao tecido. O fator VII ativado (FVIIa) é encontrado na circulação em concentrações equivalentes a 1% da forma zimógena do FVII ligando-se ao FT. O FVIIa isolado é essencialmente inativo em termos proteolíticos, somente realizando seu potencial enzimático total ao formar um complexo com seu receptor e cofator FT. O complexo FT-FVIIa ativa os fatores IX e X (FIX e FX) levando à geração de pequenas quantidades de trombina IIa nas células portadoras do FT. Em indivíduos normais essa quantidade limitada de trombina passa a ativar, a seguir, os cofatores V e VIII (FV e FVIII), assim como as plaquetas agregadas no sítio da lesão. As plaquetas ativadas no sítio de sangramento expõem a fosfatidilserina de suas membranas e fornecem a superfície para a geração adicional de trombina. O FIXa e seu cofator FVIIIa formam um complexo sobre a superfície das plaquetas, ativando o fator X mais eficientemente que o complexo FT-FVIIa. O FXa forma um complexo com seu cofator FVa na superfície da plaqueta ativada e converte protrombina em trombina, em um fenômeno chamado “explosão da trombina”. O processo termina com a clivagem, mediada por trombina, de fibrinogênio em monômeros de fibrina, formando, assim, coágulos de fibrina. É necessária uma explosão total de trombina para a formação de um tampão hemostático de fibrina sólido, pois a trombina ativa tanto o fator XIII, que estabiliza o coágulo, quanto o TAFI (inibidor da fibrinólise ativado por trombina).<sup>1,14,19</sup>

O sistema de coagulação é fortemente regulado para prevenir a disseminação do processo de coagulação. O inibidor da via do fator tissular (TFPI) forma um complexo com FT, FVIIa e FXa, inibindo, assim, essa via. A formação adicional de trombina ocorre então por meio da via dependente de FIX-FVIII. A via da proteína C/S é ativada quando a trombina, em complexo com a trombomodulina na superfície da célula endotelial,

ativa a proteína C, resultando na clivagem de FVa e do FVIIIa. Por fim, a antitrombina III (AT III) inibe as atividades de FXa, FIXa, FXIa e trombina.<sup>1,14</sup>

O rFVIIa gera um efeito independente de FT na ativação da coagulação. Há ativação direta do FX na superfície plaquetária não necessitando dos fatores VIII e IX (*bypass*). A formação de fator X e de trombina depende linearmente da quantidade de rFVIIa administrado. Novas evidências mostram que o rFVIIa inibe a fibrinólise pela ativação do TAFI via trombina no plasma (Figura 1).<sup>25</sup> O clássico modelo da cascata de coagulação deverá ser mudado por um novo modelo enfatizando a interação entre as proteínas de coagulação com as superfícies celulares plaquetárias nas células subendoteliais e endoteliais.<sup>14,15,35</sup>

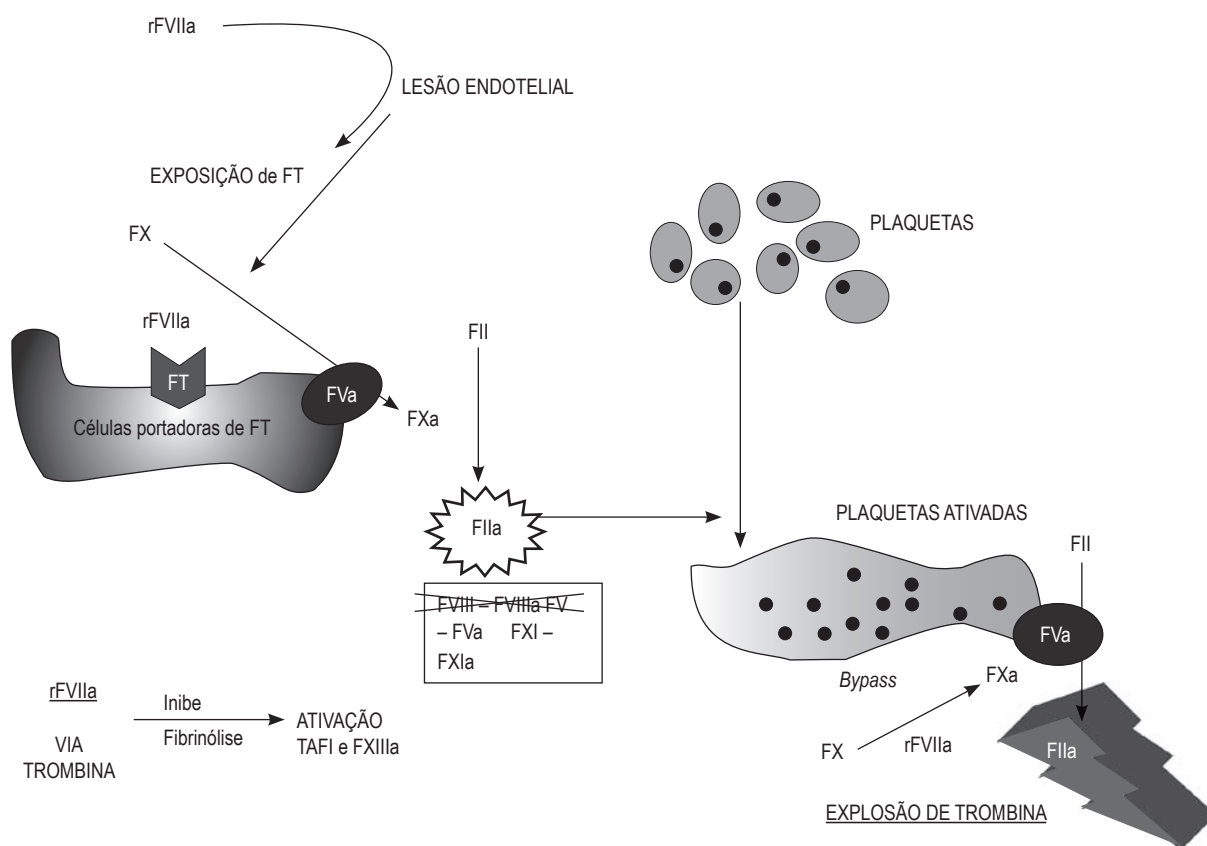
O uso do rFVIIa no contexto das hemorragias intracranianas mostra-se promissor para estabilização dos pacientes politraumatizados com hemorragia intracraniana. Park e col.<sup>27</sup> descreveram nove pacientes não hemofílicos com coagulopatias requerendo neurocirurgia de emergência e submetidos ao rFVIIa com sucesso. A administração do rFVIIa foi feita antes da intervenção neurocirúrgica. A dosagem utilizada variou de 40 a 90 µg/kg por via intravenosa em *bolus* num período

de dois a cinco minutos. Em todos os pacientes foram antecipadamente avaliados marcadores fisiológicos como TP, INR e TTPa, num período de 20 minutos repetindo o procedimento após a administração do rFVIIa (de 20 em 20 minutos); quando a normalização da coagulopatia foi alcançada, o procedimento neurocirúrgico foi realizado.

## Conclusão

A intenção de se utilizar um agente hemostático com grande afinidade para a área hemorrágica mostra-se possível já que estamos diante de um processo dinâmico que irá se expandir após o ictu inicial nas primeiras horas, porém a determinação do momento ideal para sua utilização exige mais estudos prospectivos, randomizados, duplo-cegos e controlados por placebo, conforme afirmado por vários autores.<sup>9,11,21,23</sup>

Os estudos em que foram verificados os TP, (TTPa) e o INR mostram a significativa ação do rFVIIa na redução desses marcadores nos casos de hemorragias críticas.<sup>2,8,9,20,22,23,28,31,32,36</sup>



**Figura 1 – Modelo atual da coagulação sanguínea mostrando o mecanismo de ação (locais de interação) do rFVIIa administrado em bolus intravenoso.**

O único estudo em fase 3 (FAST — *The Factor Seven for Acute Hemorrhagic Stroke*) não confirmou os resultados verificados em fase 2b, isto é, a sobrevida em 72 horas não melhorou comparada ao grupo controle. No entanto, o grupo que recebeu rFVIIa apresentava hemorragia intraventricular numa proporção maior comparado ao grupo-controle,<sup>24</sup> o que pode ter contribuído para esse resultado. Esse estudo também nos indica que a dose máxima de 80 µg/kg parece ser a mais segura, diminuindo os riscos de trombose. Fica comprovada sua eficácia na redução do processo de expansão do hematoma nas hemorragias intracranianas, porém novos estudos clínicos em fase 3 mostrarão sua real influência na sobrevida dos pacientes.<sup>24,31</sup>

## Referências

- Aird WC. Phenotypic heterogeneity of the endothelium I. Structure, function and mechanisms. *Circ Res*. 2007;100:158-73.
- Bartal C, Freedman J, Bowman K, Cusimano M. Coagulopathic patients with traumatic intracranial bleeding: defining the role of recombinant Factor VIIa. *J Trauma*. 2007;63:725-32.
- Bhatia R, Hashemi P, Razaq A, Parkin M, Hopwood SE, Boutelle MG, et al. Application of rapid-sampling, online microdialysis to the monitoring of brain metabolism during aneurysm surgery. *Neurosurgery*. 2006;58(4 Suppl 2):ONS 313-21.
- Brisman JL, Song JK, Newell DW. Medical progress: cerebral aneurysms. *N Engl J Med*. 2006;355:928-39.
- Broderick JP, Connolly S, Feldmann E, Hanley D, Kase C, Krieger D, et al. Guidelines for the management of spontaneous intracerebral hemorrhage in adults. *Stroke*. 2007;38:2001-23.
- Brott T, Broderick J, Kothari R, Barsan W, Tomsick T, Sauerbeck L, et al. Early hemorrhage growth in patients with intracerebral hemorrhage. *Stroke*. 1997;28:1-5.
- Davis SM, Broderick J, Hennerici M, Brun NC, Diringer MN, Mayer SA, et al. Hematoma growth is a determinant of mortality and poor outcome after intracerebral hemorrhage. *Neurology*. 2006;66:1175-81.
- Diringer MN, Skolnick BE, Mayer SA, Steiner T, Davis SM, Brun N, et al. Risk of thromboembolic events in controlled trials of rFVIIa in spontaneous intracerebral hemorrhage. *Stroke*. 2008;39:850-6.
- Dutton RP, Hess JR, Scalegre TM. Recombinant factor VII for control of hemorrhage: early experience in critically ill trauma patients. *J Clin Anesth*. 2003;15:184-8.
- Ferrer I, Planas AM. Signaling of cell death and cell survival following focal cerebral ischemia: life and death struggle in the penumbra. *J Neuropathol Exp Neurol*. 2003;62:329-39.
- Flibotte JJ, Hagan N, O'Donnell J, Greenberg SM, Rosand J. Warfarin, hematoma expansion, and outcome of intracerebral hemorrhage. *Neurology*. 2004;63:1059-64.
- Halleivi H, Gonzales NR, Barreto AD, Martin-Schild S, Albright KC, Noser EA, et al. The effect of activated Factor VII for intracerebral hemorrhage beyond 3 hours versus within 3 hours. *Stroke*. 2008;39:473-5.
- Hay CR, Negrier C, Ludlam CA. The treatment of bleeding in acquired haemophilia with recombinant factor VIIa: a multicentre study. *Thromb Haemost*. 1997;78:1463-7.
- Hoffman M, Dougald MM. A cell-based model of hemostasis. *Thromb Haemost*. 2001;85:958-65.
- Hoffman M, Monroe DM. The action of high-dose factor VIIa (FVIIa) in a cell-based model of hemostasis. *Dis Mon*. 2003;49:14-21.
- Karadimov D, Binev K, Nachkov Y, Platikanov V. Use of activated recombinant Factor VII (NovoSeven) during neurosurgery. *J Neurosurg Anesth*. 2003;15:330-2.
- Kidwell CS, Alger JR, Saver JL. Beyond mismatch involving paradigms in imaging the ischemic penumbra with multimodal magnetic resonance imaging. *Stroke*. 2003;34:2729-35.
- Kidwell CS, Saver JL, Mattiello J, Warach S, Liebeskind DS, Starkman S, et al. Diffusion-perfusion MR evaluation of perihematomal injury in hyperacute intracerebral hemorrhage. *Neurology*. 2001;57:1611-7.
- Lorand L. Sol Sherry Lecture in thrombosis: research on clot stabilization provides clues for improving thrombolytic therapies. *Arterioscler Thromb Vasc Biol*. 2000;20:2-9.
- Martinowitz U, Kenet G, Segal E, Luboshitz J, Lubetsky A, Ingersley J, et al. Recombinant activated factor VII for adjunctive hemorrhage control in trauma. *J Trauma*. 2001;51:431-8.
- Mayer SA. Intracerebral hemorrhage: natural history and rationale of ultra-early hemostatic therapy. *Intensive Care Med*. 2002;28 (Suppl 2):S235-40.
- Mayer SA. Neurological intensive care: emergence of a new specialty. *Neurocrit Care*. 2006;5:82-4.
- Mayer SA. Recombinant activated Factor VII for acute intracerebral hemorrhage. *Stroke*. 2007;38(part2):763-7.
- Mayer SA, Brun NC, Begtrup KM, Broderick J, Davis S, Diringer MN, et al. Efficacy and safety of recombinant activated Factor VII for acute intracerebral hemorrhage — Fast Trial. *N Engl J Med*. 2008;358(20):2127-37.
- Mosnier LO, Bouman MN. Regulation of fibrinolysis by thrombin activatable fibrinolysis inhibitor, an unstable carboxypeptidase B that unites the pathways of coagulation and fibrinolysis. *Arterioscler Thromb Vasc Biol*. 2006;26:2445-53.
- Nilsson OG, Polito A, Säveland H, Ungerstedt U, Nordström CH. Are primary supratentorial intracerebral hemorrhages surrounded by a biochemical penumbra? A microdialysis study. *Neurosurgery*. 2006;59:521-8.
- Nitrini R. "Doença encefalovascular". In: Nitrini R, Bacheschi, LA, editores. *A neurologia que todo médico deve saber*. 2.ed. São Paulo: Atheneu, 2003. p.171-88.
- Park P, Fewel ME, Thompson BG, Hoff JT. Recombinant activated factor VII for the rapid correction of coagulopathy in nonhemophilic neurosurgical patients. *Neurosurgery*. 2003;53:34-9.
- Rincon F, Mayer SA. Novel therapies for intracerebral hemorrhage. *Curr Opin Crit Care*. 2004;10:94-100.
- Schellinger PD, Fiebach JB, Hoffmann K. Stroke MRI in intracerebral hemorrhage: is there a perihemorrhagic penumbra? *Stroke*. 2003;34:1674-9.
- Shapiro AD. Recombinant Factor VIIa in the treatment of bleeding in hemophilic children with inhibitors. *Semin Thromb Hemost*. 2000;26:413-9.
- Siddique MS, Fernandes HM, Wooldridge TD, Fenwick JD, Slomka P, Mendelow AD. Reversible ischemia around intracerebral hemorrhage: a single-photon emission computerized tomography study. *J Neurosurg*. 2002;96:736-41.



33. Steiner T, Diringer MN, Schneider D, Mayer SA, Begtrup K, Broderick J, et al. Dynamics of intraventricular hemorrhage in patients with spontaneous intracerebral hemorrhage: risk factors, clinical impact, and effect of hemostatic therapy with recombinant activated Factor VII. *Neurosurgery*. 2006;59:767-74.
34. Touzani O, Roussel S, Mackenzie ET. The ischaemic penumbra. *Curr Opin Neurol*. 2001;14:83-8.
35. Veldman A, Hoffman M, Ehrenforth S. New insights into the coagulation system and implications for new therapeutic options with recombinant Factor VIIa. *Curr Med Chem*. 2003;10:797-811.
36. Veshchev I, Elran H, Salame K. Recombinant coagulation factor VIIa for rapid preoperative correction of warfarin-related coagulopathy in patients with acute subdural hematoma. *Med Sci Monit*. 2002;8:CS98-100.

*Original recebido em janeiro de 2009*

*Aceito para publicação em junho de 2009*

**Endereço para correspondência**

*Daniel Damiani*

*Rua Bela Cintra, 2.117, ap. 9*

*01415-000 – São Paulo, SP*

*E-mail: daniel@sistemanervoso.com*