

# Cavernomas na infância e na adolescência

## Relato de cinco casos

Marcos Augusto Stávale Joaquim<sup>1</sup>, Gustavo Cartaxo Patriota<sup>1</sup>, André de Macedo Bianco<sup>2</sup>

Instituto de Neurociências. São Paulo, SP, Brasil  
Serviço de Neurocirurgia do Hospital 9 de Julho, São Paulo, SP, Brasil

### RESUMO

Os autores relatam cinco casos de pacientes jovens portadores de cavernomas encefálicos. Há maior tendência a sangramento na infância. A cirurgia profilática deve ser sempre considerada.

### PALAVRAS-CHAVE

Cavernoma. Angioma cavernoso. Cavernomas encefálicos.

### ABSTRACT

**Cavernomas in childhood and adolescence. Report of five cases**

The authors report five cases of young people with cavernomas. There are greater tendency to hemorrhage in this age group. The prophylactic surgery must be considered.

### KEY WORDS

Cavernoma. Cavernous angioma. Brain cavernomas.

## Introdução

Aproximadamente 25% dos cavernomas encefálicos ocorrem no grupo pediátrico e, junto aos angiomas, constituem uma das principais causas de hemorragia encefálica na infância. No grupo pediátrico, a taxa de hemorragia é maior que nos adultos, o que justifica uma abordagem cirúrgica mais agressiva.<sup>2,6,7,9,10,12,14,16,17,19,23,25</sup>

Cavernomas têm uma prevalência de 0,5% na infância e incluem 25% dos angiomas cerebrais. Em geral, manifestam-se antes dos 3 anos de idade ou após os 11; raramente ocorrem no período neonatal. São de ocorrência familiar em 20% dos casos, com distribuição autossômica dominante e penetrância variável, provavelmente por mutação em 7q. Cavernomas familiares mais frequentemente manifestam-se na infância e são múltiplos. O estudo por ressonância nuclear magnética (RM) em todo o neuroeixo está indicado. Podem ocorrer após a radioterapia. Em crianças, 80% são supratentoriais e 20% estão na fossa

posterior. Lesões no tronco encefálico são frequentes na infância, principalmente na ponte.<sup>17,18,21,22</sup>

## Patologia

Constituem-se de espaços vasculares separados por colágeno e uma camada endotelial, sem a estrutura dos vasos normais, que constituem as “cavernas”. Áreas amareladas e mensuráveis na RM ocorrem relacionadas a hemorragias prévias, gliose e hemossiderose adjacentes e podem ser epileptogênicas. Em crianças com menos de 3 anos de idade são mais frequentemente circundados por micromalformações vasculares satélites.<sup>8,12,20</sup> Têm baixo fluxo e pressão hidrostática.<sup>13,15</sup> Seu crescimento pode estar relacionado às hemorragias que estimulariam fatores angiogênicos. Classificações quanto ao número, à localização, às dimensões e à epileptogenicidade são pouco úteis.

1 Instituto de Neurociências. São Paulo, SP, Brasil.

2 Serviço de Neurocirurgia do Hospital 9 de Julho, São Paulo, SP, Brasil.

## Diagnóstico

Uma lesão cerebral hemorrágica esférica na infância ou na adolescência sempre sugere um cavernoma. Hematomas por ruptura de angiomas arteriovenosos geralmente são irregulares. O aspecto na RM é característico, similar aos cavernomas dos adultos.

## Tratamento

Tentativas de estabelecerem-se as lesões que devem ser tratadas, em geral, dizem respeito a uma fase tecnológica da neurocirurgia menos privilegiada. A maioria das lesões é removível com segurança e, a nosso ver, devem ser removidas profilaticamente para a prevenção de déficits por hemorragia e epilepsia.

O momento da cirurgia requer considerações. Logo após a hemorragia, o tecido cerebral circunjacente é amolecido e, em áreas eloquentes, sua manipulação poderia ampliar a disfunção. Parece interessante esperar a organização parcial de uma pseudocápsula gliótica do coágulo para depois operar-se. Lesões em áreas não eloquentes poderiam ser operadas logo após a hemorragia. Hematomas grandes podem exigir exérese para alívio da hipertensão intracraniana.<sup>5,22</sup>

Epilepsias secundárias podem ser curadas, e o halo adjacente de hemossiderina deve ser removido sob monitorização. Lesões múltiplas são removidas, primeiramente as sintomáticas, na dependência do número e da localização das lesões. Neuronavegação e estereotaxia são úteis, assim como a monitorização neurofisiológica.<sup>1,11,24</sup> A cavidade deve estar limpa, e não são deixados materiais hemostáticos, para haver confiabilidade nas imagens de RM pós-operatórias.

## Relato de casos ilustrativos

Paciente 1: 6 anos de idade. Apresentou uma crise parcial motora secundária a cavernoma no giro pré-central, removido com sucesso (Figuras 1 a 3).

Paciente 2: 8 anos de idade. Cefaleia crônica em investigação, encontrando-se cavernoma posterior ao esplênio do corpo caloso, removido com sucesso (Figuras 4 e 5).

Paciente 3: 8 anos de idade. Apresentou crise parcial sensitiva e a investigação mostrou cavernoma paraventricular frontal, removido com sucesso (Figuras 6 e 7).

Paciente 4: 18 anos de idade. Apresentou hemorragia cerebral em voo, por cavernoma temporal,

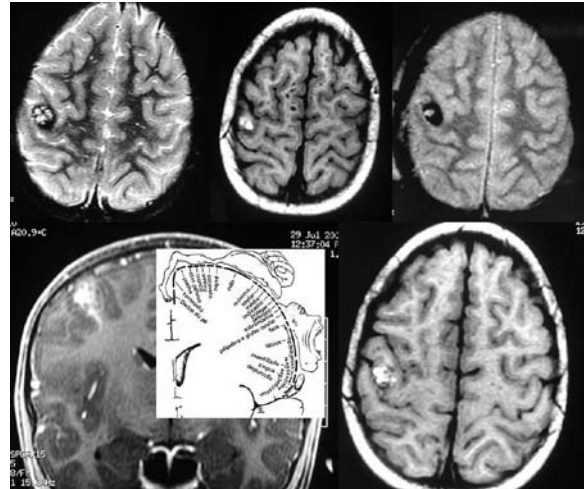


Figura 1 – Cavernoma no giro pré-central direito.

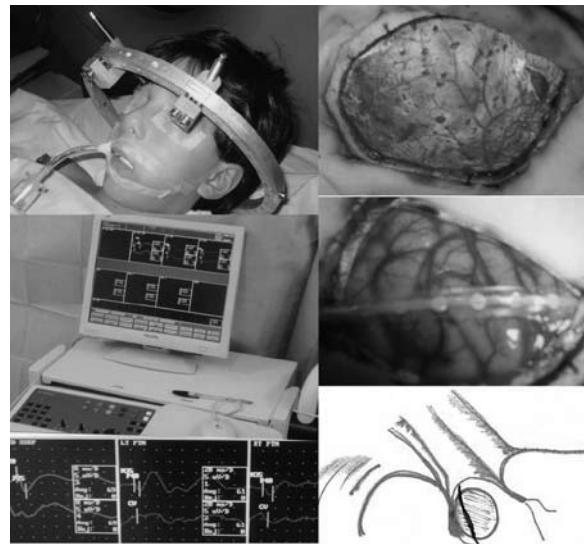


Figura 2 – Mapeamento estereotáxico e potencial evocado cortical. Esquema mostrando acesso através o sulco central.

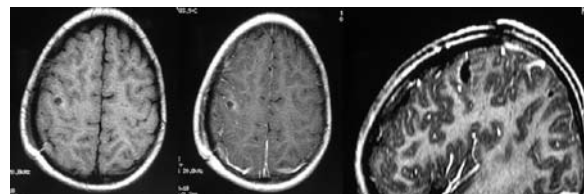


Figura 3 – Controle pós-operatório: RM sequência T1 axial sem e com contraste e sagital com contraste.

removido com sucesso, sem sequelas de linguagem (Figuras 8 e 9).

Paciente 5: 12 anos de idade. Achado incidental de cavernoma temporal direito, removido com sucesso. Alta hospitalar no primeiro dia após a cirurgia (Figuras 10 a 13).

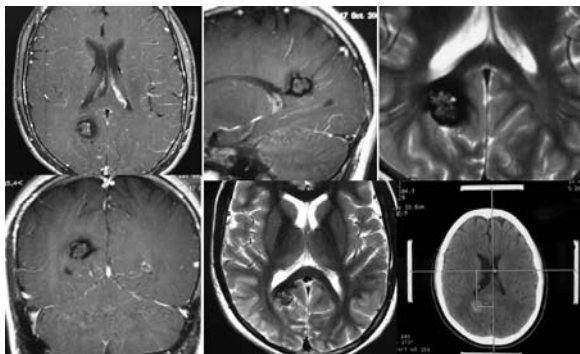


Figura 4 – Imagens de RM mostrando cavernoma retrosplênico paraventricular adjacente à radiação óptica e sua marcação estereotáxica.

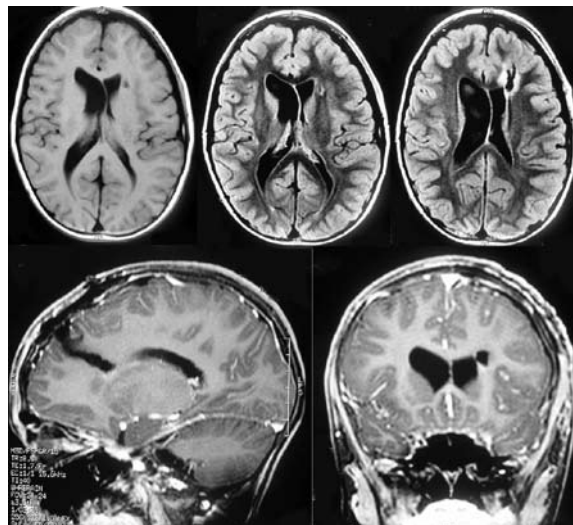


Figura 7 – Controle pós-operatório: túnel endoscópico estereotáxico transparente.

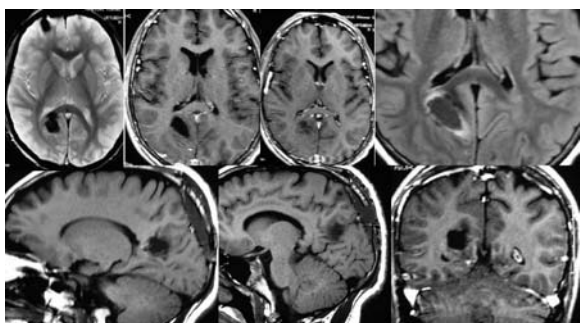


Figura 5 – Controle pós-operatório: cavidade adjacente ao sulco parieto-occipital.

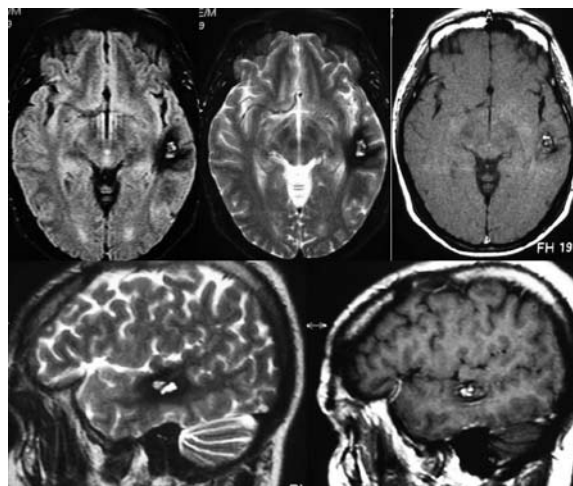


Figura 8 – Cavernoma temporal esquerdo junto ao giro de Heschel, área de Wernicke e radiações ópticas.

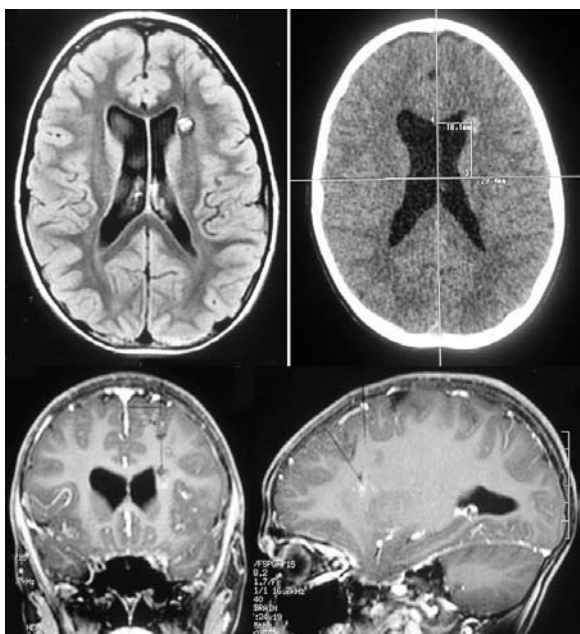


Figura 6 – Imagens de RM mostrando cavernoma paraventricular frontal esquerdo junto ao fascículo longitudinal superior e à coroa radiada.

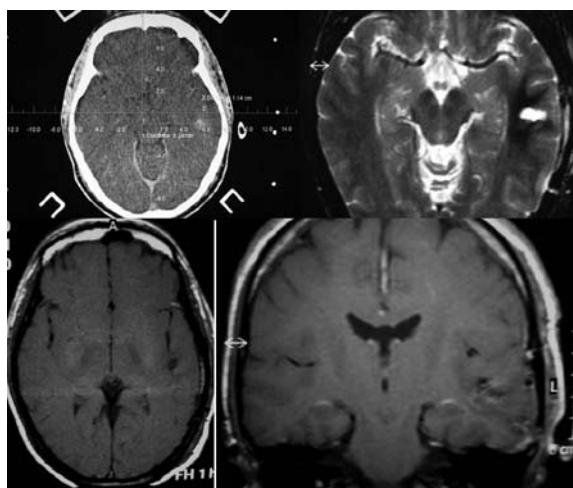


Figura 9 – Marcação estereotáxica e imagens pós-operatórias após remoção trans-sulcal.



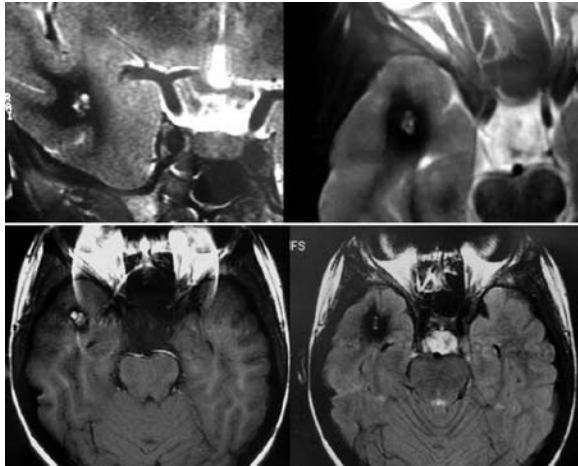


Figura 10 – Cavernoma temporal direito anterior ao corno temporal e ao úncus.

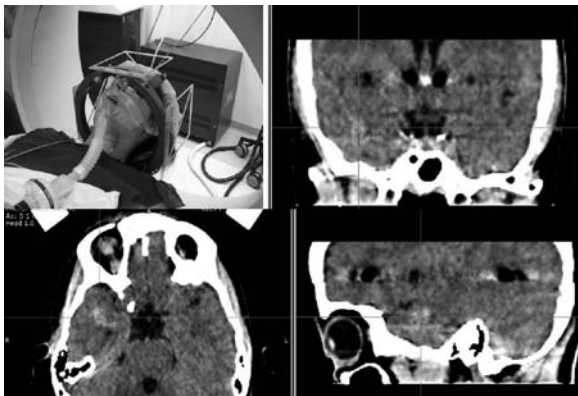


Figura 11 – Mapeamento estereotáxico.

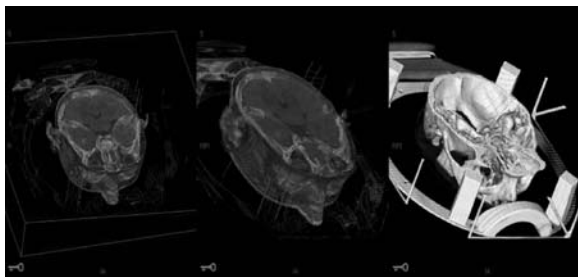


Figura 12 – Reconstruções tridimensionais.

## Conclusão

Crianças e adolescentes portadores de cavernomas, em virtude da maior taxa de sangramento, devem ser tratados precocemente por meio de microcirurgia e neuronavegação ou estereotaxia e, se necessária, com monitorização neurofisiológica intraoperatória. O avanço tecnológico permite a exérese segura das lesões, com resultados melhores do que a história natural da doença.

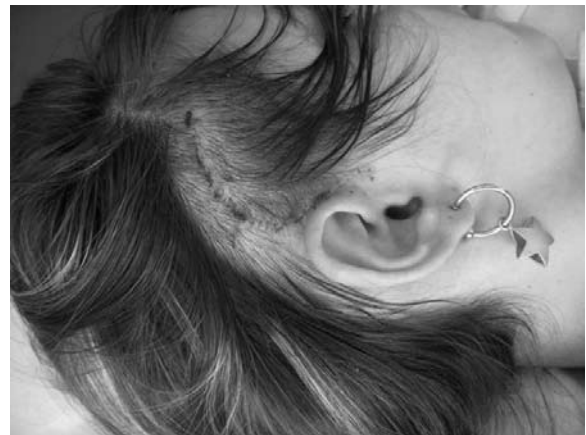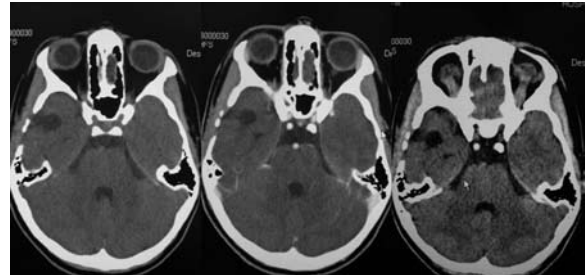


Figura 13 – Controle pós-operatório (a) e incisão utilizada para a microcraniotomia (b).

Não há internação na unidade de terapia intensiva em cirurgias de lesões pequenas, de diversas etiologias, incluindo cavernomas, e são frequentes as altas no primeiro dia pós-operatório.

## Referências

1. Buckingham MJ, Crone KR, Ball WS, Berger TS. Management of cerebral cavernous angiomas in children presenting with seizures. *Childs Nerv Syst.* 1989;5:347-9.
2. Cavalheiro S, Braga FM. "Cavernous hemangioma". In: Choux M, Di Rocco C, Hockley AD, Walker ML (Eds.). *Pediatric Neurosurgery.* London: Churchill Livingstone, 1999. p.691-701.
3. Del Curling Jr. O, Kelly Jr. DL, Elster AD, Craven TE. An Analysis of the natural history of cavernous angiomas. *J Neurosurg.* 1991;75:702-8.
4. Di Rocco C, Ianelli A, Tamburrini G. Cavernomas of the central nervous system in children. A report of 22 cases. *Acta Neurochir (Wien).* 1996;138:1267-74.
5. Ergeson OS, Rekatte HL, Tack ED. Cerebral cavernous angiomas in the newborn. *Clin Pediatr (Philadelphia).* 1992;31:435-7.
6. Fortuna A, Ferrante L, Mastronardi L, Acqui M, d'Adetta R. Cerebral cavernous angioma in children. *Childs Nerv Syst.* 1989;5:201-7.
7. Gangfemi M, Longatti P, Maiuri F, Cinalli G, Carteria A. Cerebral cavernous angiomas in the first year of life. *Neurosurgery.* 1989; 25:465-9.

8. Hermier M, Onzolo-Zogo P, Saint-Pierre G, Jouvét A, Ongolo-Zogo P, Fischer G, Froment JC. Cerebral cavernous malformation in children: imaging and pathologic finding. Rhodod: Paper presented at 35<sup>th</sup> Annual Congress of the European Society for Pediatric Radiology, 1998.
9. Herter T, Brandt M, Szuwart U. Cavernous hemangiomas in children. Childs Nerv Syst. 1988;4:123-7.
10. Hladky JP, Lejeune JP, Blond S, Pruvo JP, Dhellemmes P. Cerebral arteriovenous malformations in children: report on 62 cases. Childs Nerv Syst. 1994;10:328-33.
11. Hubert P, Choux M, Houtteville JP. Cavernomes cerebraux de l'enfant e du nourrisson. Neurochirurgie. 1989;35:104-5.
12. Khosla VK, Banerjee AK, Mathuriya SN, Mehta S. Giant cystic cavernoma in a child. Case report. J Neurosurg. 1984;60:1297-99.
13. Leblanc R, Little JR. Hemodynamic of arteriovenous malformations. Clin Neurosurg. 1989;36:229-317.
14. Lena G, Paz-Parades A, Choux M. Brain stem cavernomas in children. Nine cases report and literature review. Neurochirurgie. 2002;48:319-25.
15. Littler JR, Awad IA, Jones SC, Ebrahim ZY. Vascular pressures and cortical blood flow in cavernous malformation of the brain. J Neurosurg. 1990;73:555-9.
16. Mazza C, Scienza R, Beltramello A, Da Pian R. Cerebral cavernous malformations (cavernomas) in the pediatric age group. Childs Nerv Syst. 1991;7:139-46.
17. Mazza C, Scienza R, Dalla Bernadin B, Beltramello A, Bontempini L, Dapian R. Malformations cavernouses cerebrales (cavernomes) de l'efants. Neurochirurgie. 1989; 35:106-8.
18. Moritake K, Handa H, Nozaki E, Tomiwa K. Tentorial cavernous angioma with calcification in a neonate. Neurosurgery. 1985;16:207-11.
19. Mottolese C, Hermier M, Stan H, Jouvét A, Saint-Pierre G, Froment JC, et al. Central nervous system cavernomas in the pediatric age group. Neurosurg Rev. 2001;24:55-71.
20. Nakasu S, Yoshida M, Nakajima M, Handa J. Cystic cavernous angioma in a infant: CT features. J Comput Assist Tomogr. 1991;15:163-5.
21. Sabatier J, Gigaud M, Dubois G, Tremoulet M. Cavernome de l'enfant. A propôs d'une forme neonatale avec recidive dans l'enfance. Neurochirurgie. 1989;35:109-10.
22. Scott RM. Brainstem cavernous angiomas in children. Pediatr Neurosurg. 1990; 16:281-6.
23. Scott RM, Barnes P, Kupsky W, Adelman LS. Cavernous angiomas of the central nervous system in children. J Neurosurg. 1992;76:38-46.
24. Smit LM, Halbetsma FJJ. Cerebral cavernous hemangiomas in childhood. Clinical presentation and therapeutic considerations. Childs Nerv Syst. 1997;13:522-5.
25. Yamasaki T, Handa H, Yamashita J, Moritake K, Nagasawa S. Intracranial cavernous hemangioma angiographically mimicking venous angioma in an enfant. Surg Neurol. 1984;22:461-6.

Original recebido em março de 2009

Aceito para publicação em junho de 2009

**Endereço para correspondência**

Marcus Augusto Stávale Joaquim  
Alameda Campinas, 1.360, 16º andar  
01404-002 – São Paulo, SP  
Email:marcos.stavale@terra.com.br