

Hematoma subdural agudo infratentorial: relato de caso

Leonardo Barnsley Araújo¹, Raul Starling de Barros², Bruno Freire de Castro³

Hospital de Pronto-Socorro João XXIII, Belo Horizonte, MG, Brasil.

RESUMO

Os autores relatam o caso de um paciente adulto vítima de traumatismo cranioencefálico e que apresentou uma lesão considerada rara na literatura, o hematoma subdural agudo da fossa posterior. O paciente foi submetido à craniectomia suboccipital com drenagem do hematoma e recebeu alta com escore de 3 pontos na Glasgow Outcome Scale; um bom resultado, pois essa lesão atinge 71% de mortalidade em algumas séries.

PALAVRAS-CHAVE

Traumatismos encefálicos, hematoma subdural agudo, fossa craniana posterior.

ABSTRACT

Posterior fossa acute subdural hematoma: case report

The authors report a case of acute subdural hematoma of posterior fossa in an adult male patient secondary to a head trauma. This is considered a rare pathology in literature. The patient was operated and discharged with a score 3 in GOS. This can be considered a good result since some series show a mortality of 71% for this pathology.

KEYWORDS

Brain injuries, acute subdural hematoma, posterior cranial fossa.

Introdução

Os autores relatam o caso de um paciente adulto com hematoma subdural agudo infratentorial (HSDA-I) unilateral, pós-traumático. Essa lesão é rara¹ e contrasta com a maior incidência dos hematomas extradurais infratentoriais, comuns e de origem das fraturas occipitais e lesões do seio transverso.²

A incidência desse tipo de patologia, em algumas séries, é de apenas 3% das lesões em todas as tomografias realizadas por trauma cranioencefálico (TCE); possivelmente essa é a patologia de menor prevalência e incidência nos TCEs.²⁻⁴

Deve-se ressaltar que o HSDA-I é mais frequente nas crianças (0,52% de todos os hematomas subdurais)² e é geralmente desencadeado por trauma.

Trabalho de D'Avella *et al.*² relata que até 1995 apenas 13 casos foram relatados na literatura.

Pacientes anticoagulados apresentam pior prognóstico, com 90% a 100% de taxas de morte.^{3,4}

Os hematomas infratentoriais são lesões com alto índice de mortalidade, e a descompressão da fossa posterior é o tratamento de escolha e este deve ser realizado prontamente.²⁻⁶

Pacientes com história de TCE, fratura occipital e sinais de compressão do tronco cerebral são aqueles que devem alertar para a suspeição de lesões da fossa posterior.²

Conforme protocolo da clínica neurocirúrgica do Hospital de Pronto-Socorro João XXIII (HPS), a craniectomia descompressiva é o tratamento de escolha nos hematomas infratentoriais.⁵

1 Médico neurocirurgião do Hospital de Pronto-Socorro João XXIII, Belo Horizonte, MG, Brasil.

2 Médico neurocirurgião do Hospital de Pronto-Socorro João XXIII; médico preceptor do Instituto da Previdência dos Servidores do Estado de Minas Gerais, Belo Horizonte, MG, Brasil.

3 Médico-residente do Hospital da Baleia; médico estagiário do Hospital de Pronto-Socorro João XXIII, Belo Horizonte, MG, Brasil.

Caso clínico

Paciente de 45 anos, masculino, lavrador, encaminhado de João Monlevade, cidade há 115 quilômetros de Belo Horizonte, vítima de atropelamento, e encontrado na cena com oito pontos na Escala de Coma de Glasgow (ECG).

No HPS, a TC revelou contusões temporais à esquerda (Figura 1) e HSDA-I à esquerda. Foi submetido à craniectomia suboccipital esquerda pelo neurocirurgião sênior do nosso serviço, RSB, com drenagem do

hematoma (Figura 2). O córtex cerebelar parecia normal, sem contusões. Foi encaminhado ao CTI entubado, com PIC normal.

No sexto dia de pós-operatório apresentou aumento da PIC e das contusões temporais à esquerda. Foi então submetido à craniectomia descompressiva supratentorial à esquerda.

O paciente recebeu alta três meses após a internação, alerta, hemiparético direito, disfásico, com três pontos na *Glasgow Outcome Scale*.⁷

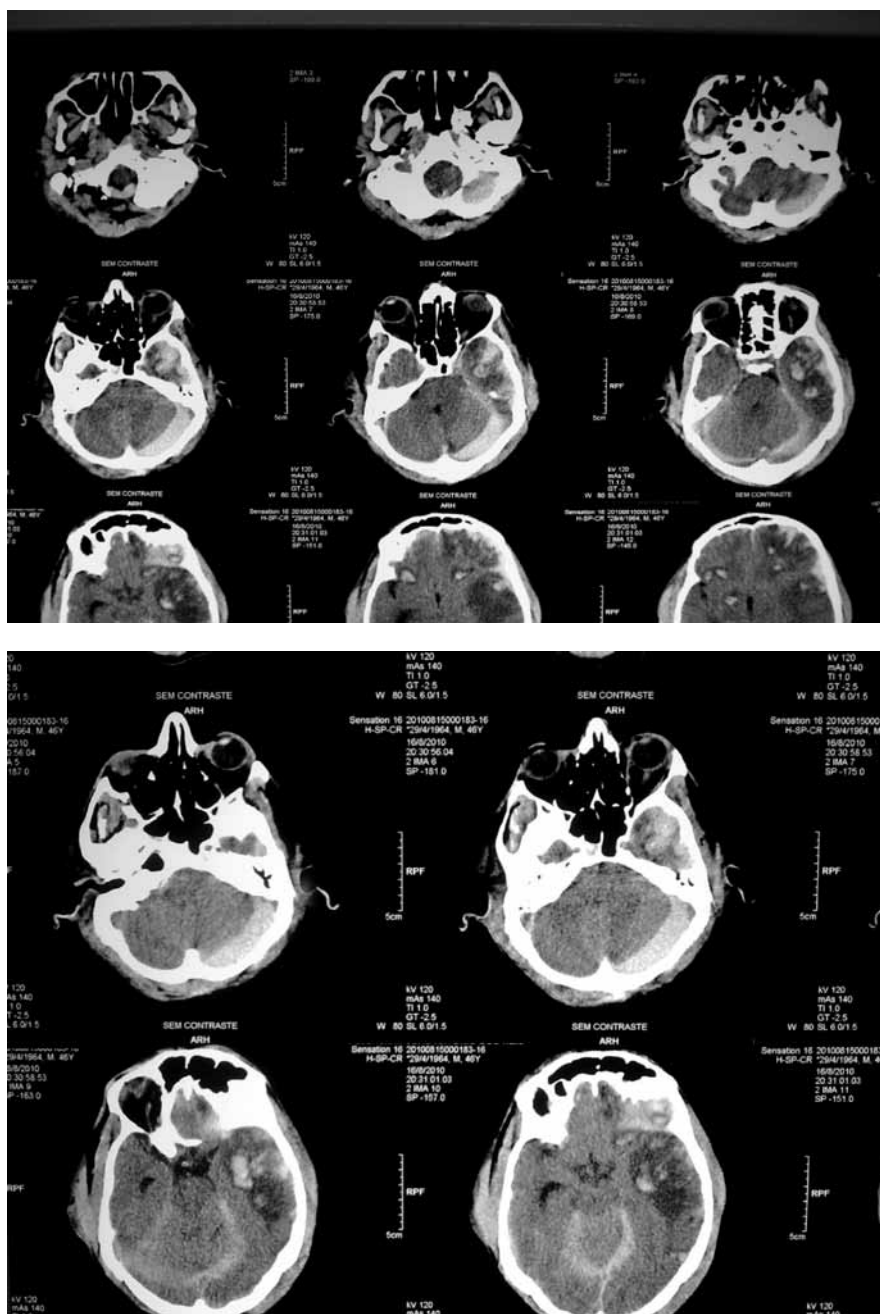


Figura 1 – Hematoma subdural agudo infratentorial e contusões múltiplas temporais do lado esquerdo.

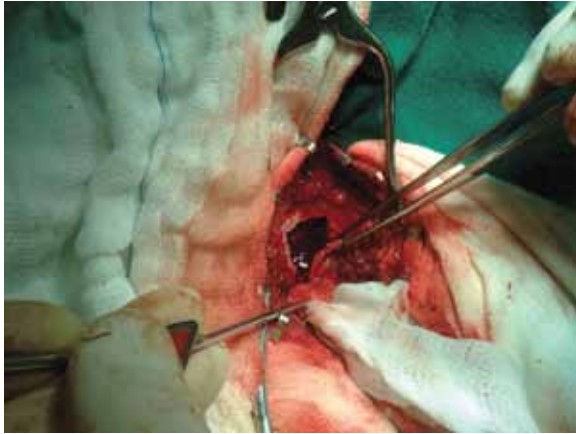


Figura 2 – Craniectomia suboccipital esquerda revelando extenso hematoma subdural agudo.

Resultados e discussão

Os hematomas infratentoriais com efeito de massa devem ser drenados.¹⁻⁷

O principal fator prognóstico para os hematomas da fossa posterior é a condição clínica do paciente no momento da cirurgia, por isso essa condição deve ser prontamente tratada.¹ Série de Seelig *et al.*⁸ com 20 pacientes comatosos e sinais de disfunção do tronco cerebral demonstrou que os sobreviventes foram operados aproximadamente 2,5 horas após o trauma, concluindo que o tempo para abordagem também é determinante no prognóstico.

Ashkenazi *et al.*⁹ relatam que uma abordagem conservadora pode ser instituída em pacientes com hematomas infratentoriais iguais ou menores de 1 cm e que não exerçam compressão sobre o tronco cerebral ou desloquem o quarto ventrículo; portanto, pacientes neurologicamente intactos e que possuam alterações radiográficas importantes devem ser operados.

Pacientes com HSDA-I e Glasgow abaixo de 8 possuem um prognóstico mais desfavorável no pós-operatório em relação àqueles pacientes com Glasgow acima de 8.²

Motohashi *et al.*¹⁰ relatam o caso de dois pacientes com sinais de disfunção do tronco cerebral e hidrocefalia aguda, tratados com trepano-drenagens suboccipitais na sala de emergência, com resposta favorável. O nosso paciente, por apresentar quadro menos grave, propiciou a drenagem por craniectomia suboccipital clássica no bloco cirúrgico.

Algumas séries relatam até 100% de fratura occipital relacionada com os HSA-I. Contudo, no caso presente, a fratura estava do lado esquerdo, oposto ao do hematoma subdural agudo.

Embora a literatura relate até 71% de mortalidade para o HSDA-I, o paciente apresentou resultado satisfatório. Fez-se necessária uma segunda cirurgia apenas para o tratamento das contusões temporais à esquerda.

Por ser pouco comum, ainda não existe protocolo para o tratamento do HSDA-I, com referências ao volume, desvio de estruturas ou quadro clínico.

Os autores esperam que este artigo contribua para a conduta nessa patologia e estimule estudos com melhores níveis de evidência.

Referências

1. Young HA, Schmidek HH. Complications accompanying occipital skull fracture. *J Trauma*. 1982;22(11):914-20.
2. D'Avella D, Servadei F, Scerrati M, Tomei G, Brambilla G, Massaro F, et al. Traumatic acute subdural haematomas of the posterior fossa: clinicoradiological analysis of 24 patients. *Acta Neurochir (Wien)*. 2003;145(12):1037-44.
3. Gulsen S, Sonmez E, Yilmaz C, Altinors N. Traumatic acute subdural hematoma extending from the posterior cranial fossa to the cerebellopontine angle. *J Korean Neurosurg Soc*. 2009;46(3):277-80.
4. Miranda P, Alday R, Lagares A, Pérez A, Lobato RD. Posterior fossa subdural hematoma mimicking intracerebellar hemorrhage. *Neurocirurgia (Astur)*. 2003;14(6):526-8.
5. Protocolos de neurocirurgia do Hospital de Pronto-Socorro João XXIII. Belo Horizonte: Hospital de Pronto-Socorro João XXIII; 2010.
6. Brain Trauma Foundation Guidelines. Disponível em: <https://www.braintrauma.org>.
7. Jennett B, Bond M. Assessment of outcome after severe brain damage. *Lancet*. 1975;1(7905):480-4.
8. Seelig JM, Becker DP, Miller JD, Greenberg RP, Ward JD, Choi SC. Traumatic acute subdural hematoma: major mortality reduction in comatose patients treated within four hours. *New Engl J Med*. 1981;304:1511-8.
9. Ashkenazi E, Carmem M, Pasternak D, Israel Z, Beni L, Roneranz S. Conservative treatment of a traumatic subdural hematoma of the posterior fossa in a child: case report. *J Trauma*. 1994;36(3):406-7.
10. Motohashi O, Kameyama M, Shimosegawa Y, Fujimori K, Sugai K, Onuma K. *J Neurotrauma*. 2002;19(8):993-8.

Endereço para correspondência

Leonardo Barnsley Araújo
Rua Dr. Juvenal dos Santos, 165, ap. 501
30380530 – Belo Horizonte, MG
Telefone: (31) 9132-2096
E-mail: lleobarnsley993@hotmail.com