Fratura evolutiva de crânio na infância – Relato de cinco casos e revisão de literatura*

Carlos Benjamin Dabdoub[1], Artur Henrique da Cunha[2], Suzana Maria Serra[3], Elisabeth do Nascimento Silveira[4], Hildo Rocha Cirne de Azevedo Filho[5]

Serviço de Neurocirurgia do Hospital da Restauração, Recife, PE, Brasil.

RESUMO

A fratura evolutiva é uma rara complicação que se observa geralmente na infância. Caracteriza-se por afastamento progressivo das bordas das fraturas, às vezes associado à formação de um cisto leptomeníngeo, também conhecido como cisto leptomeníngeo pós-traumático. De acordo com a literatura internacional, sua prevalência varia entre 0,03% e 1,6%. Analisamos a casuística de pacientes internados com traumatismo cranioencefálico no Hospital da Restauração de Recife (Brasil), um centro de referência em neurocirurgia pediátrica, no período de 1° de dezembro de 2000 a 30 de abril de 2008. O grupo de estudo compreendeu crianças de 0 a 14 anos. Durante essa investigação foram realizadas 19.758 admissões na emergência pediátrica por traumatismo cranioencefálico, e 74% foram admitidos da área metropolitana e 26% do interior do estado de Pernambuco. Foi observada fratura craniana em 6,3% dos casos, dos quais cinco crianças (menores de 3 anos) desenvolveram fratura evolutiva, representando 0,4% das fraturas de crânio e 0,02% dos traumatismos cranioencefálicos admitidos. Foi achada em todos os casos uma massa pulsátil, que apareceu em média no quarto mês após o trauma. As cinco crianças foram submetidas a tratamento cirúrgico, que compreendeu a ressecção do cisto leptomeníngeo e do tecido cerebral herniado, reparo do defeito dural e cranioplastia. A nossa experiência e a revisão bibliográfica mostram que crianças menores de 3 anos com história de traumatismo cranioencefálico e fratura de crânio apresentam risco de desenvolver fratura evolutiva. No entanto, sendo uma condição rara crianças com fratura de crânio menores de 3 anos, é obrigatório o acompanhamento clínico. Quando diagnosticado, o tratamento cirúrgico imediato é indicado para prevenir déficit neurológico.

PALAVRAS-CHAVE

Traumatismos craniocerebrais, cisto leptomeníngeo, fraturas cranianas.

ABSTRACT

Growing skull fracture of childhood – Report of five cases and literature review

Growing fracture is a rare complication that usually is observed in childhood. It is characterized by a progressive opening from the edges of fractures, sometimes associated with the formation of leptomeningeal cyst, also known as post-traumatic leptomeningeal cyst. According to the literature, its prevalence ranges from 0.03% to 1.6%. We analyzed a casuistic of patients hospitalized with head trauma at the Hospital da Restauração of Recife (Brazil), a referral center for pediatric neurosurgery, in the period from December 1st 2000 to April 30th, 2008. The study group consisted of children aged 0 to 14 years. During this research, were analyzed 19,758 emergency admissions for pediatric traumatic brain injury, which 74% were admitted to the metropolitan area and 26% were from the countryside, in the state of Pernambuco. Skull fracture was observed in 6.3% of cases, including 5 children under 3 years old, who developed growing fracture, constituting 0.4% of skull fractures and 0.02% of traumatic brain injury admitted. In all cases, it was found a pulsating mass that appeared in an average time in the 4th month after the trauma. The five children were submitted to surgical resection of the leptomeningeal cyst and of the herniated brain tissue, repair of dural defect and cranioplasty. Our experience and review of the literature show that children under 3 years old, with a history of traumatic brain injury and skull fracture, present at risk of developing a growing fracture. Even though, it is a rare condition, a clinical follow-up is mandatory for these children. When the growing fracture is diagnosed, an immediate surgical treatment is indicated to prevent neurologic deficit.

KEYWORDS

Craniocerebral trauma, leptomeningeal cyst, skull fractures.

1 Médico neurocirurgião, ex-residente do Serviço de Neurocirurgia do Hospital da Restauração (HR), Recife, PE, Brasil.
2 Médico neurocirurgião do HR, Recife, PE, Brasil.
3 Médica neurocirurgiã do HR, Recife, PE, Brasil.
4 Enfermeira especialista em Emergência Geral do HR, Recife, PE, Brasil.
5 Chefe do Serviço de Neurocirurgia do HR, Recife, PE, Brasil.

* Resumo da monografia apresentada como requisito para término da Residência Médica em Neurocirurgia pela *World Federation of Neurosurgical Societies* (WFNS).

Introdução

O traumatismo cranioencefálico (TCE) leve constitui mais de 80% dos TCE,[1] recomendando-se em quase todos os casos o tratamento conservador.[2] Em condições normais, a fratura de crânio linear se resolve em três meses,[3] no entanto a fratura evolutiva craniana (FEC) é uma complicação rara de uma fratura do crânio. A FEC caracteriza-se por um afastamento progressivo das suas bordas e às vezes é associada à formação de um cisto leptomeníngeo, por isso também é conhecida como "cisto leptomeníngeo pós-traumático". Também se encontram na literatura outras denominações como porencefalia pós-traumática, erosão cerebrocraniana, encefalocele traumática, craniomalácia, céfalo-hidrocele.[4,5] De todas essas denominações, a mais utilizada foi "cisto leptomeníngeo", porque se pensava que a lesão cavitária, muitas vezes associada ao defeito ósseo, era a causa principal dessa patologia.[6] Porém, atualmente FEC é o termo mais comumente usado.

Neste estudo, analisaremos a casuística de pacientes com diagnóstico de FEC internados na Emergência Pediátrica do Hospital da Restauração, na cidade de Recife, e revisaremos a sua patogenia, manifestações clínicas, possibilidades diagnósticas e seu manejo terapêutico atual.

Material e métodos

Foi realizado um estudo retrospectivo de cinco casos de FEC tratados desde dezembro de 2000 até abril de 2008. O grupo de estudo compreende crianças de 0 a 14 anos. Detalhes da história, aspectos clínicos e radiológicos, indicação cirúrgica, bem como evolução clínica, foram analisados e resumidos na tabela 1.

Casos ilustrativos

Caso 1

Menor do sexo feminino, de 6 meses de idade, com história de queda de 1 metro de altura, evoluindo com episódios de vômitos. Radiografia simples inicial do crânio mostrou uma fratura linear frontal esquerda. Tomografia axial computadorizada (TAC) de crânio não evidenciou nenhuma lesão cerebral. A criança teve alta 24 horas após admissão, sem sintomas clínicos. Quatro meses depois, a menor retorna à emergência do hospital com história de aparecimento de uma massa pulsátil em região frontal esquerda. O exame neurológico foi normal. A radiografia simples do crânio e a TAC evidenciaram uma extensa fratura frontal esquerda associada à herniação cerebral através da fratura (Figuras 1 A-B). Foi indicado procedimento cirúrgico por meio de incisão bicoronal e craniotomia ampla para expor completamente as bordas da dura-máter. Foi realizada ressecção do cisto leptomeníngeo e do tecido cerebral gliótico subjacente. A parte mais importante da cirurgia foi o fechamento hermético da dura-máter, e nesse caso utilizamos a fáscia temporal. A cranioplastia foi realizada mediante transposição do retalho ósseo (Figuras 2 A-D e 3 A-B). A menor apresentou evolução favorável (Figuras 4 A-B).

Caso 2

Paciente do sexo masculino, 4 meses de idade, com história de queda de altura que após seis meses evoluiu com uma massa em região parietal direita e crises convulsivas generalizadas. A TAC de crânio mostrou fratura parietal direita extensa associada a herniação cerebral através do defeito ósseo e dilatação do ventrículo lateral

Tabela 1 – Resumo dos casos de FEC

Paciente nº	**1**	**2**	**3**	**4**	**5**
Idade/Sexo	6 meses/F	4 meses/M	7 meses/M	12 meses/F	3 anos/M
Intervalo TCE-FEC	4 meses	6 meses	3 meses	1semana	1 mês
Exame físico	MCP	Convulsão MCP	Sonolência MCP	Convulsões MCP	MCP
TAC de crânio inicial	Fratura linear frontal esquerda	Fratura linear parietal direita	Fratura extensa temporoparietal esquerda HSA + HIV	Fratura parietal esquerda	Fratura linear parietal esquerda
TAC de crânio readmissão	Fratura extensa > 4 mm e CLM	Fratura extensa CLM Dilatação VLD	Fratura extensa temporal HSDC Porencefalia	Fratura parietal esquerda HSDC CLM	Fratura parietal esquerda HED laminar
Tratamento	Cirúrgico	Cirúrgico	Cirúrgico	Cirúrgico	Cirúrgico
Evolução	Satisfatória	Satisfatória	Satisfatória	Satisfatória	Satisfatória

FEC: fratura evolutiva craniana; MCP: massa craniana pulsátil; CLM: cisto leptomeníngeo; VLD: ventrículo lateral direito; HSA: hemorragia subaracnóidea; HIV: hemorragia intraventricular; HSDC: hematoma subdural crônico; HED: hematoma extradural.

direito. Foram realizadas craniotomia ampla e ressecção do tecido cerebral gliótico e duroplastia com fáscia do músculo temporal. O *flap* ósseo foi fragmentado e reorganizado para fechamento do defeito ósseo. A evolução pós-operatória transcorreu sem intercorrências com bom resultado cirúrgico (Figuras 5 A-D).

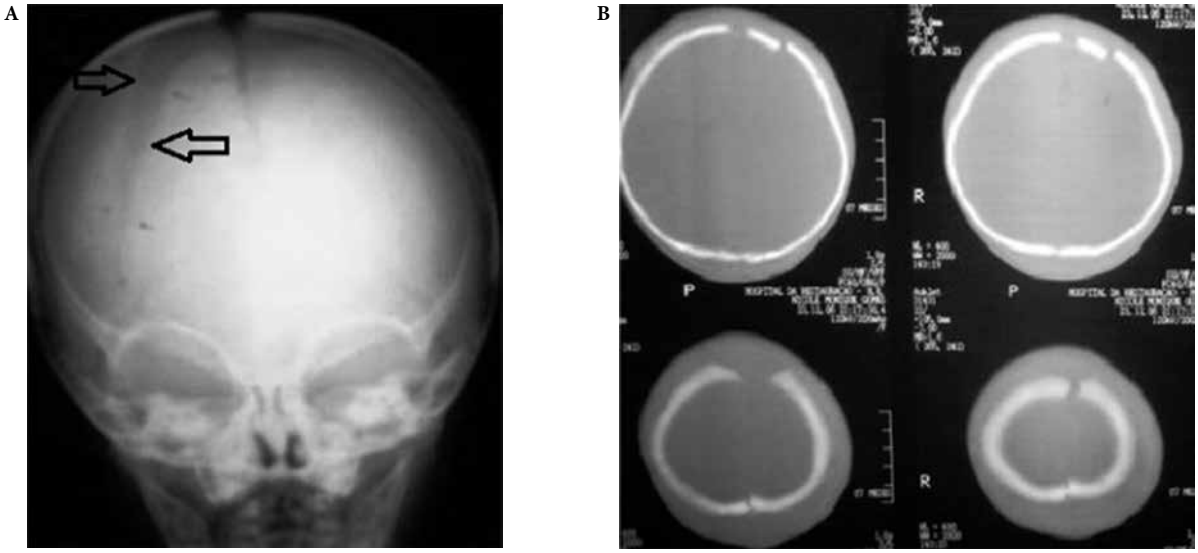

Figura 1 – (A) Radiografia simples AP do crânio mostrando a fratura frontal esquerda. (B) Janela óssea evidenciando a diástase óssea.

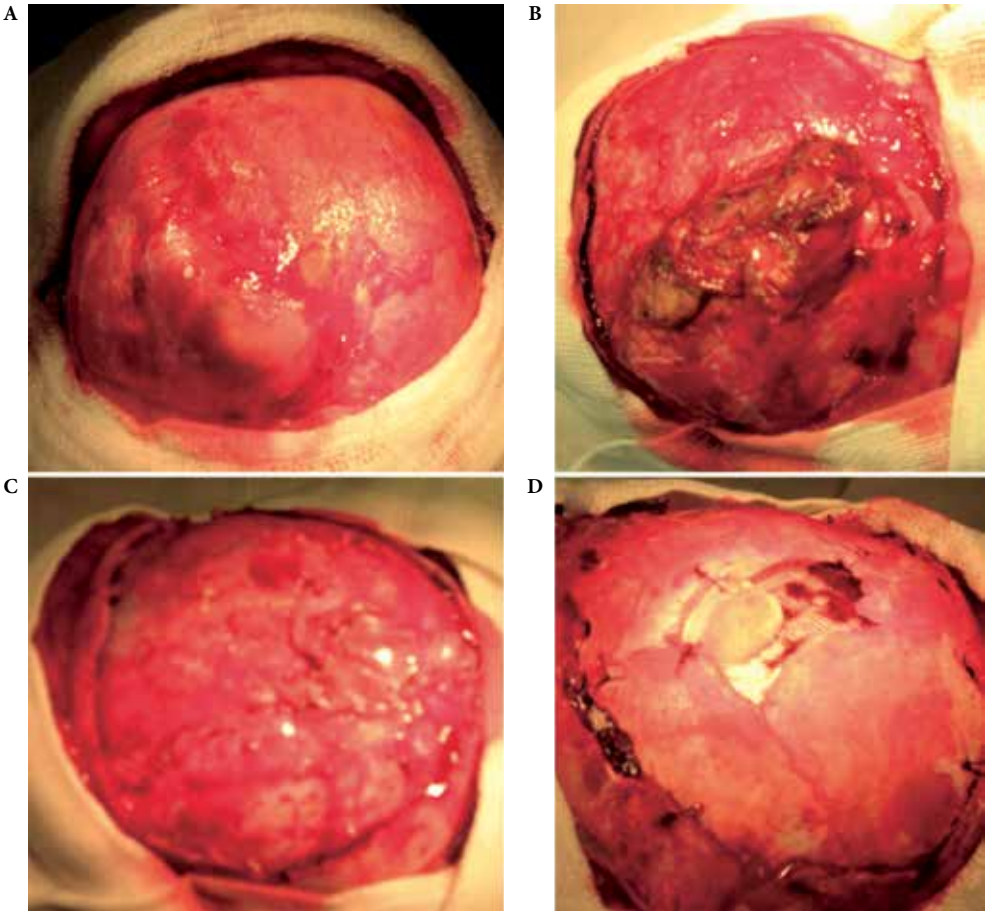

Figura 2 – Fotografia intraoperatória: (A) Visualização da herniação cerebral. (B) Imagem do tecido cerebral gliótico após craniotomia. (C) Duroplastia com fáscia temporal. (D) Transposição do retalho ósseo.

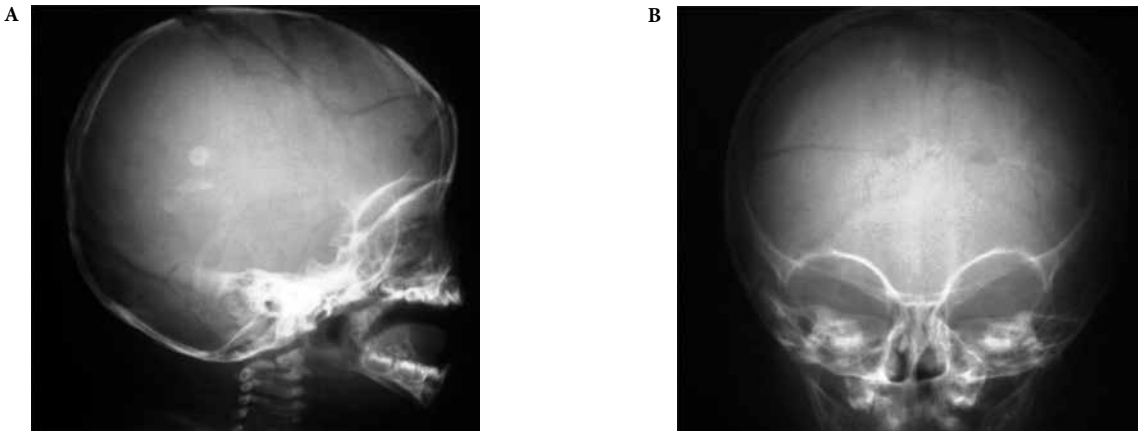

Figura 3 – (A, B) Radiografias simples do crânio em AP e perfil pós-operatório.

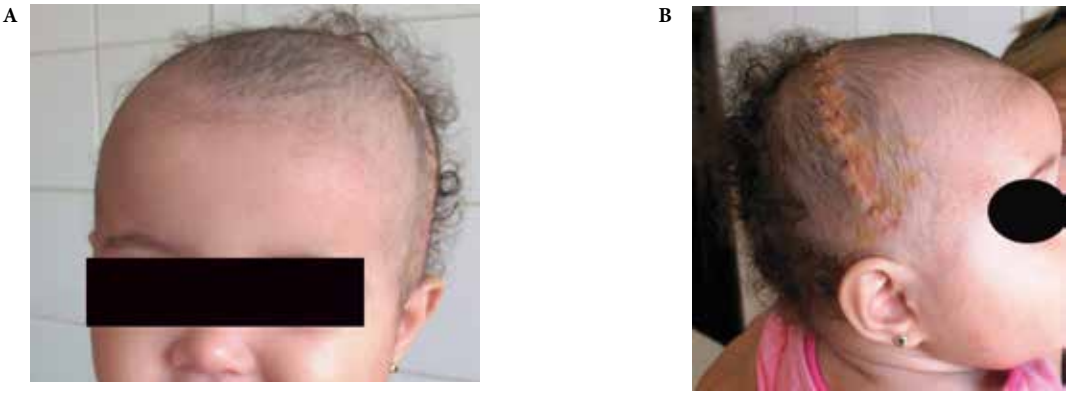

Figura 4 – (A, B) Fotografias do resultado pós-operatório.

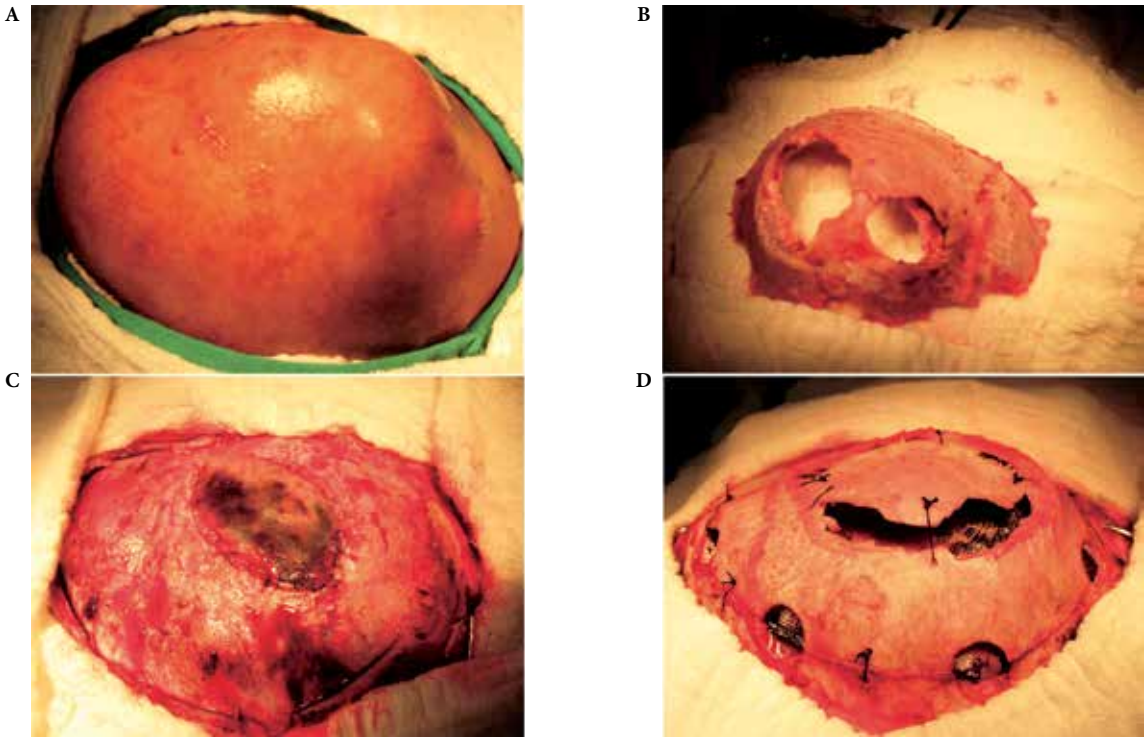

Figura 5 – Fotografia intraoperatória mostrando: (A) Massa saliente em região parietal direita. (B) Falha óssea. (C) Duroplastia. (D) Transposição do retalho ósseo.

Caso 3

Menor do sexo masculino, 7 meses de idade, foi atendido na emergência pediátrica, vítima de acidente de trânsito com TCE grave. Foi admitido na unidade de terapia intensiva (UTI) com escala de coma de Glasgow inicial de 8 pontos. A TAC de crânio mostrou extensa fratura temporoparietal esquerda acompanhada por hemorragia subaracnóidea (HSA) e intraventricular (Figuras 6 A-B). Trinta dias após a admissão, recebeu alta hospitalar sem apresentar sinais neurológicos focais. No acompanhamento ambulatorial, três meses após o trauma, o paciente mostrava massa pulsátil de crescimento progressivo em região temporoparietal esquerda. Ao exame neurológico apresentava-se sonolento e com hemiparesia (4/5) à direita. Foi realizada uma TAC de crânio visualizando-se uma fratura alargada e irregular comparada com a TAC da admissão, associada a hematoma subdural crônico (HSDC) e um cisto porencefálico. Neste caso, além da correção da lesão dural e do reparo da falha óssea, foram realizadas a drenagem do HSDC e a ressecção da lesão cística. Finalmente, o *flap* ósseo foi fragmentado e reorganizado para o fechamento do defeito ósseo. No pós-operatório, a criança evoluiu favoravelmente, regredindo por completo o déficit motor (Figuras 7 A-D e 8 A-D).

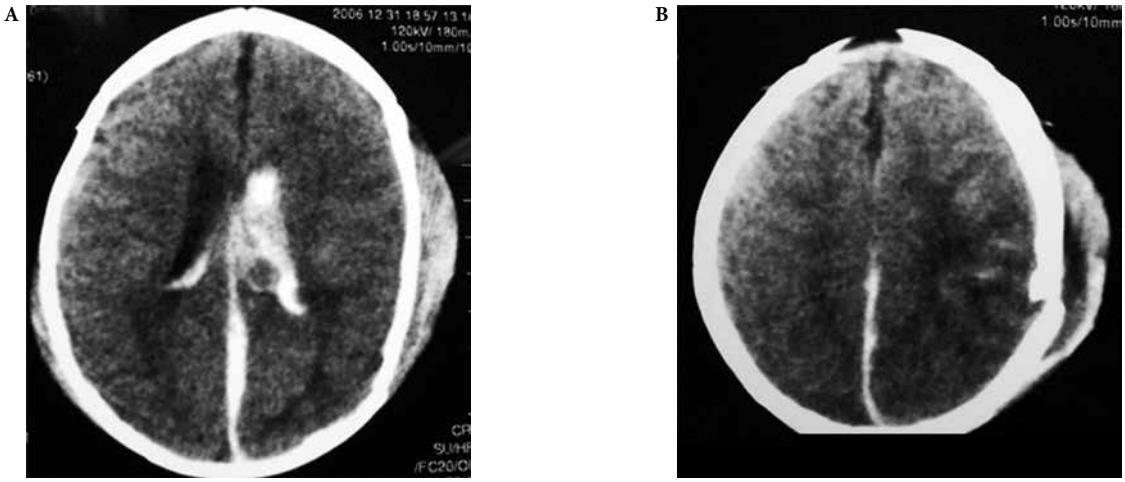

Figura 6 – (A, B) TAC de crânio na admissão hospitalar mostrando HSA e hemoventrículo associado à fratura parietal com presença de céfalo-hematoma.

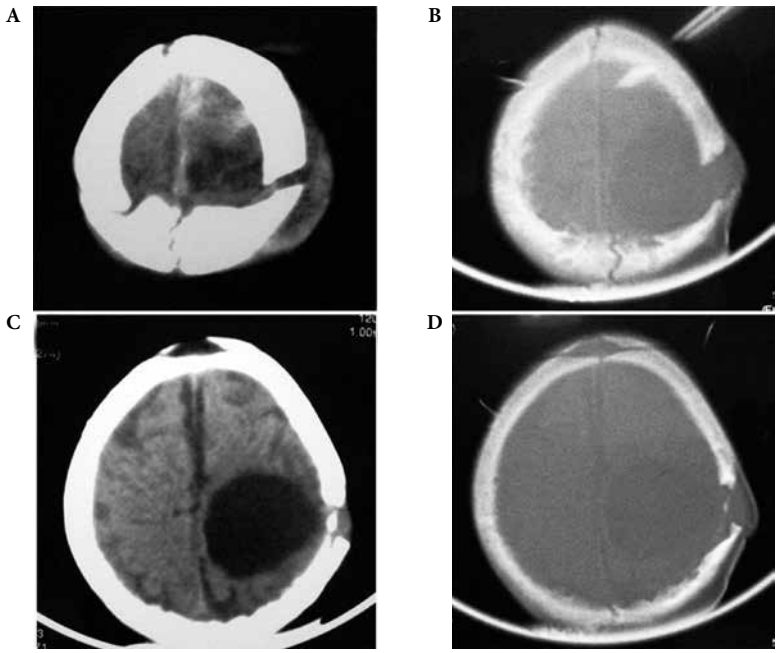

Figure 7 – TAC de crânio. (A) Herniação cerebral parietal esquerda com área de gliose cerebral. (B) Janela óssea: fratura frontoparietal e presença de massa extracraniana. (C, D) Cisto porencefálico subjacente à falha óssea.

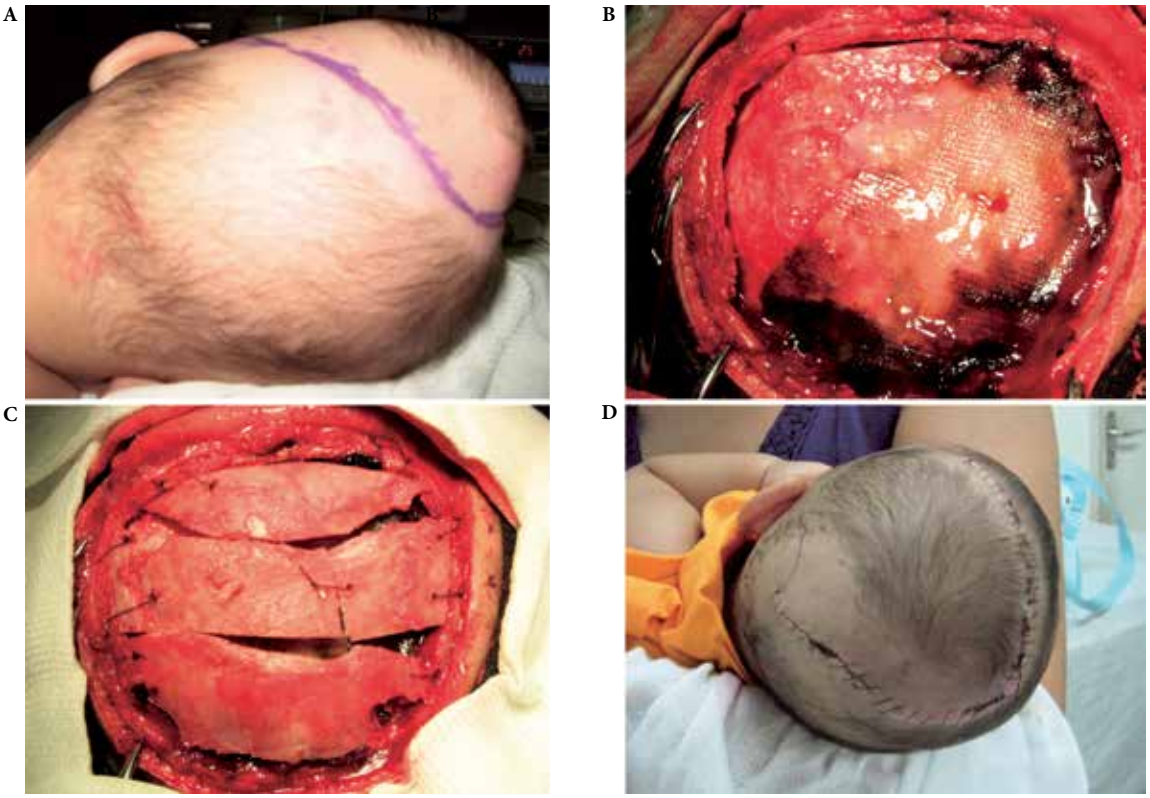

Figure 8 – (A) Marca da incisão operatória. (B) Realizada a duroplastia. (C) Transposição do retalho ósseo. (D) Ferida cirúrgica pós-operatória.

Caso 4

Menor de 1 de idade, do sexo feminino, nascido de parto normal, com desenvolvimento psicomotor apropriado para a idade, sofreu queda de uma altura de 70 cm, sem relato de perda de consciência. Após 48 horas da internação foi dada alta hospitalar sem intercorrências. Uma semana depois do TCE, a menor foi readmitida com história de crises convulsivas tônico-clônicas generalizadas e aumento de volume na região parietal esquerda. A TAC de crânio mostrou HSDC e alargamento da fratura parietal esquerda e uma comunicação entre o espaço subdural e a tumefação cística subgaleal. A criança foi submetida a um procedimento cirúrgico para correção da lesão dural e reparo da falha óssea por meio de osso autólogo. No pós-operatório, a paciente não apresentou mais crises convulsivas (Figuras 9 A-C).

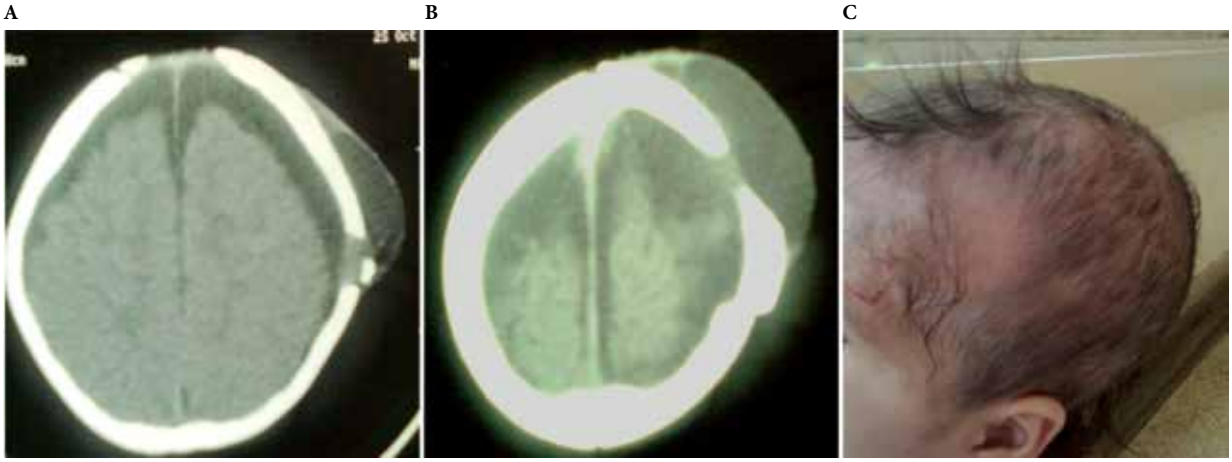

Figure 9 – TAC simples de crânio. (A, B) Coleção subdural bilateral e presença de área hipodensa na região parietal esquerda. (C) Resultado pós-operatório.

Resultados

Foram analisadas 19.758 admissões por TCE no serviço de emergência pediátrica do Hospital da Restauração no período de dezembro de 2000 até abril de 2008, e 74% dos pacientes chegaram da área metropolitana de Recife e 26% provieram do interior do estado de Pernambuco. Nesta série, o estudo radiológico demonstrou fratura craniana em 6,3% dos casos (1.245 pacientes). Desses, três homens e duas mulheres, todos menores de 3 anos, desenvolveram FEC. A idade de apresentação variou entre 6 meses e 3 anos de idade (idade média de 13 meses). História de trauma estava presente em todos os pacientes, sendo um caso TCE grave. Esses cinco casos representaram 0,40% das fraturas de crânio em pediatria diagnosticadas nesse período no Hospital da Restauração. Três crianças apresentaram fratura parietal, um caso de fratura frontal e um caso de fratura temporoparietal. A duração do intervalo entre o TCE e a FEC variou entre uma semana e seis meses. O céfalo-hematoma foi identificado em todos os pacientes; crise convulsiva foi observada em dois pacientes e sonolência, em um caso. A TAC de crânio foi realizada em todas as crianças na readmissão e em todas elas foi observado FEC; cisto leptomeníngeo foi identificado em três crianças; dois casos apresentaram HSDC subjacente à fratura; e cisto porencefálico foi observado em um caso. Todos os pacientes foram submetidos à correção da FEC. A indicação principal para cirurgia em três pacientes foi o aumento progressivo do céfalo-hematoma e nos outros dois casos foram as crises convulsivas. O procedimento cirúrgico inclui incisão e craniotomia ampla para expor completamente a fratura e as bordas da dura-máter. A duroplastia foi realizada com fáscia do músculo temporal nos cinco casos. O *flap* ósseo em todos os casos foi fragmentado e reorganizado para o fechamento do defeito ósseo. A evolução clínica foi favorável, regredindo a sintomatologia pré-operatória em todos os pacientes.

Discussão

O primeiro caso de FEC foi reportado em 1816 pelo cirurgião inglês John Howship (Figura 10 A).[7] Tratava-se de uma criança de 9 meses que sofreu um TCE, apresentando reabsorção parcial do osso parietal direito. Ele atribuiu como causa da lesão um déficit no suprimento sanguíneo local do crânio. No entanto, essa nova entidade patológica não criou nenhum interesse. Em 1856, Rokitansky – patologista austríaco – e Weinlechner – pioneiro da cirurgia pediátrica em Viena – (*apud* Lende e Erikson)[8] descreveram um defeito craniano de 6 x 4 cm, acompanhado de uma lesão da dura-máter associada a presença de tecido encefálico lesado e herniado através da fratura, denominando essa patologia de "céfalo-hidrocele".

Billroth[9] seria o primeiro cirurgião que descreveu os aspectos clínicos da FEC, mesmo sem considerar as lesões subjacentes das meninges e do cérebro. Em 1862, empregou o termo de "meningocele espúrio" para se referir a uma coleção de líquido cefalorraquidiano (LCR) abaixo do couro cabeludo, que tinha crescido por dois anos devido a trauma causado por um fórceps durante o parto. Em 1884, Conner[10] apresentou à Associação Americana de Cirurgiões dois casos de FEC e denominou-os "céfalo-hidrocele traumático", a mesma terminologia que iria usar o cirurgião suíço Fritz de Quervaín (Figura 10 B) em 1896 (*apud* Pia e Tonnis).[11] Em 1885, Godlee[12] (Figura 10 C) relata dois casos de crianças com fraturas de crânio que foram associadas com "tumor subcutâneo pulsátil". Em 1923, Sir Wilfred Trotter, um cirurgião britânico e pioneiro da neurocirurgia no seu país (Figura 10 D), definiu essa patologia com o nome de "cisto ventricular traumático", por observar uma dilatação cística do ventrículo lateral que se estendia para a diástase da fratura, associada a um trauma prévio (*apud* Black).[13]

Em 1940, o radiologista americano Pancoast *et al.*[14] (Figura 10 E) usaram o termo "osteíte fibrosante" (*fibrosing osteitis*), vocábulo baseado no estudo patológico do material da biópsia. "Erosão craniocerebral", o nome utilizado por Penfield (Figura 10 F) e Erickson[15] em 1941, foi, segundo esses autores, um mecanismo patogênico alternativo, que tentava explicar o valor das pulsações cerebrais sob o cisto leptomeníngeo como causa da lesão.[16] Em 1953, Taveras e Ransohoff[6] (Figuras 10 G-H) citaram a existência de uma laceração dural subjacente a esse tipo de fratura. De acordo com esse conceito, a fratura produz uma lesão dural e, por causa da HSA, o LCR nesse nível não flui adequadamente, formando um cisto que comprime o cérebro, produzindo, assim, uma hérnia de tecido cerebral através da lesão dural.

Pia[17] introduziu o termo "*wachsende Schadelfraktur des Kindesatters*", que foi adaptado na literatura inglesa como "*growing skull fracture of childhood*" em 1953. Em resumo, ao longo do tempo, outros vários nomes têm sido utilizados para identificar essa patologia, tais como "erosão craniocerebral",[15] "malásia cranial"[16] e "fratura expansiva".[18] Atualmente, diversos autores preferem denominar essa patologia como FEC ou "fratura crescente", já que é mais adequada do ponto de vista fisiopatológico.

A patogênese da FEC ainda é tema de debate. Para a maioria dos autores, existem dois fatos importantes: lesão dural subjacente à fratura e existência de uma força que empurra a aracnoide em direção à fratura, seja por edema, contusão, hidrocefalia ou a própria pulsação do cérebro, fazendo com que as margens da fratura se afastem progressivamente.[19]

Taveras e Ransohoff,[6] em 1953, propuseram como elemento mais importante na patogênese dessa complicação a lesão da dura-máter, cuja ocorrência não permite a osteossíntese normal no local da fratura e levaria a uma projeção da aracnoide através das bordas do osso fraturado. Consequentemente, isso levaria à formação de um cisto leptomeníngeo, localizado entre a aracnoide e a dura-máter, contendo líquido proveniente do espaço subaracnóideo. Essa estrutura cística, ajudada pelas pulsações normais do parênquima cerebral, conduziria a uma erosão gradual das bordas da fratura, levando a um alargamento na extensão dela e compressão do tecido cerebral adjacente.

Para Ziyal *et al.*,[20] as mudanças progressivas que se evidenciam em uma FEC não tratada podem dividir-se em quatro estágios. No primeiro estágio, existe uma separação das bordas ósseas associada a uma lesão dural. Seguidamente, devido ao fluxo de LCR proveniente do espaço subaracnóideo, o cisto aracnoide cresce de tamanho e, por causa das pulsações cerebrais, causa um aumento no defeito ósseo. No terceiro estágio, devido ao crescimento progressivo do cisto, produz encefalomalácia e lesão do tecido cerebral, permitindo a comunicação do sistema ventricular com o cisto. No quarto estágio, essa comunicação produz mudanças hidrodinâmicas na pressão do LCR, causando aumento do espaço cisto-ventricular. Quando se obstrui a drenagem do cisto para o ventrículo lateral por alguns momentos, essa obstrução causaria déficit neurológico por causa do efeito da pressão nessa região.

A presença de hérnia cerebral externa, sem evidências de hipertensão intracraniana (HIC) na ressonância magnética nuclear (RMN) de pacientes com FEC, sustenta a ideia de que as pulsações cerebrais fisiológicas e do LCR em crânios de crianças em crescimento contribuem para o alargamento de uma fratura de crânio.[19] A maior incidência de FEC em crianças menores de 3 anos seria em virtude do rápido crescimento craniano a custa do cérebro, crescimento que se estabiliza aproximadamente aos 4 anos de idade, o qual, dada a íntima aderência da dura-máter ao osso, favorece diante uma lesão óssea ou dural um transtorno na hidrodinâmica do LCR. Somando-se a isso, as pulsações do tecido cerebral aumentam a pressão no local da fratura e, consequentemente, a diástase das bordas, permitindo a saída de tecido cerebral pela própria fratura. Se não for corrigido, forma-se um cisto leptomeníngeo, resultando em necrose do tecido cerebral herniado.[21] Essa é uma teoria para explicar a fisiopatologia da FEC, descartando a HIC, seja por edema ou hidrocefalia, como o principal



Figura 10 – (A) John Howship (1781-1841). (B) Fritz de Quervain (1868-1940). (C) Rickman Godlee (1849-1925). (D) Wilfred Trotter (1872-1939). (E) Henry W. Pancoast (1875-1939). (F) Wilder Penfield (1891-1976). (G) Juan Tavares (1919-2002). (H) Joseph Ransohoff (1915-2001) [Fotos: Internet].

fator na FEC. Porém, não existe consenso que explique a formação dela.[6,8,19,22]

A prevalência de FEC em diferentes estudos na literatura é de aproximadamente 0,03% a 1,6% das crianças com TCE.[23,24] No entanto, o risco de que uma fratura se converta em FEC pode ser maior se somente se consideram as fraturas de crânio na infância.[25]

Muhonen *et al.*,[19] de 1980 a 1993, observaram entre 1.791 fraturas de crânio 10 pacientes com FEC; 9/10 das crianças eram menores de 1 ano de idade no momento do TCE. Liu *et al.*,[26] em um período de 20 anos, apresentaram 27 casos de FEC, correspondendo a 0,37% de todas as fraturas cranianas. Todos os casos nessa série sofreram TCE, observando-se quedas em 81,5% (22/27) dos casos, acidentes de trânsito em 18,5% (5/27), e, do total, 59,3% apresentaram uma fratura de crânio antes do primeiro ano de vida, sendo o intervalo entre o TCE e o diagnóstico da FEC de um dia a oito anos.

Nossa revisão da literatura feita num total de 127 casos[19,25-29] mostrou que as quedas (74,8%) são a principal causa de FEC, seguidas de acidentes automobilísticos (20,5%), iatrogenia (3,1%) e maltrato infantil (1,6%).

Em nosso estudo, foram internadas 19.758 crianças com TCE em um período de sete anos; 6,3% dos internamentos apresentaram fratura craniana, dos quais cinco crianças foram diagnosticadas com FEC. Todos nossos casos sofreram TCE antes dos primeiros três anos de vida; quatro crianças apresentaram história de queda de altura e uma criança foi vítima de acidente de trânsito. A prevalência de FEC nos pacientes com fraturas de crânio em nosso estudo foi de 0,4%, e na literatura varia entre 0,03% e 1,6% (Tabela 2).[19,24,26,28-32]

Em relação ao sexo, em uma revisão pessoal feita de 15 diferentes séries, incluindo nosso estudo, somando um total de 255 casos de FEC, apenas 11 séries apresentaram dados relacionado ao sexo dos pacientes. Portanto, do total de 182 casos de FEC, 115 crianças foram do sexo masculino (63%) e 67 do sexo feminino (37%) (Tabela 3).[4,19,21,25-30,33-37]

Tabela 2 – Prevalência (%) de FEC nas fraturas de crânio (revisão bibliográfica)

Autor (ano)	%
Arseni e Simionescu (1966)	0,03
Matson (1969)	1,3
Ramamurthi (1970)	0,60
Till (1975)	1,0
Naim-Ur-Rahman *et al.* (1994)	1,6
Muhonen (1995)	0,60
Mierez *et al.* (2003)	0,11
Liu *et al.* (2012)	0,37
Presente estudo (2013)	0,40
Média	0,66

Tabela 3 – Incidência de FEC em relação ao sexo (revisão bibliográfica de 255 casos)

Autor	Ano	Nº de casos	Mulheres		Homens	
			N	%	N	%
Arseni e Simionescu	1966	12	NR	NR	NR	NR
Tandon *et al.*	1987	60	19	32	41	68
Naim-Ur-Rahman *et al.*	1994	7	6	86	1	14
Johnson e Helman	1995	10	NR	NR	NR	NR
Muhonen *et al.*	1995	10	NR	NR	NR	NR
Husson *et al.*	1996	8	4	50	4	50
Gupta *et al.*	1997	41	NR	NR	NR	NR
Kutlay *et al.*	1998	9	1	11	8	89
Ersahin *et al.*	2000	22	7	32	15	68
Mierez *et al.*	2003	12	5	42	7	58
Djientcheu *et al.*	2006	3	1	33	2	67
Abi-Lahoud *et al.*	2007	18	5	28	13	72
Diyora *et al.*	2011	11	6	55	5	45
Xue-Sou-Liu *et al.*	2012	27	11	41	16	59
Nesta série	2013	5	2	60	3	40
Total registrado		182	67	37%	115	63%

NR: não registrado.

O quadro clínico dos pacientes com FEC não é específico no momento do TCE.[36] A presença de qualquer hematoma subgaleal (céfalo-hematoma) em crianças que sofreram TCE, independentemente da sua localização, é considerado sinal indireto de uma fratura de crânio, pré-requisito indispensável para produzir uma FEC.[38] Após o TCE, os elementos mais sensíveis observados nos pacientes com FEC são: a presença de céfalo-hematoma e déficit neurológico progressivo, decorrentes da progressão da hérnia do tecido cerebral através da linha da fratura.[21]

Na série de 12 casos de Mierez *et al.*,[29] observaram-se nove pacientes com tumefação do couro cabeludo no sítio da fratura, dois casos com edema difuso e um caso com céfalo-hematoma de grande tamanho. Portanto, no momento do diagnóstico, todos os pacientes apresentaram defeito ósseo facilmente palpável. No trabalho de Abi-Lahoud *et al.*,[21] na avaliação física, 17/18 crianças apresentavam céfalo-hematoma no couro cabeludo, quatro crianças com déficit motor e um caso com crise convulsiva. Já na série de Tandon *et al.*[34] as crises convulsivas estiveram na maioria dos pacientes com FEC; e Ersahin *et al.*[25] reportaram quase 25% dos casos com história de crises convulsivas, e em 100% dos casos uma massa subgaleal palpável no exame físico.

A localização mais frequente da FEC em diferentes trabalhos na literatura é a região parietal, principalmente próximo da sutura coronária, não mostrando prevalência do lado direito ou esquerdo.[19,21,25-27,30,34,37,39] Quando a fratura atravessa uma linha de sutura e desenvolve uma FEC, é mais comum observar na região frontal e occipital.[34,40] Outras localizações menos frequentes são o teto da órbita, a fossa posterior e a base do crânio.[41-46] Pezzotta *et al.*[47] realizaram um estudo retrospectivo de 132 casos de crianças com FEC, observando que a localização mais frequente foi parietal, em 50% dos casos.

Um levantamento das nove maiores séries na literatura sobre FEC, somando o total de 202 casos, confirma que a localização mais comum é a região parietal em 42,9% dos casos, seguida da frontal e occipital com 8,6% e 5,8%, respectivamente. Finalmente, aparece a região temporal e o teto da órbita com quase 2% dos casos. No entanto, quando mais de uma região craniana está comprometida, a região temporoparietal é acometida em quase 19% dos casos, a frontoparietal, em 10,6%, a parieto-occipital, em 6,8%, e por último a região frontotemporal, em 2,4% dos casos.[4,21,25-27,29,30,34,37]

Na revisão de Pezzotta *et al.*,[47] os sintomas clínicos se iniciaram com crises convulsivas em 40% dos casos, sinais neurológicos focais em 43% e perda da consciência em 38% das crianças. O intervalo entre o TCE e a primeira crise convulsiva variou entre um dia e dois meses em 7,4% dos casos, dois meses e um ano em 5,5% e mais de um ano em 75,9% dos casos. O quadro assintomático foi evidenciado principalmente em pacientes com FEC na região frontoparietal e frontoparieto-occipital.

O intervalo entre o TCE e a FEC varia nas diferentes séries publicadas na literatura. Para Taveras e Ransohoff,[6] o intervalo foi inferior a três anos; para Diyora *et al.*,[37] o início dos sintomas após o TCE variou entre duas semanas e quatro anos (média de 11 meses). Segundo a revisão feita por Pezzotta *et al.*,[47] em 50% das crianças, o intervalo entre o TCE e a FEC foi entre um dia e um ano. Nos 41 casos descritos por Gupta *et al.*,[27] o intervalo entre o TCE e a apresentação clínica foi menor de um ano em 55% dos casos, entre um ano e cinco anos foi observado em 25% e acima de seis anos foi evidenciado em 20% das crianças.

O diagnóstico precoce é fundamental para realizar um tratamento oportuno e reduzir significativamente o déficit neurológico progressivo e permanente, observado nas crianças com esse tipo de patologia.[20,48] O estudo radiológico simples do crânio é um exame de baixo custo e uma ferramenta importante no diagnóstico da FEC.[25]

A diástase da fratura é um achado comum no momento do trauma.[4,22,34,49-52] A separação entre as bordas da fratura na FEC é usualmente maior que 4 mm.[32] Thompson *et al.*[53] também consideram que um dos principais fatores que originam FEC na infância é a diástase da fratura maior que 4 mm. Igualmente nos oito pacientes tratados por Husson *et al.*,[35] todos apresentaram uma fratura com diástase da suas bordas de 3 a 4 mm. Na série de casos publicados por Abi-Lahoud *et al.*,[21] nos raios X da admissão, a fratura foi maior que 4 mm em 15 das 18 crianças (83%) e menor que 4 mm em três casos (17%). Já na amostra de 22 casos publicados por Ersahin *et al.*,[25] 50% das crianças com FEC apresentaram no momento do TCE fraturas maior que 4 mm. Mierez *et al.*[29] relatam 100% dos casos de FEC com fratura nos raios X da admissão, sendo em 95% das crianças fraturas com diástase entre 4 e 10 mm e somente 5% dos casos com traço linear de fratura.

A TAC simples de crânio constitui o método diagnóstico de escolha no tratamento da FEC. Além da deiscência das bordas da fratura, permite avaliar a existência de lesões cerebrais associadas ou deformidade do sistema ventricular. No entanto, a TAC não detecta a lesão dural na sua fase inicial.[27,36,54]

Com base nas imagens de tomografia, a FEC pode se dividir em três tipos: a) tipo I – caracteriza-se pela fratura de crânio associada ao cisto leptomeníngeo que pode herniar-se através do defeito ósseo para o espaço subgaleal; b) tipo II – associa-se a dano no tecido cerebral ou gliose; c) tipo III – observa-se a presença de um cisto porencefálico.[30] Nos 11 pacientes com FEC descritos por Diyora *et al.*,[37] duas crianças apresentavam FEC tipo I; sete crianças classificavam-se como tipo II e duas apresentavam FEC tipo III. Existem relatos em alguns trabalhos na literatura de comunicação entre o cisto porencefálico com o ventrículo lateral,[27,34,51,55] bem como dilatação do ventrículo ipsilateral à FEC.[19,34,40,49]

A RMN é útil no diagnóstico da FEC, porque claramente identifica lesões associadas, por exemplo, cistos, relação da fratura com os seios venosos ou conhecimento do volume de tecido cerebral herniado pelo defeito ósseo.[5] Como a TAC não tem capacidade de detectar uma lesão dural, a RMN tem alto valor preditivo na detecção dessa lesão, porém geralmente não se dispõe nos serviços de emergência da maioria dos países latino-americanos.[56]

Muitas vezes, a RMN de crânio dos pacientes com FEC pode apresentar uma lesão cística hipointensa em ponderação T1 e hiperintensa em T2. O uso de gadolínio reforça a mudança de sinal do tecido cerebral intra e extracraniano. Também se evidenciam a laceração da dura-máter, a formação do cisto leptomeníngeo e a herniação do tecido cerebral através do defeito ósseo. Nesse sentido, Muhonen *et al.*[19] descreveram três padrões de tecido cerebral herniado pela fratura: hérnia cerebral isolada com sinais de encefalomalácia em ponderação T1 e T2; cisto leptomeníngeo e herniação parenquima-

tosa anômala e cisto leptomeníngeo herniado através do defeito ósseo.

Alguns autores têm sugerido o uso da ultrassonografia modo B para detectar precocemente a lesão dural nos casos de TCE, embora sua eficiência clínica deva ser mais bem determinada por maior número de estudos clínicos.[36] Liu *et al.*[26] recomendam a realização de ultrassonografia com Doppler colorido ou RMN de crânio nos casos de os pacientes apresentarem sinais e sintomas típicos de FEC, com TAC de crânio mostrando fratura maior que 4 mm de diâmetro, associada a uma contusão cerebral subjacente e a identificação de uma área de igual densidade do cérebro contuso, que avança através do defeito ósseo para o espaço subcutâneo. Segundo esses autores, o ultrassom seria a primeira opção de diagnóstico nesses casos.

Uma vez confirmado o diagnóstico de FEC, o tratamento é cirúrgico.[19,57] A evolução natural dessa patologia evidencia que a existência de cura espontânea é muito rara, portanto para alguns autores não teria sentido o tratamento clínico conservador.[28] A técnica cirúrgica *estándar* utiliza uma incisão e uma craniotomia ampla que inclui toda a extensão da fratura para expor completamente as bordas da dura-máter. Assim, delimita-se melhor a laceração dural, que habitualmente é maior do que os exames de imagem revelam, e com isso pode-se determinar o tamanho do enxerto a ser utilizado.[21,27,30]

Quando se realiza uma cirurgia de forma precoce em pacientes com FEC, ou seja, após a diminuição do inchaço cerebral e antes que se estabeleça a cicatrização, a dissecção entre o periósteo e o córtex cerebral é mais fácil. Por outro lado, em casos de longa evolução, o periósteo pode estar intimamente aderido ao parênquima cerebral, ocasionando pontes vasculares entre ambos.[36,58] Após a dissecção, procede-se à exérese de todo o tecido gliótico e cicatricial da aracnoide, já que é uma causa de epilepsia. Na presença de um cisto porencefálico ou leptomeníngeo, que apresenta geralmente um conteúdo líquido claro ou xantocrômico, deve-se realizar a dissecção de suas paredes e, assim, a comunicação com o espaço subaracnóideo, visto que apenas a sua punção pode evoluir com novo enchimento, sendo em alguns casos necessário o uso de uma derivação.[19,59] Depois da reconstrução da dura-máter e fechamento de forma hermética, geralmente realizada com enxerto de pericrânio, fáscia lata ou sintético, pode-se utilizar algum tipo de cola biológica ou sintética com a finalidade de evitar fístulas de LCR.[60]

O tratamento cirúrgico relacionado à cranioplastia é ainda tema de controvérsia.[29,38] O objetivo geral da cranioplastia é a cobertura de toda a região da plástica dural pelo osso normal, enquanto a área do defeito permanece sobre a porção de dura-máter não lesada. Isso permitirá uma cicatrização adequada da dura-máter, diminuindo-se o risco de fístula liquórica ou da formação de um novo cisto leptomeníngeo.[21]

O fechamento do defeito ósseo depende da idade e da capacidade de desdobramento do osso craniano. Em crianças maiores, com osso mais espesso, é mais fácil dividi-lo e cobrir o defeito completamente com enxerto autólogo. Já em crianças menores, é mais difícil realizar essa divisão de maneira adequada, para ter tecido ósseo suficiente e fechar por completo o defeito.[27,61] Nestes casos, conhecendo que a regeneração óssea não será induzida sob o enxerto dural, seja pericrânio autólogo ou outro material sintético, é importante cobrir completamente a região do enxerto dural.[62] Em crianças, com osso menos espesso, pode-se utilizar da osteogenicidade da dura-máter normal[63,64] e desconsiderar o defeito ósseo sob a dura-máter não lesada, ao passo que com o tempo essa falha será corrigida, como visualizado, por exemplo, com a cirurgia de craniossinostose.[65]

Em crianças menores que têm maior chance de desenvolver uma FEC, o uso de materiais sintéticos (metilmetacrilato) deve ser evitado por causa de sua tendência de deslocar-se na medida em que cresce o crânio da criança.[62] A hidroxiapatita pode ser considerada para ocupar os pequenos defeitos ósseos, porém na maioria dos casos seu uso é desnecessário. Embora alguns autores utilizassem placas absorvíveis para fixar o *flap* ósseo,[26] na experiência de Singhal e Steinbok[62] foi suficiente o uso de material de sutura para fixar o osso.

Enquanto alguns trabalhos consideram suficiente no tratamento da FEC o fechamento da dura-máter, outros preferem a reconstrução óssea em todos os casos, por exemplo, Vignes *et al.*[38] e Mierez *et al.*,[29] que trataram seus pacientes com correção da lesão dural e com transposição de ossos da calota craniana para o fechamento do defeito ósseo, sendo somente reoperado um paciente sete meses depois para a colocação de uma tela de titânio.

No estudo de Velardi *et al.*[66] em quatro crianças de 26, 28, 37 e 79 meses de idade com defeitos ósseos de 20, 18, 12 e 13 cm de superfície, respectivamente, foi inserida no sítio cirúrgico medula óssea extraída da crista ilíaca do próprio paciente, com o objetivo de incrementar o nível de mineralização da osteogênese autóloga e consequentemente conseguir uma completa restauração do crânio. Os bons resultados alcançados nessa série sugerem sua futura utilização, evitando, assim, o manejo de outros tipos de materiais.

Pacientes que apresentam HIC ou recidiva de lesão após tratamento cirúrgico podem se beneficiar da colocação de uma derivação ventrículo-peritoneal (DVP).[51,59] Naim-Ur-Rahman *et al.*[30] recomendam o uso da DVP como primeira opção no tratamento da FEC associada a HIC, resultando na resolução da tumefação do couro cabeludo e permitindo a regeneração das bordas ósseas no nível da lesão.

Quanto às complicações pós-operatórias observadas nas crianças com FEC, na maioria dos casos são: fístula liquórica, meningite, infecção da ferida operatória e falha na reparação óssea. Dos 41 casos operados por Gupta *et al.*,[27] quatro crianças faleceram, uma no intraoperatório e três por meningite, seis apresentaram infecção da ferida cirúrgica, e fístula liquórica foi observada em três casos. Para Diyora *et al.*,[37] somente um de 11 casos complicou-se com fístula liquórica e outras duas crianças evoluíram com crises convulsivas, que foram controladas com medicação antiepiléptica. Dos 12 casos operados por Mierez *et al.*[29], 11 fecharam satisfatoriamente o defeito ósseo, e somente um caso teve que ser reoperado para a colocação de uma tela de titânio.

Os resultados na grande maioria das séries da literatura são satisfatórios.[19,21,26,27,29,30,37] De acordo com Abi-Lahoud *et al.*,[21] os resultados funcionais de 18 crianças com FEC, segundo a escala de resultados de Glasgow, foram: três pacientes com 2 pontos, quatro casos com 3 pontos, um paciente com 4 pontos e outros 10 doentes com 5 pontos. Hayashi *et al.*[67] relataram o seguimento clínico de um paciente de 21 anos de idade, submetido cirurgicamente por uma FEC quando tinha dois anos de vida. Nessa ocasião, usou-se metilmetacrilato para a realização da cranioplastia, e o seguimento após 19 anos demonstrou crescimento normal do crânio e um desenvolvimento dos seios frontais.

Conclusão

A FEC representa uma complicação rara de uma fratura linear de crânio, potencialmente grave, em crianças menores, chegando em muitos casos a ser um desafio para o neurocirurgião.

A fisiopatologia dessa entidade supõe a conjunção de uma laceração ósteo-dural associada a um transtorno da hidrodinâmica local. Com base em nossa experiência e na revisão da literatura, crianças menores de 3 anos de idade com TCE leve associado a um céfalo-hematoma apresentam risco de desenvolver FEC. Portanto, recomenda-se que esses pacientes sejam inicialmente submetidos à radiografia simples do crânio e, se comprovada fratura com diástase maior de 3-4 mm, procede-se à investigação com auxílio da TAC, ultrassonografia e RMN de crânio, caso seja necessário para verificar a existência de lesão cerebral. Portanto, a consolidação total de uma fratura de crânio em crianças nessa faixa etária sempre deverá ser verificada com acompanhamento clínico por um especialista durante um período não menor que seis meses.

Apesar de não existirem trabalhos comparativos específicos sob a correção cirúrgica inicial da fratura de crânio e da lesão dural, existe certa controvérsia relacionada principalmente à cranioplastia. Alguns autores consideram suficiente a reparação da dura-máter, entretanto esta pesquisa sugere que a realização da reconstrução óssea é fundamental em todos os casos de FEC, a menos que o defeito ósseo seja pequeno.

Os mecanismos fisiopatológicos que produzem a FEC na infância refletem na possibilidade de cirurgia precoce, especialmente se tratando de um defeito dural pequeno, de fácil correção, minimizando, assim, possíveis complicações e colaborando para melhor prognóstico. Para evitar esse tipo de lesão após o TCE, os genitores devem estar atentos principalmente nos primeiros três meses após o acidente, diante de qualquer sinal ou sintoma neurológico ou de aumento do volume craniano, especialmente em crianças menores de 3 anos de idade.

Referências

1. Brookes M, MacMillan R, Cully S, Anderson E, Murray S, Mendelow AD, et al. Head injuries in accident and emergency departments. How different are children from adults? J Epidemiol Community Health. 1990;44(2):147-51.
2. The management of minor closed head injury in children. Committee on Quality Improvement, American Academy of Pediatrics. Commission on Clinical Policies and Research, American Academy of Family Physicians. Pediatrics. 1999;104(6):1407-15.
3. Browning JG, Reed MJ, Wilkinson AG, Beattie T. Imaging infants with head injury: effect of a change in policy. Emerg Med J. 2005;22(1):33-6.
4. Johnson DL, Helman T. Enlarging skull fractures in children. Childs Nerv Syst. 1995;11(5):265-8.
5. Wang J, Bartkowski HM. Early onset of leptomeningeal cyst with severe brain herniation: report of two cases. Neuropediatrics. 1997;28(3):184-8.
6. Taveras JM, Ransohoff J. Leptomeningeal cysts of the brain following trauma with erosion of the skull; a study of seven cases treated by surgery. J Neurosurg. 1953;10(3):233-41.
7. Howship J. Microscopic observations on the structure of bone. Med Chir Trans. 1816;7:382-592-11.
8. Lende RA, Erickson TC. Growing skull fractures of childhood. J Neurosurg. 1961;18:479-89.
9. Billroth T. Ein fall von meningocele spuria cum fistula ventriculi cerebri. Arch Klin Chir. 1862;3:398-412.
10. Conner PS. Traumatic cephalhydrocele with a report of two cases. Am J Med Sci. 1884;88:103-10.
11. Pia HW, Tonnis W. Growing skull fractures of childhood. Zentralbl Neurochir. 1953;13(1):1-23.
12. Godlee RJ. Two cases of simple fracture of the skull in infants followed by the development of a pulsating subcutaneous tumour. Trans Pathol Soc Lond. 1885;36:313-24.
13. Black SP. Wilfret Trotter. Surg Neurol. 1983;19(3):199-204.
14. Pancoast HK, Pendergrass EP, Schaeffer JP. The head and neck in roentgen diagnosis. In: Sullivan WE. The anotomic record. Springfield, IL: Charles C Thomas; 1940. p. 976-9.

15. Penfield W, Erikson TC. Epilepsy and cerebral localization. A study of mechanisms, treatment and prevention of epileptic seizures. Springfield, IL: Charles C. Thomas; 1941. p. 623.
16. Rao BD, Subrahmanyam MV. Traumatic malasia of bone in skull fractures of childhood. Ind J Surg. 1963;25:641-42.
17. Pia HW. Pathogenesis and early treatment of the growing cranial fracture in children. Dtsch Z Nervenheilkd. 1954;172(1):1-11.
18. Addy DP. Expanding skull fracture of childhood. Br Med J. 1973;4(5888):338-9.
19. Muhonen MG, Piper JG, Menezes AH. Pathogenesis and treatment of growing skull fractures. Surg Neurol. 1995;43(4):367-72.
20. Ziyal IM, Aydin Y, Türkmen CS, Salas E, Kaya AR, Ozveren F. The natural history of late diagnosed or untreated growing skull fractures: report on two cases. Acta Neurochir (Wien). 1998;140(7):651-4.
21. Abi-Lahoud G, Gutiérrez-Guerra RG, Vinchon M, Dehellemmes P, Gonzalez-Nieto E. Evolutionary skull fracture in children. From diagnosis to surgery. Report of 18 cases. Rev Mex Cir Pediatr. 2007;14:70-6.
22. Donahue DJ, Sanford RA, Muhlbauer MS, Chadduck WM. Cranial burst fracture in infants: acute recognition and management. Childs Nerv Syst. 1995;11(12):692-7.
23. Arseni C, Ciurea AV. Clinicotherapeutic aspects in the growing skull fracture. A review of the literature. Childs Brain. 1981;8(3):161-72.
24. Ramamurthi B, Kalyanaraman S. Rationale for surgery in growing fractures of the skull. J Neurosurg. 1970;32(4):427-30.
25. Ersahin Y, Gülmen V, Palali I, Mutluer S. Growing skull fractures (craniocerebral erosion). Neurosurg Rev. 2000;23(3):139-44.
26. Liu XS, You C, Lu M, Liu JG. Growing skull fracture stages and treatment strategy. J Neurosurg Pediatr. 2012;9(6):670-5.
27. Gupta SK, Reddy NM, Khosla VK, Mathuriya SN, Shama BS, Pathak A, et al. Growing skull fractures: a clinical study of 41 patients. Acta Neurochir (Wien). 1997;139(10):928-32.
28. Arseni C, Simionescu MD. Growing skull fractures of childhood. A particular form of posttraumatic encephalopathy. Acta Neurochir (Wien). 1966;15(3):159-72.
29. Mierez R, Guillén A, Brell M, Cardona E, Claramunt E, Costa JM. Growing skull fracture in childhood. Presentation of 12 cases. Neurocirugia (Astur). 2003;14(3):228-33.
30. Naim-Ur-Rahman, Jamjoom Z, Jamjoom A, Murshid WR. Growing skull fractures: classification and management. Br J Neurosurg. 1994;8(6):667-79.
31. Matson DD, Matson DD. Neurosurgery of infancy and childhood. Springfield, IL: Charles C. Thomas; 1969.
32. Till K. Pediatric neurosurgery. Oxford, Blackwell Scientific; 1975.
33. Kutlay M, Demircan N, Akin ON, Basekim C. Untreated growing cranial fractures detected in late stage. Neurosurgery. 1998;43(1):72-6.
34. Tandon PN, Banerji AK, Bhatia R, Goulatia RK. Cranio-cerebral erosion (growing fracture of the skull in children). Part II. Clinical and radiological observations. Acta Neurochir (Wien). 1987;88(1-2):1-9.
35. Husson B, Pariente D, Tammam S, Zerah M. The value of MRI in the early diagnosis of growing skull fracture. Pediatr Radiol. 1996;26(10):744-7.
36. Djientcheu VP, Njamnshi AK, Ongolo-Zogo P, Kobela M, Rilliet B, Essomba A, et al. Growing skull fractures. Childs Nerv Syst. 2006;22(7):721-5.
37. Diyora B, Nayak N, Kamble H, Kukreja S, Gupte G, Sharma A. Surgical treatment and results in growing skull fracture. Neurol India. 2011;59(3):424-8.
38. Vignes JR, Jeelani NU, Jeelani A, Dautheribes M, Liguoro D. Growing skull fracture after minor closed-head injury. J Pediatr. 2007;151(3):316-8.
39. Kingsley D, Till K, Hoare R. Growing fractures of the skull. J Neurol Neurosurg Psychiatry. 1978;41(4):312-8.
40. Ito H, Miwa T, Onodra Y. Growing skull fracture of childhood with reference to the importance of the brain injury and its pathogenetic consideration. Childs Brain. 1977;3(2):116-26.
41. Roy S, Sarkar C, Tandon PN, Banerji AK. Cranio-cerebral erosion (growing fracture of the skull in children). Part I. Pathology. Acta Neurochir (Wien). 1987;87(3-4):112-8.
42. Dunkser SB, Mccreary HS. Leptomeningeal cyst of the posterior fossa. Case report. J Neurosurg. 1971;34(5):687-92.
43. Hickey K, McKenna P. Skull fracture caused by vacuum extraction. Obstet Gynecol. 1996;88(4 Pt 2):671-3.
44. Okuno T, Miyamoto M, Itakura T, Ueno M, Shimizu M, Minamide A, et al. A case of epidural hematoma caused by a vacuum extraction without any skull fractures and accompanied by cephalohematoma. No Shinkei Geka. 1993;21(12):1137-41.
45. Jamjoom ZA. Growing fracture of the orbital roof. Surg Neurol. 1997;48(2):184-8.
46. Colak A, Akbaşak A, Biliciler B, Erten SF, Koçak A. An unusual variant of a growing skull fracture in an adolescent. Pediatr Neurosurg. 1998;29(1):36-9.
47. Pezzotta S, Silvani V, Gaetani P, Spanu G, Rondini G. Growing skull fractures of childhood. Case report and review of 132 cases. J Neurosurg Sci. 1985;29(2):129-35.
48. Ortín A, Corral L, Alañá M, Gómez Moreta JA. [Transient neurological deficit secondary to a leptomeningeal cyst in an adult patient]. Rev Neurol. 2001;33(8):723-5.
49. Scarfò GB, Mariottini A, Tomaccini D, Palma L. Growing skull fractures: progressive evolution of brain damage and effectiveness of surgical treatment. Childs Nerv Syst. 1989;5(3):163-7.
50. Hobbs CJ. Skull fracture and the diagnosis of abuse. Arch Dis Child. 1984;59(3):246-52.
51. Kashiwagi S, Abiko S, Aoki H. Growing skull fracture in childhood. A recurrent case treated by shunt operation. Surg Neurol. 1986;26(1):63-6.
52. Vles JS, Raes M, Plets C, Casaer P. Enlarged persistent anterior fontanel following head injury. A case report. Clin Neurol Neurosurg. 1985;87(1):51-3.
53. Thompson JB, Mason TH, Haines GL, Cassidy RJ. Surgical management of diastatic linear skull fractures in infants. J Neurosurg. 1973;39(4):493-7.
54. Raimondi AJ. Pediatric Neurosurgery. Theoretical Principies-Art of Surgical Techniques. Nova York: Springer-Verlag; 1998.
55. Papaefthymiou G, Oberbauer R, Pendl G. Craniocerebral birth trauma caused by vacuum extraction: a case of growing skull fracture as a perinatal complication. Childs Nerv Syst. 1996;12(2):117-20.
56. Sugiultzoglu MK, Souweidane MM. Early management of craniocerebral injury with avoidance of post-traumatic leptomeningeal cyst formation. Report of two cases. Pediatr Neurosurg. 2001;35(6):329-33.
57. Raffel C, Litofsky S. Skull fracture. In: Cheer WR. Pediatric neurosurgery. 3th ed. Philadelphia: Saunders; 1994. p. 257-60.
58. Luersen TG. Growing skull fracture. In: Cheek WR. Atlas of pediatric neurosurgery. Philadelphia: Saunders; 1996. p. 89-90.
59. Sharma RR, Chandy MJ. Shunt surgery in growing skull fractures: report of two cases. Br J Neurosurg. 1991;5(1):93-8.
60. Naim-Ur-Rahman, Jamjoom AH, Jamjoom ZA. Growing skull fractures surgical management of difficult and atypical cases. Acta Neurochir (Wien). 1996;138(9):1088-93.

61. Halliday AL, Chapman PH, Heros RC. Leptomeningeal cyst resulting from adulthood trauma: case report. Neurosurgery. 1990;26(1):150-3.
62. Singhal A, Steinbok P. Operative management of growing skull fractures: a technical note. Childs Nerv Syst. 2008;24(5):605-7.
63. Greenwald JA, Mehrara BJ, Spector JA, Chin GS, Steinbrech DS, Saadeh PB, et al. Biomolecular mechanisms of calvarial bone induction: immature versus mature dura mater. Plast Reconstr Surg. 2000;105(4):1382-92.
64. Güzel MZ, Yildirim AM, Yücel A, Seradjmir M, Dervisoglu S. Osteogenic potential of infant dural grafts in different recipient beds. J Craniofac Surg. 1995;6(6):489-93.
65. Hobar PC, Masson JA, Wilson R, Zerwekh J. The importance of the dura in craniofacial surgery. Plast Reconstr Surg. 1996;98(2):217-25.
66. Velardi F, Amante PR, Caniglia M, De Rossi G, Gaglini P, Isacchi G, et al. Osteogenesis induced by autologous bone marrow cells transplant in the pediatric skull. Childs Nerv Syst. 2006;22(9):1158-66.
67. Hayashi Y, Yamaki T, Odake G, Hashimoto Y, Ueda S. Long-term follow up of a growing skull fracture treated by dura and cranioplasty with artificial dura mater and methylmethacrylate. Childs Nerv Syst. 1997;13(6):349-51.

Endereço para correspondência
Carlos Benjamin Dabdoub
Rua 3 de Maio, 130, ap. 161, Vila Clementino
04044-020 – São Paulo, SP, Brasil
Telefone: (55 11) 4508-4793
E-mail: carlosdabdoub@hotmail.com