

# “Sinal do redemoinho” em hematoma extradural hiperagudo

Carlos Umberto Pereira<sup>1</sup>, Liani Patrícia Andrade Santos<sup>2</sup>

Universidade Federal de Sergipe (UFS) e Hospital João Alves Filho, Aracaju, SE, Brasil

## RESUMO

**Objetivo:** O presente trabalho apresenta o significado do sinal do redemoinho, que é observado no exame de tomografia computadorizada (TC) em casos de hematoma extradural hiperagudo. **Métodos:** Foram estudados 12 pacientes com hematoma extradural hiperagudo e que apresentaram sinal do redemoinho ao exame de TC. **Resultados:** O sexo masculino foi o mais acometido 10:2 feminino. Nove pacientes foram vítimas de acidente de trânsito, dois de queda de altura e um de agressão física. A localização do hematoma foi parietal (sete casos), frontal (três casos) e temporoparietal (dois casos). O sinal do redemoinho foi diagnosticado na TC em todos os casos e confirmada no ato cirúrgico sua relação com sangramento arterial ativo em nove casos. **Conclusão:** O sinal do redemoinho observado na TC em pacientes com hematoma extradural hiperagudo indica que se deve realizar drenagem cirúrgica urgente, uma vez que sua persistência implica aumento de volume e, conseqüentemente, aumento da morbimortalidade.

## PALAVRAS-CHAVE

Hematoma epidural craniano/etiologia, hematoma epidural/radiografia, hematoma.

## ABSTRACT

### **Swirl sign in hyperacute extradural hematoma**

**Objective:** This paper presents the meaning of the swirl sign, which is observed on computed tomography (CT) examination in cases of hyperacute epidural hematoma. **Methods:** We studied 12 patients with hyperacute epidural hematoma and had to sign Swirl CT examination. **Results:** Men were more affected females 10:2. Nine patients were victims of traffic accidents, fall two and a physical assault case. The location of the hematoma was seven parietal, frontal and temporoparietal two three. The sign of the swirl was diagnosed on CT in all cases and confirmed during surgery its relationship with active arterial bleeding in nine cases. **Conclusion:** The signal observed in the swirl of CT in patients with hyperacute epidural hematoma, indicates that we must carry out urgent surgical drainage, since its persistence implies an increase in volume and consequently increased morbidity and mortality.

## KEYWORDS

Cranial epidural hematoma/etiology, cranial epidural hematoma/radiograph, hematoma.

---

1 Professor doutor do Departamento de Medicina da Universidade Federal de Sergipe (UFS), neurocirurgião do Hospital João Alves Filho, Aracaju, SE, Brasil.  
2 Doutoranda de Medicina da UFS, Aracaju, SE, Brasil.

## Introdução

O sinal do redemoinho, ou *swirl sign*, tem sido observado no exame de tomografia computadorizada (TC), em pacientes portadores de hematoma extradural hiperagudo. Sua presença encontra-se associada com sangramento arterial ativo. Esse sinal implica procedimento cirúrgico imediato, visando evitar sérias complicações.<sup>1</sup>

São apresentados 12 casos de hematoma extradural hiperagudo que apresentaram o sinal do redemoinho ao exame de TC; chama-se a atenção para conduta cirúrgica de urgência nesses casos.

## Pacientes e método

Foram estudados 12 casos de hematoma extradural hiperagudo, com a presença do sinal do redemoinho na TC do crânio, durante o período de janeiro de 2006 a julho de 2011, no Serviço de Neurocirurgia do Hospital João Alves Filho (Aracaju, Sergipe).

Foram analisados gênero, causas do trauma, escore na escala de coma de Glasgow na admissão, TC, conduta e prognóstico.

## Resultados

Houve predomínio do sexo masculino 10:2 feminino. As idades variaram entre 17 e 42 anos, com média de 26 anos. Nove pacientes foram vítimas de acidentes de trânsito, dois de queda acidental e um de agressão física. O escore na escala de coma de Glasgow na admissão variou entre 7 e 13, com média de 10. TC de crânio foi realizada em todos os casos e demonstrou a presença do sinal do redemoinho (Figuras 1 a 4). A localização do hematoma foi parietal (sete casos), frontal (três casos) e temporoparietal (dois casos). Todos os pacientes foram submetidos a craniotomia osteoplástica e drenagem do hematoma. Presença de sangramento arterial ativo durante o procedimento cirúrgico ocorreu em nove casos. Nove pacientes apresentaram resultados excelentes, um ficou com seqüela motora e dois foram a óbito.

## Discussão

O hematoma extradural representa uma coleção sanguínea extra-axial, localizada entre a dura-máter

e a tábua óssea interna do crânio.<sup>2,3</sup> Na fase aguda é observada na TC como uma área hiperdensa de forma lentiforme ou biconvexa.<sup>1,2</sup> Quando o sangramento é de origem arterial, resulta sempre da laceração da artéria meningeia média ou de seus ramos, e, quando é de origem venosa, ocorre geralmente em locais dos grandes seios durais.<sup>3,4</sup>

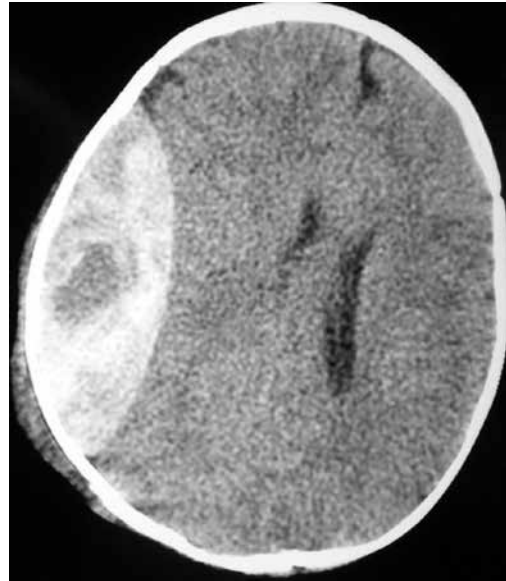


Figura 1 - TC de crânio sem contraste, corte axial apresentando lesão extradural com densidade mista e presença do sinal do redemoinho.

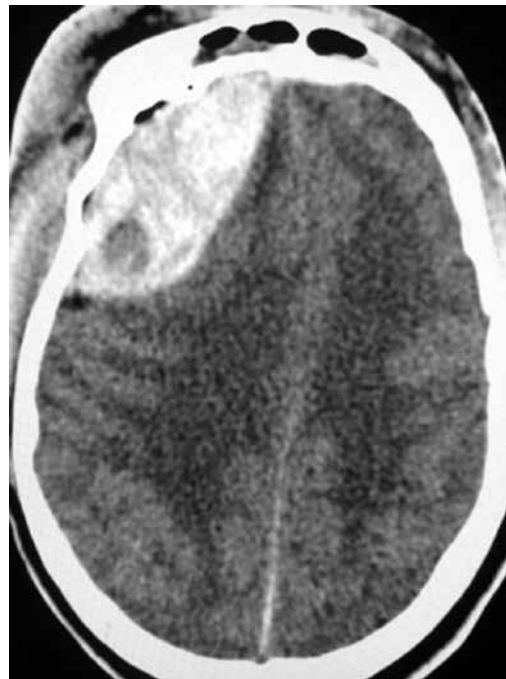

Figura 2 - TC de crânio sem contraste demonstrando na região frontal esquerda lesão extra-axial com densidade mista, presença do sinal do redemoinho e efeito de massa.

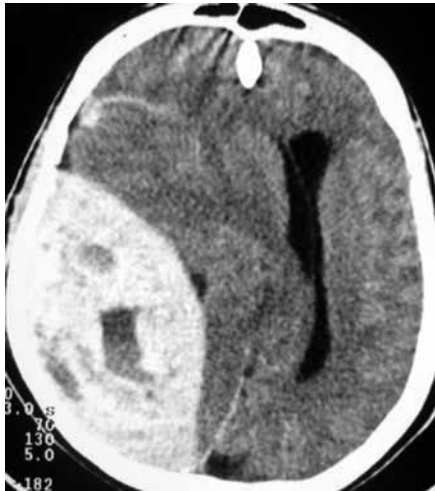

Figura 3 – TC de crânio sem contraste com volumoso hematoma epidural parietal direito, desvio das estruturas da linha média, densidade mista e presença do sinal do redemoinho.

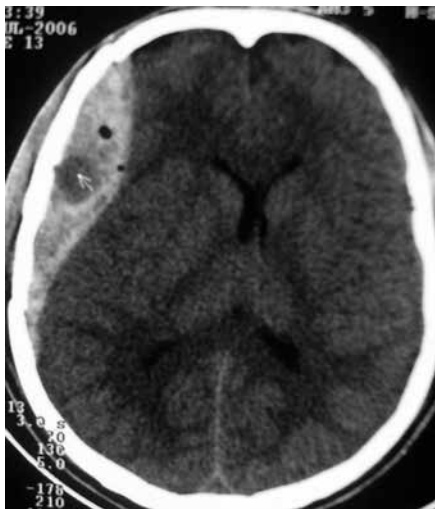

Figura 4 – TC de crânio sem contraste apresentando hematoma extradural parietal direito, efeito de massa e com dupla densidade, caracterizando o sinal do redemoinho.

A densidade do hematoma na TC depende do hematócrito, do conteúdo de proteína existente na hemoglobina, além de uma pequena participação das concentrações de protoporfirina e cálcio. O componente ferro participa com 7% a 8% da densidade do hematoma.<sup>5</sup> Assim, a aparência da hemorragia na TC varia dependendo do conteúdo sanguíneo. Em pacientes com perfil hematológico normal, ela é tipicamente hiperdensa na sua fase aguda, por causa do acúmulo de sangue coagulado. Em casos de pacientes portadores de coagulopatias, como deficiência de fatores da coagulação, e em caso em que o hematócrito seja abaixo de 23% ou em que a concentração de hemoglobina seja inferior a 8 g/dl, o hematoma se mostra isodenso em relação ao parênquima cerebral.

Caso de HED hiperagudo na TC sem contraste é hiperdenso, contudo durante o sangramento ativo a TC sem contraste aparece hipodensa ou isodensa, demonstrando que ainda não ocorreu a parada do sangramento.<sup>1</sup> Isso tem sido demonstrado durante o ato cirúrgico, como uma área de sangramento ativo, portanto essa lesão tem sido denominada de hematoma extradural hiperagudo.<sup>6</sup>

O sinal do redemoinho presente em hematoma extradural hiperagudo é conhecido com *swirl sign* e geralmente se encontra presente em grandes coleções heterogêneas extra-axiais, contendo um coágulo maior hiperdenso e um menor hipodenso com aspecto de redemoinho e que representa sangramento arterial ativo.<sup>1,3,7</sup> O sinal do redemoinho apresenta dois componentes, um ativo e outro mais crônico. O componente ativo é geralmente uma pequena lesão redonda e isodensa ou hipodensa com o parênquima cerebral; o componente mais crônico é uma coleção sanguínea hiperdensa com medidas entre 50-70 HU.

Todos os pacientes deste estudo foram submetidos à TC de crânio. O intervalo entre o trauma e a realização de TC de crânio em nossos pacientes variou entre 2 e 7 horas, com média de 2,5 horas.

Nossos pacientes foram submetidos à drenagem cirúrgica do hematoma. Observamos a presença de foco de sangramento arterial ativo em nove casos; nos outros três casos não havia relato da presença de sangramento arterial na descrição do ato cirúrgico. Dois pacientes foram a óbito devido ao baixo escore na escala de coma de Glasgow na admissão, volumoso hematoma e presença de lesões intracranianas associadas.

## Conclusão

Do presente trabalho, concluímos que a presença do sinal do redemoinho requer interpretação cautelosa e tem grande valor no diagnóstico de hematoma extradural hiperagudo, já que em pacientes com quadro hematológico normal ela indica a presença de sangramento ativo e necessita de procedimento cirúrgico de emergência para evitar uma progressão do hematoma e suas complicações subsequentes.

## Conflito de interesses

Os autores declaram não haver conflito de interesses na realização deste trabalho.

## Referências

1. Al-Nakshabandi NA. The swirl sign. 2001;218(2):433.
2. Pereira CU, Silva EAS, Dias LAA. Hematoma extradural intracraniano: correlação entre o volume do hematoma com a localização e idade do paciente. J Bras Neurocirurg. 2004;15(2):59-66.
3. Zimmerman RA, Bilaniuk LT. Computed tomographic staging of traumatic epidural bleeding. Radiology. 1982;144(4):809-12.
4. Palmieri A. Extravasation of contrast-enhanced blood in an epidural hematoma. Neuroradiology. 1981;21(3):163-4.
5. New PF, Aronow S. Attenuation measurements of whole blood and blood fractions in computed tomography. Radiology. 1976;121(3 Pt 1.):635-40.
6. Greenberg J, Cohen WA, Cooper PR. The "hyperacute" extraaxial intracranial hematoma: computed tomographic findings and clinical significance. Neurosurgery. 1985;17(1):48-56.
7. Zimmerman RD, Danziger A. Extracerebral trauma. Radiol Clin North Am. 1982;20(1):105-21.

### **Endereço para correspondência**

*Carlos Umberto Pereira  
Av. Augusto Maynard, 245/404,  
Bairro São José  
49015-380 – Aracaju, SE, Brasil  
E-mail: umberto@infonet.com.br*