

# Protótipo para realização de cranioplastia de baixo custo

Jair Pimentel Alvim<sup>1</sup>, Leandro Ururahy de Carvalho<sup>2</sup>, Claudio Russio de Oliveira<sup>2</sup>, Carlos Kossak<sup>2</sup>, Paolo Souto Maior<sup>2</sup>, Gustavo Teles<sup>2</sup>, Igor Saint Clair<sup>2</sup>

Serviço de Neurocirurgia do Hospital Central do Exército, Rio de Janeiro, RJ, Brasil.

## RESUMO

**Objetivo:** O presente trabalho propõe uma técnica para realização de cranioplastia com metilmetacrilato em formas pré-moldadas e esterilizadas visando evitar cranioplastia com prototipagem pré-moldada. **Método:** Conforme rotina apresentada, o flap ósseo realizado para craniotomia descompressiva é armazenado em recipientes com formol e enviado para o serviço de patologia do hospital. Quando realizamos a cranioplastia, utilizamos o flap ósseo armazenado para realização dos moldes que serão utilizados na cranioplastia. **Resultado:** O resultado estético é muito bom e os índices de complicação e infecção são baixos. **Conclusão:** Apresenta resultados estéticos semelhantes aos casos de prototipagem com baixo custo na confecção.

## PALAVRAS-CHAVE

Craniotomia, trepanação, moldes cirúrgicos/economia, custos de cuidados de saúde.

## ABSTRACT

### **Prototype for cranioplasty low cost in postoperative decompressive craniotomy**

**Objective:** This paper proposes a technique for cranioplasty with methyl methacrylate and molded into shapes pre-sterilized to avoid aiming cranioplasty with pre molded prototyping. **Method:** As presented routine bone flap performed to decompressive craniectomy is stored in containers with formalin and sent to the pathology service of the hospital. When we performed the cranioplasty, we used the bone flap stored for realization of molds that will be used in cranioplasty. **Result:** The aesthetic result is very good and the rates of complication and infection are low. **Conclusion:** Displays similar aesthetic result to cases with low cost prototyping in the making.

## KEYWORDS

Craniotomy, trephining, casts surgical/economics, health care costs.

1 Neurocirurgião chefe do Hospital Central do Exército, Rio de Janeiro, RJ, Brasil.

2 Neurocirurgião adjunto do Hospital Central do Exército, Rio de Janeiro, RJ, Brasil.

## Introdução

Atualmente, em função das inúmeras indicações para a realização de craniotomia descompressiva, há necessidade de um planejamento multidisciplinar para realização da cranioplastia em fase tardia. Existem várias possibilidades de acondicionamento do *flap* ósseo após o procedimento da craniotomia descompressiva, tais como: colocação do *flap* ósseo no subcutâneo no abdômen, guarda do *flap* em banco de ossos e o próprio descarte para posterior programação de prototipagem. Sabemos que cada conduta é plausível de limitações e custos.<sup>1</sup>

## Materiais e métodos

Uma vez indicada a craniotomia descompressiva em nosso serviço de neurocirurgia do Hospital Central do Exército, onde há grande possibilidade de infecção sistêmica, ou o paciente já apresenta indícios de infecção pulmonar ou urinária, com risco de sepse, a conduta proposta consiste em realizarmos a colocação do *flap* ósseo retirado em vasilhas com formol e posterior armazenamento em serviço da patologia do hospital devidamente identificadas.<sup>1</sup>

Normalmente esses pacientes são graves e permanecem em internação prolongada por mais de três meses no hospital, com diversos sítios de infecção e com risco de vida eminente. Após o paciente receber alta hospitalar, será realizada a cranioplastia dentro de três a seis meses. Realizamos pré-operatório e avaliação clínica, afastando focos de infecção a distância, como escaras, infecção urinária e dentária.<sup>1,2</sup>

Programada a cranioplastia, realizamos o molde da calota pelo serviço de odontologia hospitalar. A calota

anteriormente guardada na patologia é lavada com água corrente para retirada do formol e realizamos o molde com silicone de condensação em forma apropriada.

Após realização do molde, realizamos a esterilização em *sterrad*. Programamos a esterilização para no máximo uma semana antes do procedimento cirúrgico (Figura 1).

Durante o procedimento cirúrgico, após abertura da pele e correção das aderências e defeitos duros relacionados com a duroplastia, realizamos a exposição do rebordo ósseo para adequação do *flap* ósseo moldado em polimetilmetacrilato.

Realizamos, por meio do molde, a confecção da calota com polimetilmetacrilato. Com uso de *drill* pneumático, corrigimos as possíveis irregularidades da calota e fixamos a calota com placa de titânio, fio ou botões de titânio (Figura 2).

Deixamos o dreno no subcutâneo por 24 horas a 48 horas e fechamos a pele com nylon.

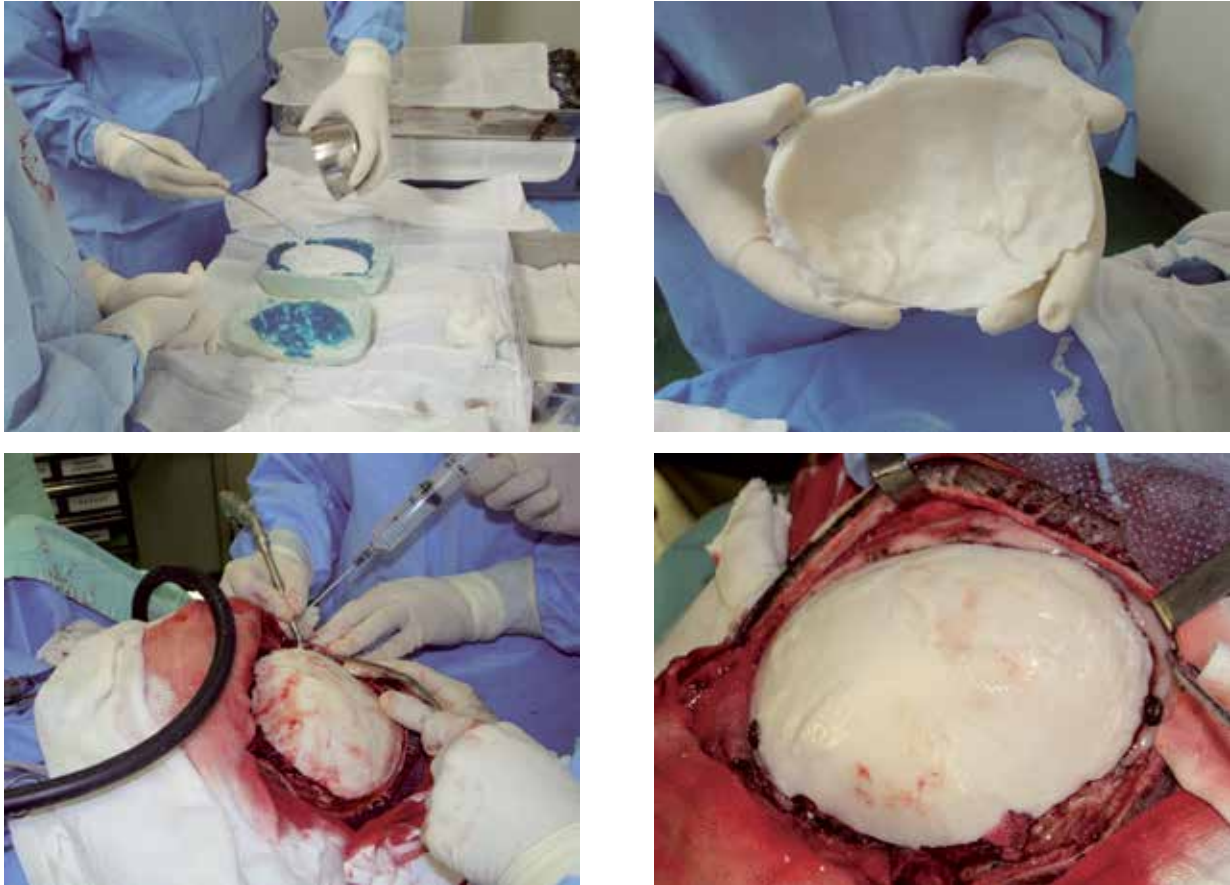
## Resultados

Conforme visualizamos nas figuras, a deformidade na região frontoparietal é um desafio na realização da cranioplastia sem um molde pré-definido. Com a utilização desse novo método, podemos visualizar, de forma estética e anatômica, a convexidade da calota craniana. Em relação às complicações inerentes da cranioplastia, tais como infecção da prótese, hematomas pós-operatórios e deslocamento da prótese, precisamos de uma maior casuística para melhor análise da técnica proposta. Neste caso apresentado, não houve infecção da prótese em pós-operatório tardio com aproximadamente um ano de seguimento.

O resultado estético é muito bom conforme figuras 3 e 4.

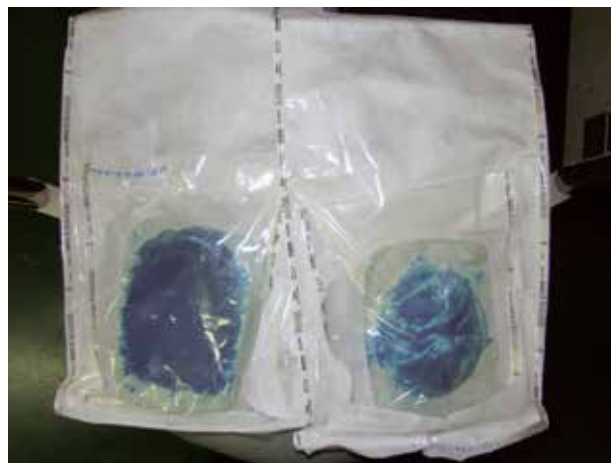

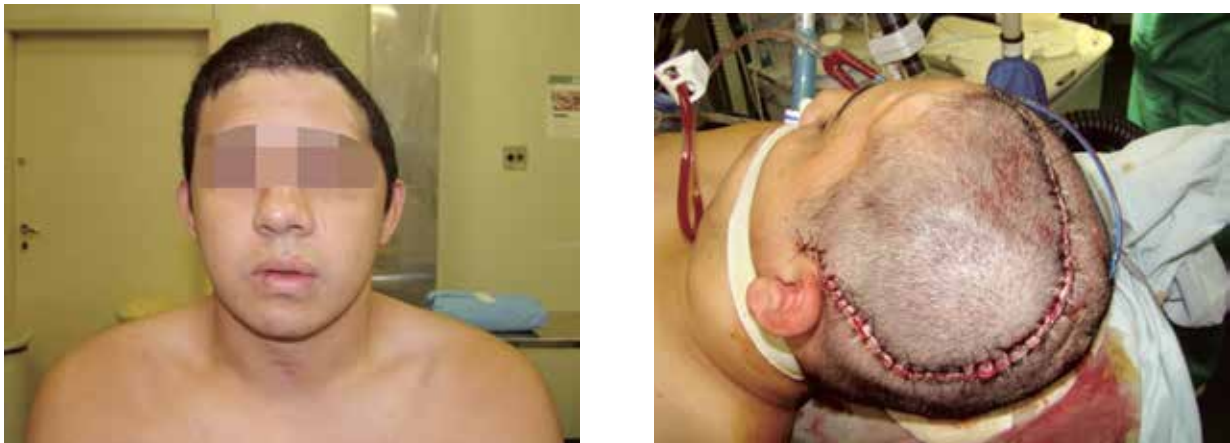Figura 1 – Molde já esterilizado em *sterrad*.



*Figura 2 - Etapas para realização do molde peroperatório.*



*Figura 3 - Imagens pré- e pós-operatória da cranioplastia realizada.*

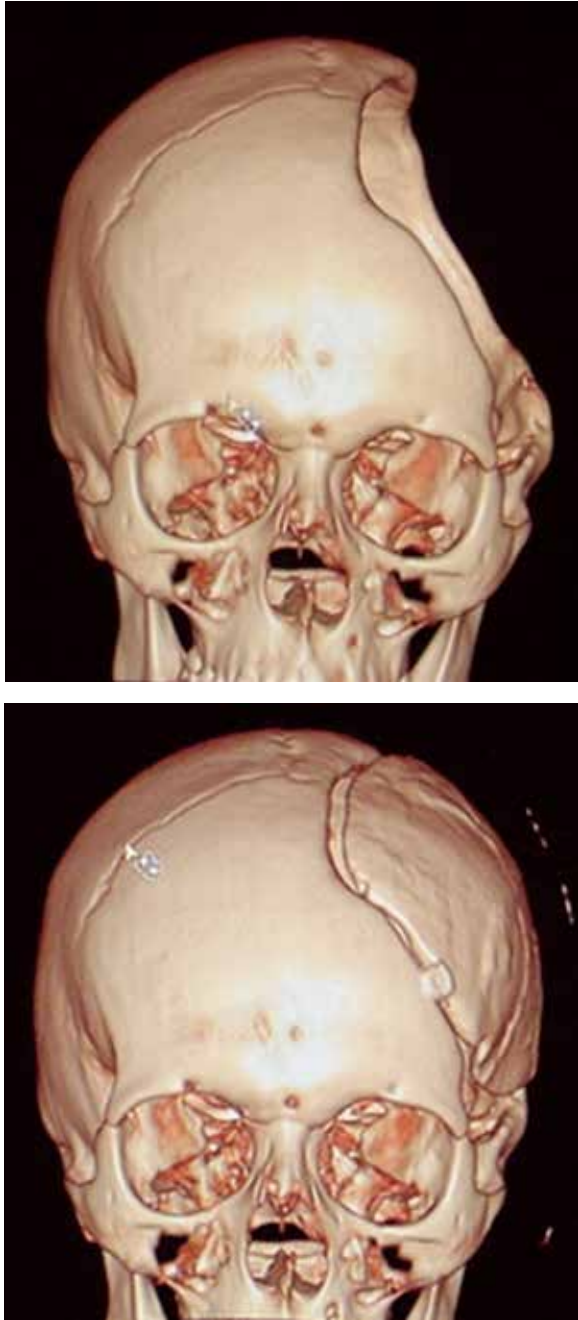


Figura 4 – Imagem de tomografia em 3D após a reconstrução.

## Discussão

A cranioplastia pode ser realizada com diversos métodos, como, por exemplo, o biomodelo de prototipagem, o preenchimento do defeito com cera tipo 7 e a posterior confecção do molde com silicone de condensação. Acreditamos que a esterilização da prótese de PMMA em *sterrad* pode aumentar o risco de infecção pós-operatória por apresentar alta adesão bacteriana e pouco tolerância

à infecção. O tempo cirúrgico mantém o mesmo das cranioplastias de menor tamanho com a realização do molde peroperatório. Conforme foi levantado, os custos da prototipagem podem variar de R\$ 40.000,00 a R\$ 180.000,00, com um tempo médio de espera de 60 a 90 dias no Brasil. Em comparação, os trabalhos apresentados na Austrália, onde há facilidade do acesso à prototipagem e o baixo custo do serviço local, o preço médio do biomodelo com a utilização do metilmetacrilato é de U\$ 1.300,00.<sup>1</sup>

Embora trabalhos científicos mostrem maior sobrevivência com a cranioplastia com metilmetacrilato, não existe qualquer significado estatístico. Acrílico tem a vantagem de poder ser aplicado no momento da cirurgia sem qualquer planejamento, além de não provocar artefatos na imagem futura. A cranioplastia em titânio é forte, leve e inerte e pode ser confeccionada no pré-operatório por meio da prototipagem.<sup>2</sup>

Diversos materiais têm sido usados como implantes para defeitos cranianos e seu papel na cranioplastia tem sido principalmente substituir a parte do osso em falta e melhorar a estética da área afetada. Apesar de enxertos ósseos autógenos serem os materiais de escolha para cranioplastias, aquisição de tais enxertos ósseos geralmente requer outra incisão e desconforto ao paciente. O enxerto ósseo removido do crânio do paciente ou do osso obtido a partir de um banco de osso corre o risco de ser reabsorvido após implantação.<sup>3-6</sup> Os bancos de ossos também geram o risco de transmissão de doenças como Creutzfeldt-Jakob e muitas vezes apresentam resultado estético ruim. A obtenção de bom resultado estético é muitas vezes um desafio. Moldes com malha de titânio ou de miniplacas têm sido sugeridos para utilização, a fim de melhorar os resultados estéticos, mas essa técnica é de alto custo.<sup>4,5</sup>

Outros métodos diferentes têm sido descritos para pré-fabricar placas de metacrilato de metila para cranioplastia. Temos, por exemplo, o método citado por Maniscalco e Garcia-Bengochea<sup>7</sup>, que utilizou alginato diretamente no defeito craniano do paciente, com o alginato contido em uma caixa de papelão e fita gomada. Nesta técnica, não é necessária a aba original do osso, mas o método é complexo e necessita de pessoal especializado para se adaptar ao molde para montagem exata.<sup>4,7</sup>

A utilização do metilmetacrilato acrílico pré-fabricado possui várias vantagens. Estas incluem uma polimerização completa, resultando em não permeabilidade aos fluidos corporais, o encurtamento do tempo de operação e dando garantia de propriedades físicas melhores, tais como resistente e bem adaptado à falha óssea. A tecnologia envolvida é simples e de fácil acesso. Usamos material de impressão simples comumente empregado em odontologia para molde

de acrílico com a forma que vai caber no defeito craniano do paciente. Essa técnica, além de ser acessível, também garante o menor tempo operatório e bom resultado estético.<sup>3,4</sup>

## Conclusão

Apresentamos uma técnica de cranioplastia de baixo custo e viável em diversos hospitais que, além de seu fácil manuseio, oferece bons resultados estéticos.

## Conflitos de interesse

Os autores declaram não haver conflitos de interesse.

## Referências

1. D'Urso PS, Earwaker WJ, Barker TM, Redmond MJ, Thompson RG, Effeney DJ, et al. Custom cranioplasty using stereolithography and acrylic. *Br J Plast Surg.* 2000;53(3):200-4.
2. Al-Tamimi YZ, Sinha P, Trivedi M, Robson C, Al-Musawi TA, Hossain N, et al. Comparison of acrylic and titanium cranioplasty. *Br J Neurosurg.* 2012;26(4):510-3.
3. Abdulai A, Iddrissu M, Dakurah T. Cranioplasty using polymethyl methacrylate implant constructed from an alginate impression and wax elimination technique. *Ghana Med J.* 2006;40(1):18-21.
4. Cabraja M, Klein M, Lehmann TN. Long-term results following titanium cranioplasty of large skull defects. *Neurosurg Focus.* 2009;26(6):E10.
5. Cerqueira A, Pereira Júnior FB, Azevêdo MS, Ferreira TG. Reconstrução de bossa frontal com implante de polimetilmetacrilato: relato de dois casos. *Rev Cir Traumatol Buco-Maxilo-Fac.* 2011;11(3):61-8.
6. Valença MM, Martins C, da Silva JC. "In-window" craniotomy and "bridgelike" duraplasty: an alternative to decompressive hemicraniectomy. *J Neurosurg.* 2010;113(5):982-9.
7. Maniscalco JE, Garcia-Bengochea F. Cranioplasty: a method of prefabricating alloplastic plates. *Surg Neurol.* 1974;2(5):339-41.

### **Endereço para correspondência**

Jair Pimentel Alvim  
Largo do Machado, 29, Sala 720 – Catete  
22221-020 – Rio de Janeiro, RJ, Brasil  
Telefone: (21) 2285-8069  
E-mail: jairalvim@ig.com.br