Ectasia y aneurisma gigante de la arteria coronaria derecha

Ectasia and Giant Aneurysm of the Right Coronary Artery

Antonio Alberto Molina Martín[1] Manuel Jesús Rabaza Espigares[1] Ildelfonso Talavera Martinez[1] Manuel Tello Moreno[1] Antonio Bedmar Pérez[1] Juan Arsenio Garcelán Trigo[1]

[1] Unidad de Gestión Clínica de Radiodiagnóstico. Hospital San Agustín. Linares, Jaén. España

Rev Argent Radiol 2018;82:91–93.

Address for correspondence Antonio Alberto Molina Martín, MD, Unidad de Gestión Clínica de Radiodiagnóstico. Hospital San Agustín, Avda. de San Cristóbal s/n. Linares. Jaén, España (e-mail: anmoma01@gmail.com).

Estimados Editores,

La ectasia y los aneurismas de arterias coronarias (AAC) son entidades infrecuentes, con una incidencia menor del 5% en aquellos pacientes que se someten a una coronariografía, siendo los AAC gigantes aún más raros, con una prevalencia de entorno el 0,02% y el 0,2%.[1,2] Presentamos el caso de una mujer de 86 años, con antecedentes personales de hipertensión arterial y cardiopatía hipertensiva.

La paciente acudió a urgencias con datos clínicos y de laboratorio sugerentes de tromboembolismo pulmonar (TEP) agudo: disnea súbita, taquipnea, hipoxemia, elevación del dímero D (5712 ng/ml FEU), y un ritmo sinusal con patrón Q3T3 (asociado a TEP) en el electrocardiograma. En la radiografía de tórax se apreció una cardiomegalia global, sin otros hallazgos (►**Fig. 1**). Previa explicación y firma del consentimiento informado se solicitó un estudio urgente de arterias pulmonares por tomografía multidetector (TCMD).

El estudio se realizó en un TCMD de 16 canales, con 60 ml de contraste yodado no iónico hipoosmolar a una velocidad de inyección de 4 ml/s seguido de un bolo de 30 ml de suero salino a 2 ml/s. Se visualizó la existencia de TEP bilateral en prácticamente todas las arterias lobares asociado a signos de hipertensión pulmonar (HTP) (►**Fig. 2**).

Además, se detectó incidentalmente una ectasia, tortuosidad y ateromatosis calcificada de la arteria coronaria derecha (ACD), asociado a un aneurisma gigante proximal, de 6 cm (diámetro transverso) $\times$ 4.8 cm (diámetro antero posterior) $\times$ 5 cm (diámetro cráneo caudal), sin signos de trombosis (►**Figs. 2** y **3**). El resto de las arterias coronarias presentaron un calibre normal, con presencia de ateromatosis calcificada.

La paciente evolucionó favorablemente tras la instauración de tratamiento anticoagulante con acenocumarol, dándose de alta en días sucesivos. Actualmente se encuentra en seguimiento por el Servicio de Neumonología.

Un aneurisma es una dilatación focal de la arteria mayor al 50% en comparación con un segmento arterial adyacente e involucra menos del 50% de su longitud. La ectasia se refiere a una dilatación mayor al 50% de la longitud de la arteria. Un AAC gigante se refiere a un aneurisma $>$ de 2 cm, aunque no hay una medida universalmente aceptada. Pueden ser adicionalmente clasificados en función del tipo de aneurisma en verdaderos o falsos, o, atendiendo a su forma, en saculares o fusiformes. Es importante valorar otros factores como la existencia de trombosis o estenosis significativas.

En cuanto a la ectasia existe una clasificación en 4 tipos en relación al número de vasos afectados. El caso presentado muestra una asociación de un AAC gigante y una ectasia tipo III (ectasia difusa de un solo vaso).[1,2] La mayoría de los pacientes con AAC se encuentran asintomáticos, siendo su ruptura una de las complicaciones más temidas.[1–6] En los pacientes adultos, la etiología más frecuente de los AAC es la arterioesclerosis (50–90%), siendo la ACD la más frecuentemente afectada, seguida por la arteria descendente anterior, la causa más común en la infancia es la enfermedad de Kawasaki.[1–10] En el diagnóstico diferencial habría que incluir otras entidades como el origen congénito, micótico, las vasculitis, trastornos del tejido conectivo, o postraumáticos.

Aunque la coronariografía invasiva es el patrón de referencia para estudiar los AAC, es una técnica de imagen de baja disponibilidad e infravalora el tamaño real del aneurisma debido a que se visualiza el lumen sin posibilidad de ver las demás capas vasculares.[1,2,7,9,10]

La TCMD es una técnica de imagen disponible, no invasiva, con una alta resolución espacial y volumétrica.[1,7,8,10] Evalúa adecuadamente el tamaño y la morfología del aneurisma, la

received
May 16, 2017
accepted
September 20, 2017
published online
March 23, 2018

DOI https://doi.org/10.1055/s-0038-1637726.
ISSN 1852-9992.

Copyright © 2019, Sociedad Argentina de Radiología. Publicado por Thieme Revinter Publicações Ltda., Rio de Janeiro, Brazil. Todos los derechos reservados.

License terms

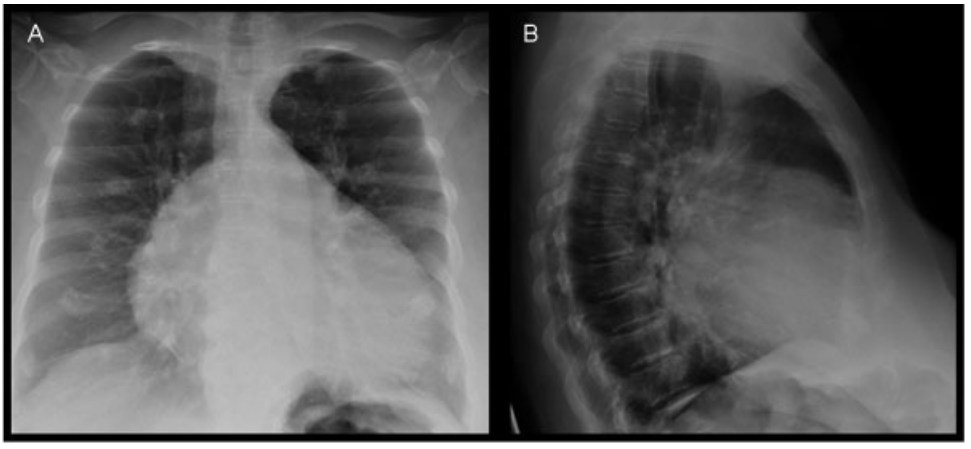

Fig. 1 (A) Radiografía (Rx) póstero anterior de tórax, (B) Rx lateral de tórax. Se aprecia una cardiomegalia global, sin imágenes de condensación pulmonar ni derrame pleural.

presencia de calcificaciones y la existencia de trombos. Entre sus inconvenientes se encuentran el uso de radiaciones ionizantes, y de contraste venoso yodado, que puede ser un inconveniente en pacientes con antecedentes alérgicos al mismo o con una función renal alterada.

La resonancia magnética puede ser una alternativa al proporcionar una información similar a la TCMD, con la ventaja de no utilizar radiaciones ionizantes. Es una técnica de imagen poco disponible y costosa. Además, no valora adecuadamente las calcificaciones arteriales ni las

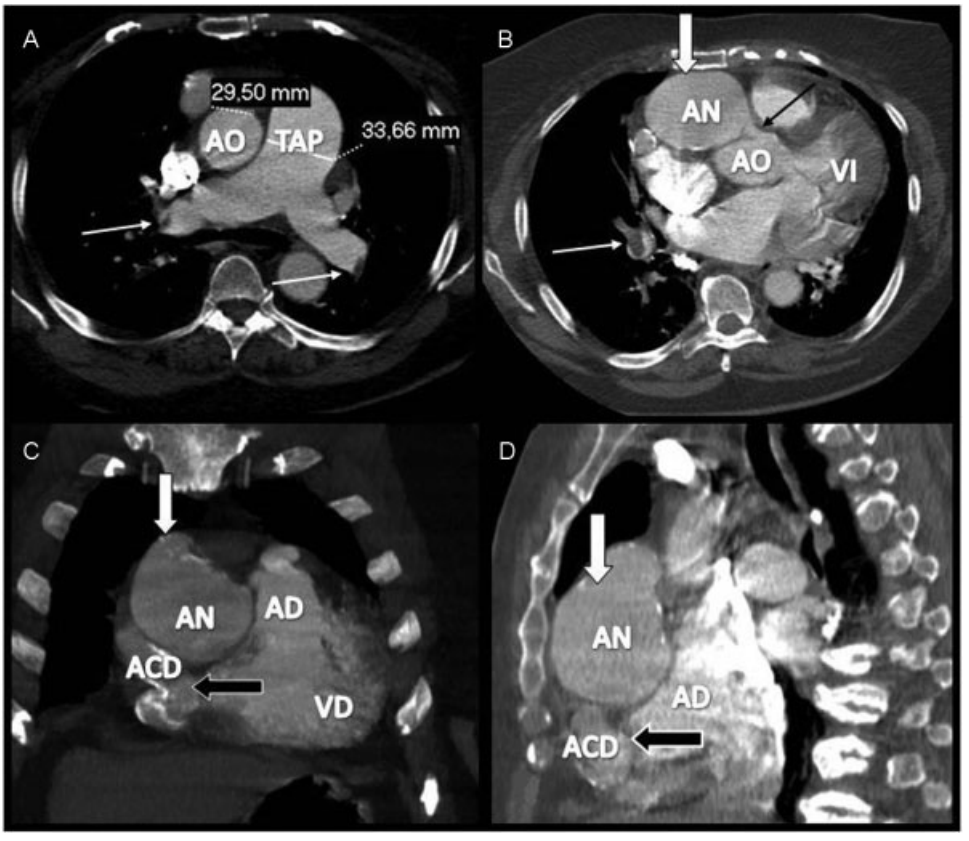

Fig. 2 (A) Tomografía computada (TC) plano axial de tórax con contraste intravenoso (CIV) para estudio de arterias pulmonares, visualizándose signos de hipertensión pulmonar, con aumento del diámetro del tronco de la arteria pulmonar (TAP), y una relación TAP/Aorta (AO) >1. Signos de tromboembolismo pulmonar (TEP) agudo en arterias pulmonares (flechas blancas finas). (B) TC plano axial de tórax con CIV, cortes más caudales, apreciándose un aneurisma (AN) de la arteria coronaria derecha (ACD, flechas blancas gruesas) a 8 mm de su origen de la raíz aórtica (flecha negra fina), sin evidencia de trombosis. (C) TC plano coronal y (d) TC plano sagital, visualizándose en ambas proyecciones una dilatación aneurismática proximal de la ACD (flechas blancas gruesas) que producía una compresión extrínseca sobre el margen anterior de la aurícula derecha, asociada a ectasia y ateromatosis calcificada de la ACD (flechas negras gruesas). Abreviaciones: AD, aurícula derecha; AO, aorta; VD, ventrículo derecho; VI, ventrículo izquierdo.

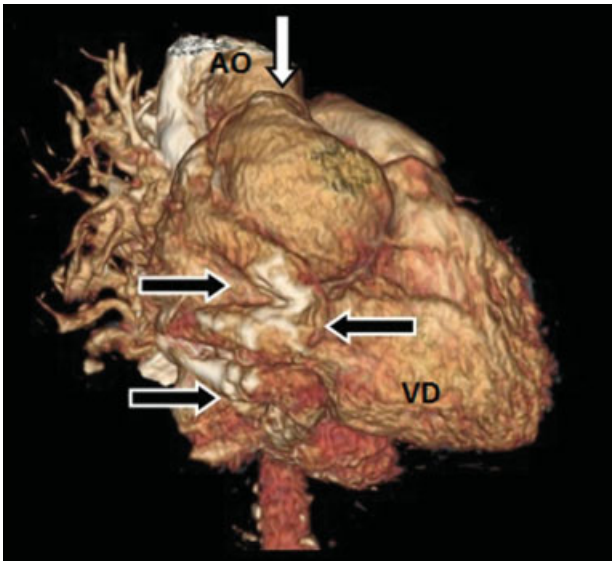

Fig. 3 Reconstrucción *volume rendering* (VR), visualizándose ectasia, ateromatosis calcificada y aneurisma gigante de la arteria coronaria derecha (flechas gruesas negras y blancas respectivamente). Abreviaciones: AO, aorta; VD, ventrículo derecho.

ramas vasculares distales. Puede ser una alternativa cuando la TCMD o la angiografía están contraindicadas.[10]

La ecocardiografía es una técnica eficaz para detectar aneurismas localizados en trayectos proximales de las arterias principales, pero tiene dificultades para valorar los segmentos medios y distales, donde la TCMD es superior.[10] Debido a su rareza, no existe un algoritmo terapéutico definido para los pacientes con AAC gigantes.

En los pacientes sintomáticos, podría estar indicado el tratamiento quirúrgico o el intervencionismo coronario percutáneo.[1–10] En los pacientes asintomáticos, sería más adecuado el tratamiento médico con antiagregantes plaquetarios y anticoagulantes para evitar la formación de trombos y su control evolutivo.[1–10]

En la mayor parte de los casos, el tratamiento debe ser individualizado para cada paciente. En nuestro caso, debido a la edad y a la comorbilidad de la paciente, se optó por un tratamiento conservador.

Confidencialidad de los datos

El autor declara que ha seguido los protocolos de su centro de trabajo sobre la publicación de datos de pacientes y que todos los pacientes incluidos en el estudio han recibido información suficiente y han dado su consentimiento informado por escrito para participar en dicho estudio.

Conflicto de intereses

Los autores del trabajo declaran no tener ningún conflicto de interés.

Bibliografía

1 Díaz-Zamudio M, Bacilio-Pérez U, Herrera-Zarza MC, et al. Coronary artery aneurysms and ectasia: role of coronary CT angiography. Radiographics 2009;29(07):1939–1954
2 Crawley PD, Mahlow WJ, Huntsinger DR, Afiniwala S, Wortham DC. Giant coronary artery aneurysms: review and update. Tex Heart Inst J 2014;41(06):603–608
3 Conde H, Aroche R, Gaspar CA, López JE, Pérez A, Mendonza V. Aneurisma gigante de coronaria derecha. Rev Fed Arg Cardiol. 2010;39:226–229
4 Al Salihi S, Jacobi E, Hunter R, Buja M. Multiple giant coronary artery aneurysms: a case report. Cardiovasc Pathol 2016;25(03): 203–207
5 Jha NK, Ouda HZ, Khan JA, Eising GP, Augustin N. Giant right coronary artery aneurysm- case report and literature review. J Cardiothorac Surg 2009;4:18
6 Danzi GB, Pomidossi GA, Casolo F, Centola M, Ferraresi R, Lotan C. A new device to seal large coronary aneurysms: a case report. J Med Case Reports 2010;4:238
7 Jeon CH, Kim YK, Chun EJ, et al. Coronary artery vasculitis: assessment with cardiac multi-detector computed tomography. Int J Cardiovasc Imaging 2015;31(Suppl 1):59–67
8 Vaughn J, Nayar AC, Srichai MB. Right coronary artery aneurysm with aneurysmal dilation and thrombosis of the sinoatrial nodal branch mimicking a right atrial mass. J Cardiovasc Comput Tomogr 2014;8(01):85–87
9 Galache Osuna JG, Sánchez-Rubio Lezcano J, Calvo Cebollero I, Chabbar MC, Diarte de Miguel JA, Placer Peralta LJ. Aneurismas coronarios no asociados a estenosis en las arterias coronarias. Tratamiento conservador y evolución en un registro de 6 casos. Arch Cardiol Mex 2005;75(03):310–315
10 de Agustín JA, Marcos-Alberca P, Fernández-Golfín C, et al. Técnicas de imagen no invasivas para el estudio de los aneurismas coronarios. Radiologia 2012;54(04):357–362