

Estabilización dinámica radiocubital distal para el tratamiento de la rotura del complejo fibrocartílagos triangular asociada a fractura de extremidad distal de radio – una nueva técnica quirúrgica

Dynamic Distal Radioulnar Stabilization for Treatment of Triangular Fibrocartilage Complex Rupture Associated to Distal Radius Fracture – A New Surgical Technique

Samuel Pajares Cabanillas¹ Natalia Martínez Catalán² Emilio Calvo Crespo³

¹ Responsable de la Unidad de Muñeca y Mano, Servicio de Cirugía Ortopédica y Traumatología, Hospital Universitario Fundación Jimenez Díaz, Madrid, España

² Servicio de Cirugía Ortopédica y Traumatología, Hospital Universitario Fundación Jimenez Díaz, Madrid, España

³ Jefe del Departamento de Cirugía Ortopédica y Traumatología, Hospital Universitario Fundación Jiménez Díaz, Hospital Universitario Infanta Elena, Valdemoro, Hospital General de Villalba, Universidad Autónoma Servicio Cirugía Ortopédica y Traumatología, Madrid, España

Address for correspondence Samuel Pajares Cabanillas, MD, Cirugía de la Mano, Servicio de Cirugía Ortopédica y Traumatología, Hospital Universitario Fundación Jimenez Díaz, Madrid, España (e-mail: capisam@hotmail.com).

Rev Iberam Cir Mano 2018;46:52–59.

Resumen

La inestabilidad radiocubital distal (RCD) secundaria a rotura del Complejo fibrocartílagos triangular (FCT), producida en fracturas del radio distal es una de las complicaciones más frecuentes y de más difícil manejo en nuestra especialidad. La recuperación funcional precoz de la síntesis del radio, exige movilización temprana y en consecuencia mala cicatrización del FCT. Por otro lado, el correcto tratamiento de esa rotura, independientemente del tratamiento realizado (conservador, reparación abierta o artroscópica), obliga a una inmovilización de la muñeca y codo por un periodo no inferior a 6 semanas. Ese hecho puede comprometer el resultado funcional tanto de la síntesis del radio, como de la pronosupinación. Se describe aquí, la primera técnica quirúrgica en la literatura que permite una correcta cicatrización del FCT, al mismo tiempo que se inicia la movilización a la primera semana del postoperatorio, tanto de la articulación radiocarpiana, como de la RCD. Se trata de una cirugía a realizar inmediatamente después de la síntesis del radio, de técnica sencilla y de escasa morbilidad, que consigue estabilizar la articulación RCD de una forma dinámica, de manera que el sentido del giro donde se reproduce la inestabilidad queda restringido, estabilizando el movimiento de traslación dorsopalmar y la apertura articular.

Palabras Clave

- ▶ radiocubital
- ▶ fibrocartilago
- ▶ radio distal

received
February 8, 2018
accepted
March 27, 2018
published online
May 21, 2018

DOI <https://doi.org/10.1055/s-0038-1651505>.
ISSN 1698-8396.

Copyright © 2018 Thieme Revinter
Publicações Ltda, Rio de Janeiro, Brazil

License terms



Abstract

Distal radioulnar instability secondary to rupture of the triangular fibrocartilage complex (FCT) produced in fractures of the distal radius is one of the most difficult complications to treat in our specialty. Early functional recovery of postoperative radius fracture requires early mobilization and consequently it can result in a poor FCT healing. On the other hand, the correct treatment of this rupture, regardless of the treatment performed (conservative, open or arthroscopic repair), requires an immobilization of the wrist and elbow for a period of not less than 6–8 weeks. This fact may compromise the functional result of both the radius surgery and the radioulnar movement. We describe the first surgical technique in the literature that allows a correct healing of the FCT, at the same time that mobilization wrist begins in the first week of the postoperative period, both the radiocarpal and distal radioulnar joint. It is a surgery to be performed immediately after radio synthesis procedure. It is a simple technique and low morbidity, which stabilizes the distal radioulnar joint in a dynamic way, so that the direction of rotation where the instability is reproduced is restricted, stabilizing dorsopalmar translation movement and joint opening.

Keywords

- ▶ Radioulnar
- ▶ Fibrocartilage
- ▶ distal radius

Introducción

La fractura de radio distal (EDR) supone una de las fracturas más frecuentes de nuestro medio. La primera en miembro superior, y la tercera en orden osteoporótico.

Esa fractura se ha asociado con mucha frecuencia a la inestabilidad o disfunción de la articulación Radio-Cubital Distal (RCD), por lesión aguda ligamentosa asociada del Complejo de Fibrocartilago triangular (FCT).^{1,2} Se ha demostrado incluso que puede empeorar el pronóstico de la lesión inicial.^{3,4}

Hay una serie de parámetros clínicos y radiológicos, bien definidos en la literatura médica, que establecen el tratamiento ortopédico o quirúrgico de la fractura. La mayoría se basan en el trazo de la fractura, su desplazamiento, afectación articular, conminución o número de fragmentos...etc. Sin embargo, no se ha establecido con el mismo rigor criterios de tratamiento quirúrgico para las lesiones ligamentosas asociadas, aunque hay estudios que proponen factores predictores radiológicos de rotura del FCT.⁵

Por otro lado, así como en las fracturas se han realizado grandes avances en la mejoría de las técnicas quirúrgicas para lograr la más rápida recuperación del paciente a su entorno social y laboral,⁶ en las lesiones ligamentosas de la articulación radiocubital distal no ha habido ningún adelanto técnico o científico para mejorar ese parámetro.

A pesar de esa elevada incidencia de inestabilidades de la RCD con las fracturas de radio distal,⁷⁻¹⁰ el tratamiento quirúrgico de dichas fracturas actualmente sigue centrándose en la articulación radiocarpiana, subestimando la importancia de la función de la RCD.

Es difícil establecer un diagnóstico de inestabilidad aguda RCD utilizando únicamente un estudio radiográfico.¹¹ Actualmente, la exploración clínica es el *gold estándar* para valorar la inestabilidad radiocubital asociada a la fractura de radio distal. Se realiza con la llamada maniobra o *test de ballottement*, que consiste en comprobar la estabilidad RCD

bajo anestesia, comparando con la muñeca contralateral sana. Se comprueba en posición de pronosupinación intermedia, buscando subluxación sin tope a dorsal o palmar (→Fig. 1).^{4,12}

Por supuesto la Resonancia Magnética Nuclear (RMN) o ArthroTAC, puede ser útil para determinar lesiones del FCT, aunque la tendencia actual es diagnosticar el tipo de rotura con la artroscopia diagnóstica intraoperatoria.¹³

La incidencia de lesiones de FCT en fracturas de radio distal en estudios en los que se ha realizado artroscopia diagnóstica alcanza el 76%; sin embargo, se desconoce la frecuencia de roturas sintomáticas del FCT, es decir, que esa rotura provoque una inestabilidad clínica. Cuando ocurre esa situación, el paciente presentará inestabilidad RCD, produciéndose pseudosubluxación del cúbito hacia dorsal (realmente es el radio distal el que bascula a palmar), en su inmensa mayoría, o

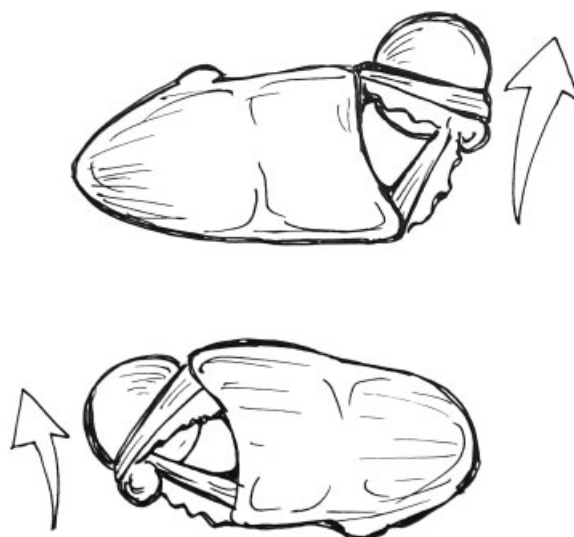


Fig. 1 Movimiento anatómico de traslación dorsal y palmar según el giro en pronación (imagen superior) o supinación (imagen inferior).

hacia volar, según si el componente ligamentoso dañado es dorsal o palmar. La forma anatómica de la escotadura sigmoidea del radio, con una "S" larga o "C," presenta más cobertura en región palmar que dorsal, y condiciona la dirección más frecuente de la inestabilidad a dorsal (► **Fig. 1**). Esa subluxación se produce durante la pronación o supinación del antebrazo, asociado a dolor en región cubital de la muñeca y sensación subjetiva de pérdida de la estabilidad en la muñeca. A largo plazo se desarrolla disminución de la fuerza e incluso pérdida del rango de movilidad, chasquidos con los movimientos de pronosupinación y, en estadios más avanzados, puede observarse artropatía radiocubital.

Cuando existe inestabilidad evidente de la RCD por rotura del FCT, se han obtenido buenos resultados tratando la misma sólo mediante la inmovilización con férula braquial (incluye inmovilización de muñeca y codo, obligatoriamente para evitar el giro) durante un periodo aproximado de 8–9 semanas.¹⁴

También se han descrito, de forma añadida a esa inmovilización, reparaciones artroscópicas del FCT,^{15,16} fijación mediante agujas de kirschner o reparaciones abiertas (la mayoría de esas últimas no se han descrito en el contexto de fracturas agudas del radio distal), en fase aguda. Existe un debate acerca del correcto tratamiento de la fractura de estiloides cubital, pero según la literatura más reciente no hay evidencia de correlación de la misma con la aparición de rotura del FCT e inestabilidad RCD.¹⁷ Cuando la lesión es diferida crónica (periodo de la lesión superior a las 4–6 semanas) ha pasado el tiempo de vitalidad ligamentosa para la cicatrización del FCT y podemos sustituir el mismo mediante una ligamentoplastia¹⁸ o tensarlo mediante una osteotomía de acortamiento de cúbito.

Actualmente no existe ningún antecedente de técnica quirúrgica que permita la cicatrización de roturas del FCT sin necesidad de inmovilización rígida estricta de la muñeca y codo. Nuestra técnica, mediante una inmovilización dinámica selectiva de la pronosupinación, permite una movilización parcial en la supinación o pronación (según el tipo de rotura) y una completa de la flexión, extensión, desviación radial y cubital de la articulación radiocarpiana.

Indicaciones

Este procedimiento está indicado, en el momento actual, en:

- Lesiones agudas completas FCT con repercusión clínica de inestabilidad, asociadas a fracturas EDR con criterios de tratamiento quirúrgico, que permitan movilidad temprana por su patrón de fractura o estabilidad tras la cirugía.
- Edades comprendidas entre los 18 (o cierre fisario) y los 65 años.

Contraindicaciones

Sin embargo, no debemos realizar ese procedimiento en los siguientes casos:

- Lesiones crónicas (más de 6–8 semanas del episodio)
- Osteoporosis severa.
- Afectación metafisodifisaria de la fractura.

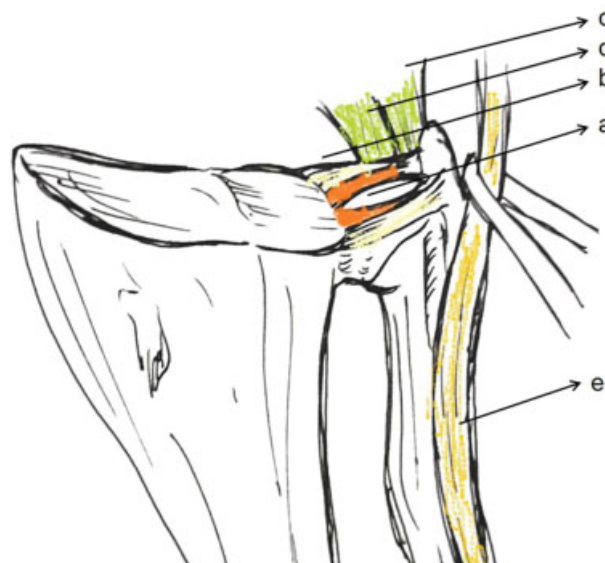


Fig. 2 Estructura anatómica del CFT. Se muestra los ligamentos radiocubitales, haz profundo (a) y superficial (B), el ligamento ulnotriquetral (C), el ligamento ulnosemilar (D), y el tendón Extensor carpi ulnaris (E).

- Fractura del cuello de cúbito.
- Antecedentes de patología previa en muñeca afecta, lesión tendinosa o neurovascular concomitante.

Anatomía Quirúrgica

Debido a la falta de congruencia ósea, la estabilidad de la RCD depende fundamentalmente de las partes blandas. Los estabilizadores intrínsecos proporcionan estabilidad primaria e incluyen los ligamentos radiocubitales palmares y dorsales del FCT. Dentro de los mismos, soportan vital importancia el haz profundo o ligamento "subcruentum," tanto dorsal como palmar, que se insertan en la fovea de la cabeza del cúbito (► **Fig. 2**). Esos ligamentos adquieren una tensión determinada según la posición de giro de la muñeca, ya sea en pronación o supinación. Existen estabilizadores secundarios extrínsecos que son el ligamento ulnotriquetral (UT), el ligamento ulnosemilar (US) y la membrana interósea (sobre todo la banda oblicua distal), otorgando estabilización estática adicional a la RCD. Por otro lado, el tendón Extensor cubital del carpo (ECU) se presenta como el estabilizador extrínseco dinámico de la RCD, y su papel en el tratamiento rehabilitador de esas lesiones es fundamental.

La mayoría de las roturas FCT con repercusión clínica suponen inestabilidad cubital a dorsal, por afectación del fascículo profundo radiocubital de la RCD, bien dorsal o palmar (aún se debate qué rotura participa más en la inestabilidad). Pero conviene recordar que existen a nivel palmar y también dorsopalmar (► **Fig. 3**).

Técnica Quirúrgica

La nueva técnica quirúrgica (RadioUlnarStabilization-RUS) se basa en la utilización de un sistema de doble anclaje, uno en

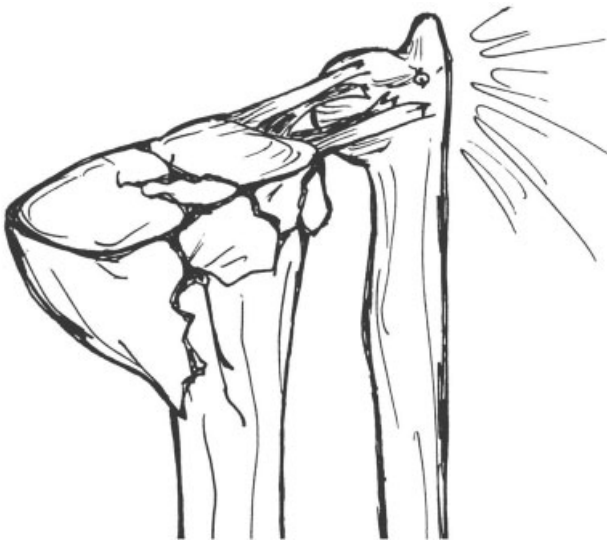

Fig. 3 Rotura ligamentosa dorsal y palmar en una fractura conminuta de EDR.

metáfisis radial y otro en cuello de cubito, que fija una cinta de sutura dispuesta de forma oblicua entre los dos huesos. Esa oblicuidad se describe desde el dorso del cúbito a la región palmar del radio, atravesando la membrana interósea.

Esa cinta queda tensa cuando giramos la mano en pronación, por lo que impide la traslación del cubito a dorsal cuando el FCT está roto, permitiendo la supinación completa (► **Fig. 4**). De forma contraria, si la inestabilidad es palmar, la cinta quedaría configurada de dorso de radio a región palmar de cúbito. De esa forma, se permite simultáneamente movilizar totalmente un componente del giro (supinación/pronación), parcialmente el otro componente de giro (pronación/supinación) y completamente la movilidad de la articulación radiocarpiana.

Ese sistema permite la cicatrización en posición de estabilidad del FCT, mientras se permite la movilización. Ese hecho no tiene precedentes en la literatura médica.

Para la técnica descrita necesitamos dos elementos:

- **Cinta de sutura:** Compuestos de polietileno de estructura trenzada de alto peso molecular de 2 mm de ancho, con elevada resistencia a la tensión por tracción. Se utiliza en ese caso la sutura *Fibertape* (Arthrex).

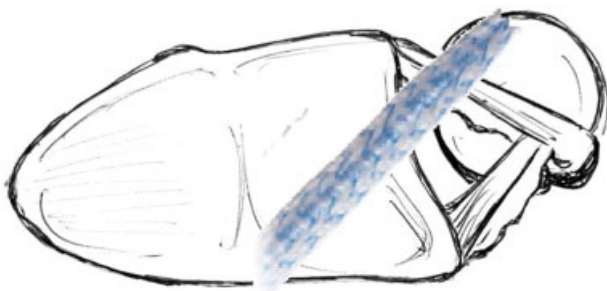


Fig. 4 Estabilización dorsal que ofrece la cinta de sutura al realizar la pronación, tensando la misma y ofreciendo tope a la subluxación patológica del cúbito distal.

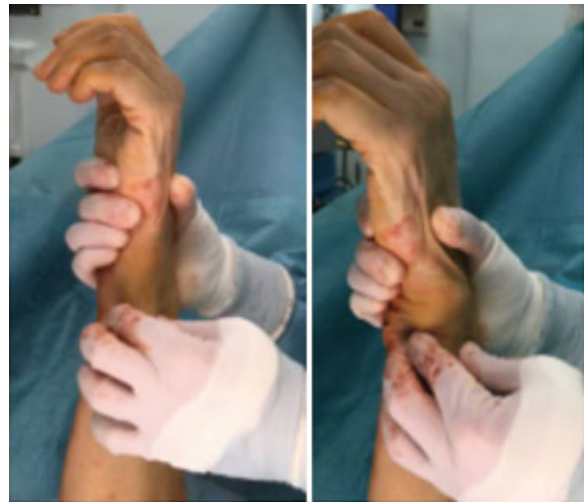

Fig. 5 Test de Ballottement positivo. Se fija el radio con el antebrazo en pronosupinación neutra y se desplaza el cúbito distal en dirección dorsal y volar.

- **Anclajes:** Dispositivo compuesto de material termoplástico no absorbible, habitualmente polietileno tereftalato (PEEK). Es un dispositivo sólido que fija con tensión la cinta de sutura otorgando una elevada resistencia a la tracción. Se utiliza en ese caso *SwiveLock 3.5* (Arthrex)

Los pasos detallados de la técnica quirúrgica (inestabilidad dorsal) se detallan a continuación:

1. Realización del tiempo quirúrgico correspondiente a la reducción abierta (tras abordaje volar Henry distal u Orbay), y síntesis de la fractura EDR.
2. Se comprueba rotura del FCT e inestabilidad RCD con maniobra de ballottement positiva (► **Fig. 5**).
3. Escogemos como punto de origen de la tenodesis la región metafisodiafisaria del Radio, y desde aquí se realiza una tunelización, con una pinza de hemostasia o mosquito, de radio a cúbito en dirección palmar a dorsal y proximal a distal, atravesando la membrana interósea y dirigido al cuello del cúbito. Ese trayecto reproduce el recorrido que debe seguir la cinta de sutura.
4. La punta del mosquito marca la incisión en el cuello del cúbito. Se realiza miniapertura de la vaina del ECU, rechazando el mismo a cubital, respetándose el recorrido de la rama sensitiva dorsal del nervio cubital. A continuación se prepara el lugar del anclaje con la aguja y broca específica (3,5 mm) (► **Fig. 6**). El anclaje *swivelock* sujeta el *fibertape* aproximadamente a la mitad de su recorrido para tunelizar un hilo doble (► **Fig. 7**)
5. Se recupera la cinta desde esa región con el mosquito retrocediéndolo por el trayecto previamente realizado hasta la metáfisis del radio (► **Fig. 8**).
6. Se realiza el segundo anclaje de la cinta de sutura a través del orificio de tornillo de la placa de síntesis, más cercano al punto de origen elegido, colocándose el mismo a tensión en posición de máxima supinación (► **Figs. 9 y 10**).

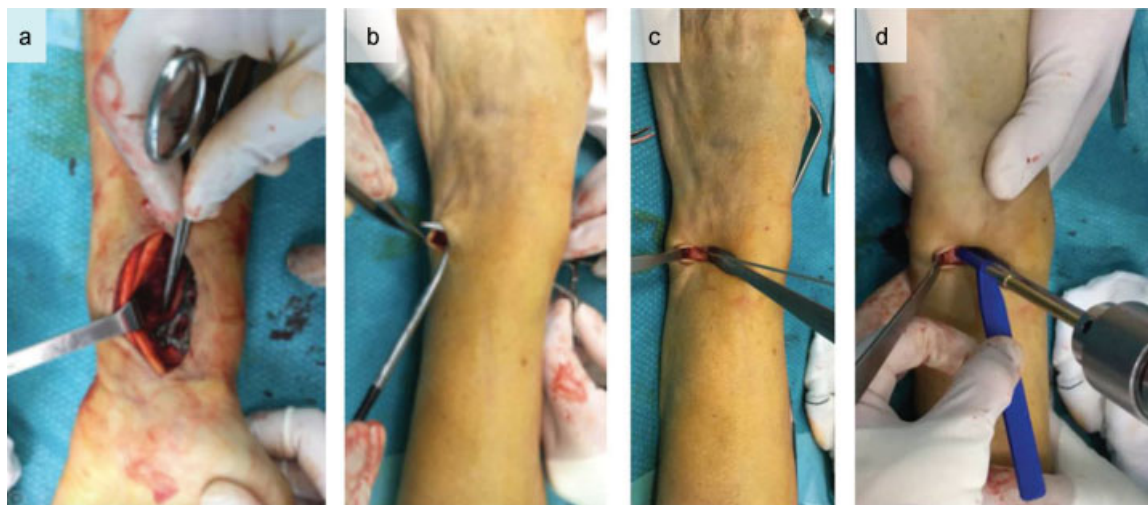


Fig. 6 (A) Atravesamos la membrana interósea con el mosquito en dirección dorsal y distal al cúbito. (B) Incisión en el cúbito. (C y D) Aguja y brocado canulado en dorso de cuello de cúbito.

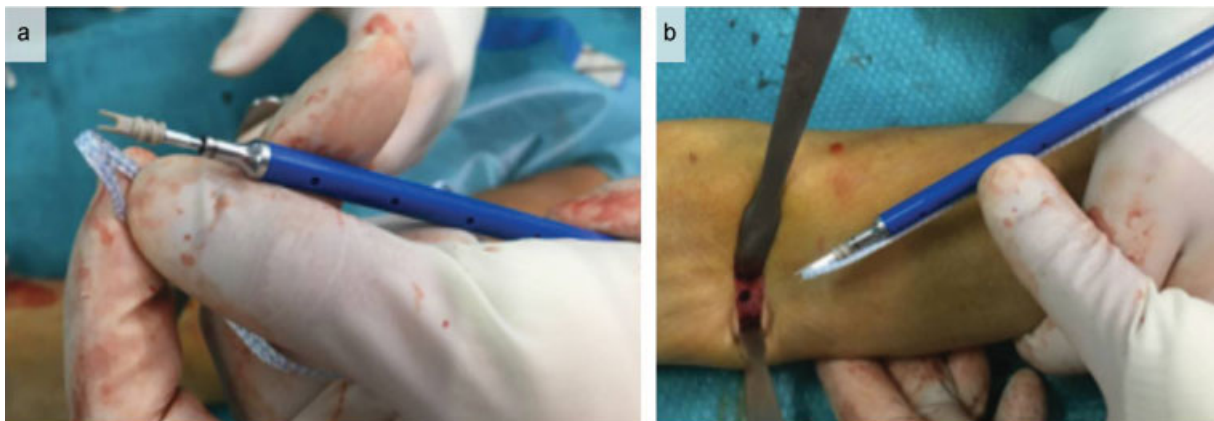


Fig. 7 (A) Dispositivo SwiveLock 3.5 mm capturando el Fibertape en su mitad aproximada para tunelizar con doble sutura. (B) Preparando su inserción en dorso de cúbito.

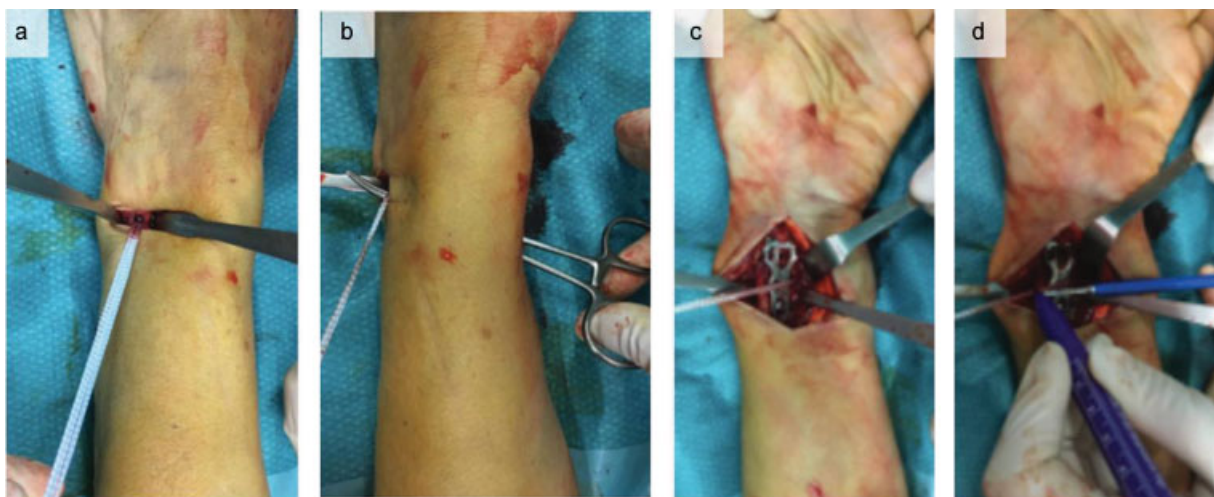


Fig. 8 (A) Comprobamos la estabilidad del implante. (B) Recuperamos la cinta por el trayecto previo. (C) Marcamos el punto de anclaje en la placa de EDR, en el orificio metafisario (3.5 mm).

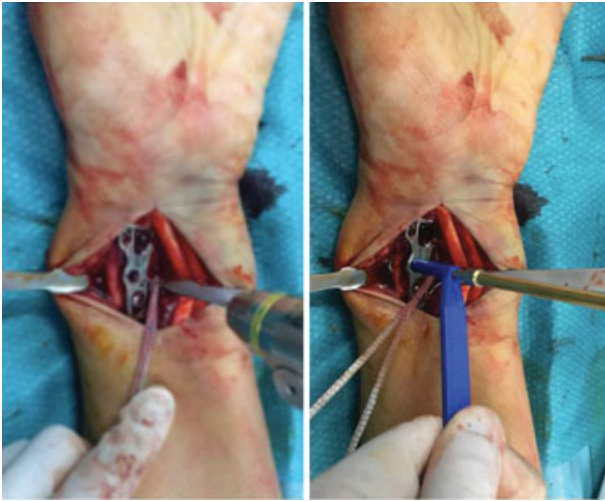


Fig. 9 Aguja y brocado para el tornillo *SwiveLock*.

7. Se comprueba la adecuada tensión de los anclajes y estabilidad dorsal del cúbito (→ **Fig. 11**).

Postoperatorio

Tras la cirugía, se coloca una férula antebraquial en posición funcional, con cabestrillo.

El paciente es dado de alta hospitalaria y revisado en la primera semana postoperatoria. Se realiza cura de la herida quirúrgica, y empieza un protocolo de cinesiterapia activa domiciliaria para la movilidad radiocarpiana y radiocubital. Portará una ortesis rígida removible antebraquial.

Al mes, salvo complicaciones, el paciente es remitido al servicio de rehabilitación, para comenzar el tratamiento dirigido por fisioterapeutas.

Entre las 12 y 14 semanas de la cirugía, si el paciente presenta limitación de la pronación/supinación por extrema tensión de la tenodesis, se programa para cortar el fibertape bajo anestesia local y medios estériles.

Se permite actividad de elevada demanda a partir de ese momento.

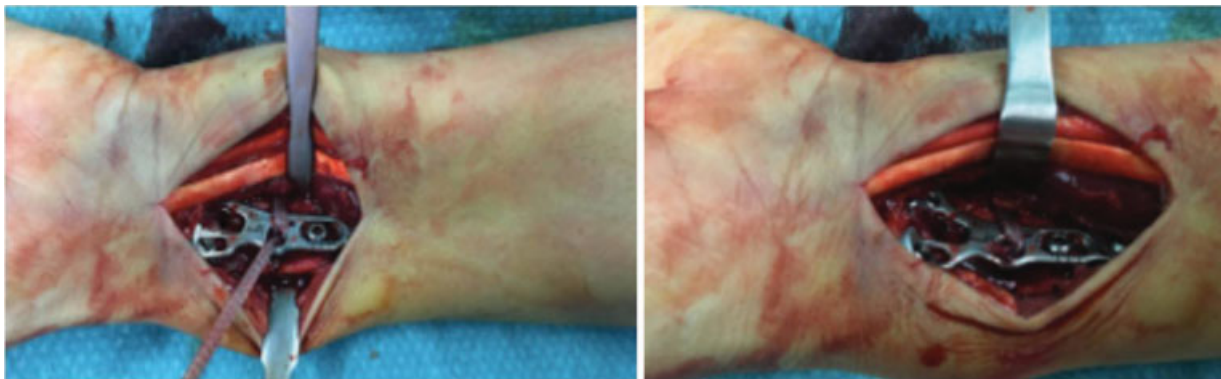


Fig. 10 Comprobación de la estabilidad del implante en la pronosupinación y corte con bisturí del *Fibertape*.

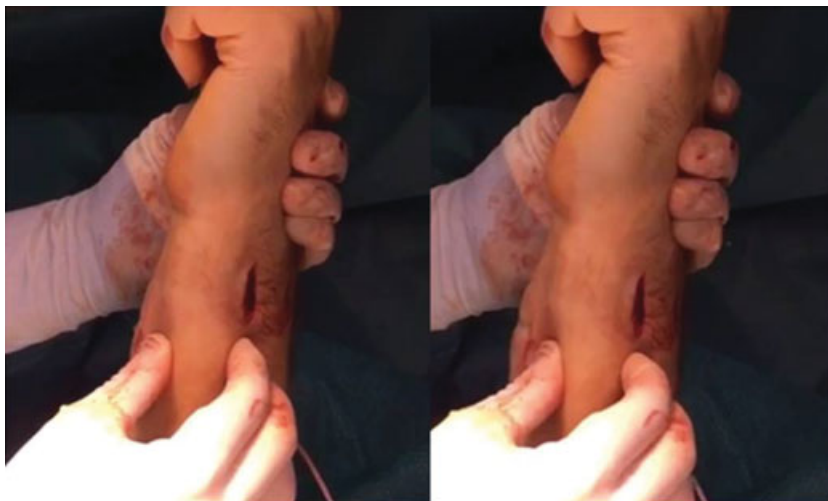

Fig. 11 Se comprueba la estabilidad con el test de Ballotement, negativo.

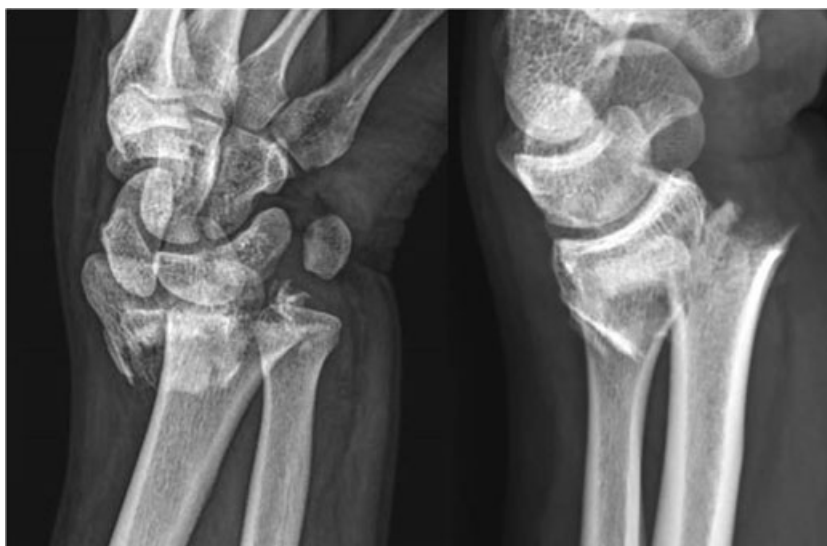

Fig. 12 Fractura C3 EDR.

Complicaciones

Se han registrado como única complicación intraoperatoria la no sujeción del *fibertape* con el anclaje *swive lock* en el radio. En una de las ocasiones se produjo por afectación diafisaria de la fractura y en otra por incorrecto brocado (3,0 en lugar de 3,5) del anclaje. En esos casos, se resolvió mediante sutura del *fibertape* sobre sí mismo a través de túneles transóseos.

Se estiman como potenciales complicaciones:

- Contracturas en supinación o pronación, si se retrasa la liberación de la tenodesis en el tiempo correspondiente.
- Neuropatía cubital por iatrogenia en la herida quirúrgica en dorso de cúbito, evitable con una correcta disección quirúrgica.
- Fractura del cuello del cúbito, por excesivo o repetido brocado para el anclaje cubital

Caso Clínico

Se trata de un paciente varón de 29 años de edad, que presenta traumatismo de muñeca izquierda tras accidente de patinaje. Es diagnosticado de fractura de EDR tipo C3 AO o VIII Frykman (►Fig. 12).

Se indica tratamiento quirúrgico dado el patrón radiológico de la fractura. Se realiza bajo anestesia de plexo axilar, abordaje de Henry distal, reducción abierta y osteosíntesis con placa volar. Se comprueba reducción satisfactoria bajo control de escopia (►Fig. 13).

Posteriormente se comprueba inestabilidad radiocubital distal mediante la maniobra de ballottement positiva. Se tuneliza mediante un mosquito atravesando la membrana interósea, con un trayecto palmodorsal y proximodistal hasta el cuello del cúbito, como en la técnica anteriormente descrita. Se realiza la colocación del anclaje *swivelock* con

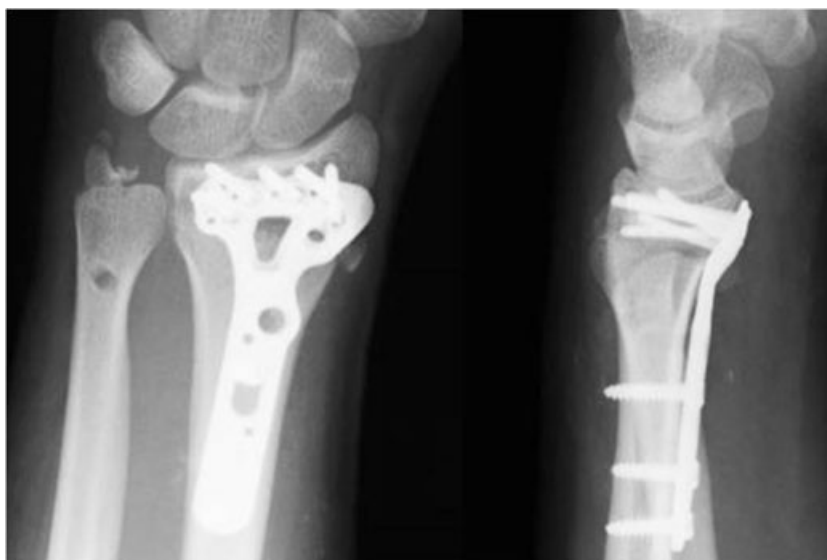

Fig. 13 Control radiológico tras la síntesis y estabilización radiocubital.

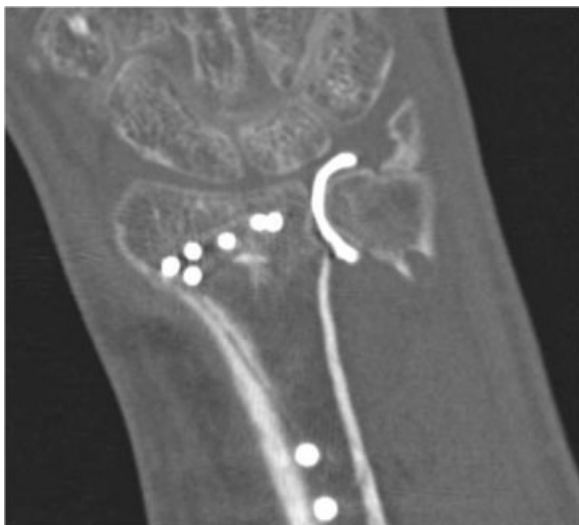


Fig. 14 Imagen de no fuga de contraste por cicatrización total del FCT por artroTAC.

el *fibertape* en esa localización y se devuelve el *fibertape* a la región palmar del radio por el *trayectp* del mosquito. Se coloca otro *swivelock* con el otro extremo de la cinta *fibertape* en el orificio metafisario de la placa de radio, en posición de máxima supinación. Se corta el remanente de *fibertape*, y se comprueba la estabilidad conseguida mediante nueva maniobra de *ballotement*.

Se cierra la herida del abordaje de radio de forma habitual, intentando suturar el pronador redondo, y se cierra el miniabordaje dorsal con sutura de piel.

Se coloca férula antebraquial y al no haber complicaciones, se da de alta hospitalaria.

Comienza la movilización protegida con ortesis removible a los 7 días, y comienza el tratamiento rehabilitador a las 4 semanas. A los 3 meses, el paciente no tiene dolor, presenta rango de movilidad articular completo en flexoextensión y pronosupinación, con fuerza de 38 Kgs (sólo 5 puntos menos que la contralateral). Se realiza DASH con resultado de 15. No tiene sintomatología cubitocarpiana y la articulación radiocubital distal se muestra estable mediante el *test* de *ballotement*.

El estudio radiológico simple demuestra signos de consolidación completos, y se realiza artroTAC, que demuestra tener la misma utilidad y fiabilidad que la RMN,¹⁹ donde se confirma la cicatrización completa del CFT (► Fig. 14).

El paciente quiere alta laboral y no se ha propuesto retirada-corte de *fibertape* ante la movilidad completa y la ausencia de sintomatología asociada.

Conflictos de Intereses

Los autores declaran no haber conflictos de intereses.

Bibliografía

- 1 Geissler WB, Fernandez DL, Lamey DM. Distal radioulnar joint injuries associated with fractures of the distal radius. *Clin Orthop Relat Res* 1996;(327):135-146
- 2 Gong HS, Cho HE, Kim J, Kim MB, Lee YH, Baek GH. Surgical treatment of acute distal radioulnar joint instability associated with distal radius fractures. *J Hand Surg Eur Vol* 2015;40(08):783-789
- 3 Lindau T, Hagberg L, Adlercreutz C, Jonsson K, Aspenberg P. Distal radioulnar instability is an independent worsening factor in distal radial fractures. *Clin Orthop Relat Res* 2000;(376):229-235
- 4 Lindau T, Adlercreutz C, Aspenberg P. Peripheral tears of the triangular fibrocartilage complex cause distal radioulnar joint instability after distal radial fractures. *J Hand Surg Am* 2000a25(03):464-468
- 5 Fujitani R, Omokawa S, Akahane M, Iida A, Ono H, Tanaka Y. Predictors of distal radioulnar joint instability in distal radius fractures. *J Hand Surg Am* 2011;36(12):1919-1925
- 6 Osada D, Kamei S, Masuzaki K, Takai M, Kameda M, Tamai K. Prospective study of distal radius fractures treated with a volar locking plate system. *J Hand Surg Am* 2008;33(05):691-700
- 7 May MM, Lawton JN, Blazar PE. Ulnar styloid fractures associated with distal radius fractures: incidence and implications for distal radioulnar joint instability. *J Hand Surg Am* 2002;27(06):965-971
- 8 Solgaard S. Function after distal radius fracture. *Acta Orthop Scand* 1988;59(01):39-42
- 9 Stoffelen D, De Smet L, Broos P. The importance of the distal radioulnar joint in distal radial fractures. *J Hand Surg [Br]* 1998;23(04):507-511
- 10 Lindau T. Treatment of injuries to the ulnar side of the wrist occurring with distal radial fractures. *Hand Clin* 2005;21(03):417-425
- 11 Lindau T, Aspenberg P. The radioulnar joint in distal radial fractures. *Acta Orthop Scand* 2002;73(05):579-588
- 12 Kim JP, Park MJ. Assessment of distal radioulnar joint instability after distal radius fracture: comparison of computed tomography and clinical examination results. *J Hand Surg Am* 2008;33(09):1486-1492
- 13 Mrkonjic A, Geijer M, Lindau T, Tägil M. The natural course of traumatic triangular fibrocartilage complex tears in distal radial fractures: a 13-15 year follow-up of arthroscopically diagnosed but untreated injuries. *J Hand Surg Am* 2012;37(08):1555-1560
- 14 Lee SK, Kim KJ, Cha YH, Choy WS. Conservative Treatment Is Sufficient for Acute Distal Radioulnar Joint Instability With Distal Radius Fracture. *Ann Plast Surg* 2016;77(03):297-304
- 15 Ruch DS, Yang CC, Smith BP. Results of acute arthroscopically repaired triangular fibrocartilage complex injuries associated with intra-articular distal radius fractures. *Arthroscopy* 2003;19(05):511-516
- 16 Trumble TE, Gilbert M, Vedder N. Arthroscopic repair of the triangular fibrocartilage complex. *Arthroscopy* 1996;12(05):588-597
- 17 Buijze GA, Ring D. Clinical impact of United versus nonunited fractures of the proximal half of the ulnar styloid following volar plate fixation of the distal radius. *J Hand Surg Am* 2010;35(02):223-227
- 18 Lawler E, Adams BD. Reconstruction for DRUJ instability. *Hand (NY)* 2007;2(03):123-126
- 19 Lee RK, Ng AW, Tong CS, et al. Intrinsic ligament and triangular fibrocartilage complex tears of the wrist: comparison of MDCT arthrography, conventional 3-T MRI, and MR arthrography. *Skeletal Radiol* 2013;42(09):1277-1285