Etude de la Recanalisation sous Traitement Anticoagulant des Artères Thrombosées Expérimentalement

Institut de Clinique et de Pathologie médicales (Prof. J. Roskam) et Institut d'Histologie (Prof. M. Chèvremont) de l'Université de Liège

E. Baeckeland

Introduction

Les travaux cliniques et expérimentaux de Best (18), Murray (17), Jaques et coll. (10), de Crafoord, Jorpes (11) etc. ont, depuis plus de quinze ans, démontré l'efficacité du traitement prophylactique des thromboses à l'aide de substances anticoagulantes. Simultanément, la clinique suggérait la possibilité d'une action curative de cette médication sur les thromboses déjà constituées. Rabinovitch et Pines (20) ont, les premiers, démontré que, chez l'animal, des thromboses traumatiques provoquées au niveau de la veine jugulaire se reperméabilisent sous l'influence de l'héparine, plus ou moins rapidement selon la précocité de l'application de ce traitement.

En 1948, Halse (6, 7, 8) établit *in vitro* l'action fibrinolytique de l'héparine. Cet effet est conditionné par un co-facteur présent dans le plasma. Ces résultats furent ensuite confirmés par Unger et Mist (28) (1949) et Marx, Schmit et Festel (14) (1950).

D'autre part, le dicoumarol et ses dérivés sont susceptibles, comme l'héparine, de reperméabiliser un vaisseau thrombosé (Bollmann et Preston [1942] [3], etc.). On peut se demander si cette action fibrinolytique éventuelle ne joue pas un rôle dans la guérison des thromboses constituées. Celle-ci dépend-elle d'autres processus, de l'inhibition de l'organisation du thrombus par les fibroblastes, facilitée peut-être par l'incoagulabilité sanguine, ou encore de la lyse du thrombus par des macrophages?

Nous avons entrepris le présent travail dans le but d'étudier, chez le Lapin, non seulement le comportement, à l'échelle tissulaire et cellulaire, des lésions réactionnelles produites au niveau des artères fémorales superficielles lors de la

s document was downloaded for personal use only. Unauthorized distribution is strictly prohibited.

thrombose, mais surtout la reperméabilisation de ces artères sous l'action d'un anticoagulant, en l'occurence un dérivé du dicoumarol.*)

Matériel et Méthodes

A. *Techniques Générales*

Pour notre expérimentation, nous avons utilisé trente-deux lapins adultes. Trente lapins eurent leur artère fémorale thrombosée par la méthode que nous décrirons ci-dessous. Dix-sept d'entre eux furent traités par Tromexan; les treize autres servirent de témoins et leur thrombose évolua sans intervention thérapeutique. Le moment du prélèvement du segment artériel lésé s'échelonna de 3 à 40 jours, comptés après l'injection thrombosante. Les deux derniers lapins furent uniquement traités par dicoumarol, sans subir de lésions artérielles préalables.

Technique de la production du thrombus. — Pour créer la thrombose, nous nous sommes inspiré de la méthode de Wright et Kubik (1953) (29). Après isolement de l'artère fémorale sur 3 cm, nous y délimitons trois segments. Les segments proximal et distal sont injectées de morrhuate sodique, le segment intermédiaire, de Thrombase Roussel diluée à 800 unités/ml. Après 5 minutes de contact, le sang est progressivement admis dans la lumière de l'artère.

Mode d'administration et doses de l'anticoagulant. — Nous avons choisi comme anticoagulant un dérivé du dicoumarol, le Tromexan *Geigy*. Ce traitement journalier fut commencé 18 à 20 heures après l'installation de la thrombose. Les doses employées furent strictement individuelles, fluctuant d'un jour à l'autre, suivant les variations du taux de prothrombine; ce dernier a été mesuré d'après la méthode de *Quick*. Le taux de prothrombine fut maintenu de cette façon en dessous de 30%.

Nous avons employé le Tromexan en suspension aqueuse à la concentration de 10 mg/ml. Aucun véhicule, tel le carboxyméthylcellulose, employé par Wright (29), ne fut utilisé. La médication fut administrée *per os*, par introduction pharyngée, le lapin étant maintenu en décubitus dorsal. Au cours du traitement, nous observâmes chez nos animaux plusieurs manifestations pathologiques, à savoir: de l'amaigrissement, de l'anorexie et de la diarrhée.

B. *Techniques Histologiques et Histochimiques*

Après prélèvement du paquet vasculo-nerveux comprenant le segment artériel thrombosé, celui-ci est maintenu par des ligatures sur un tuteur qui empêche une rétraction malencontreuse, et immédiatement plongé dans un liquide fixateur.

a) *Fixation.* — Nous avons employé divers fixateurs histologiques:

— le liquide de Zenker-formol;
— le mélange formol-acétate basique de plomb, mis au point par Chèvremont et Comhaire (5);
— le mélange de Bouin-Hollande-sublimé, selon Gérard et Cordier;
— le mélange de Carnoy;
— l'alcool éthylique a 80°, durant 48 h, en changeant au moins une fois l'alcool.

---

*) Ce travail a été présenté au Concours de Bourses de Voyages 1954—1955 d Gouvernement Belge.

b) *Colorations histologiques.* — Nous avons étudié les artères thrombosées sur de nombreuses coupes sériées, soit longitudinales, soit transversales, après coloration à l'hématoxyline-éosine, au trichrome de Masson, au picroponceau ou au bleu de toluidine. D'autre part, nous réalisâmes la mise en évidence des fibres élastiques selon la méthode de Weigert à la fuschine-résorcine et de la fibrine à l'aide du violet de gentiane dans l'eau anilinée selon Starling.

c) *Techniques histochimiques.*

1. *Polysaccharides.* — Pour la mise en évidence de ces substances, nous avons utilisé la réaction de la métachromasie et la méthode à l'acide periodique-Schiff (PAS).

La première demande quelques commentaires L'attention a été attirée par l'école de Holmgren sur la réaction métachromatique présentée par différents tissus, entre autres par les vaisseaux. D'autre part, Lison avait émis l'opinion que, dans certaines conditions, la teinte métachromatique due à la coloration au bleu de toluidine mettait bien en évidence des esters sulfuriques de polysaccharides de poids moléculaire élevé. Par après, cette réaction s'est révélée non spécifique: d'autres polysaccharides acides — mais non nécessairement sulfuriques — ainsi que des acides nucléiques peuvent donner une réaction métachromatique dans certaines conditions particulières.

Cette technique ne permet aucune appréciation quantitative précise. Trop de conditions peuvent influencer le virage métachromatique. De plus, la vitesse de déshydratation des coupes et la concentration du bleu de toluidine jouent aussi un rôle.

Quant à la mise en évidence des polysaccharides par la méthode au PAS, elle fut réalisée en milieu aqueux et alcoolique. Outre les contrôles effectués en omettant l'hydrolyse dans l'acide periodique, nous avons prolongé pendant 4 à 5 heures le déparaffinage dans un bain de xylol, cherchant ainsi à éliminer les lipides non saturés, dont l'extraction est parfois incomplète et dont la présence pourrait interférer avec les corps réducteurs provenant de polysaccharides dépolymérisés. Aucune différence notable ne fut enregistrée après l'emploi de l'une ou l'autre de ces variations.

L'un de ces polysaccharides, l'héparine, pouvant être facilement insolubilisé par l'emploi de l'acétate basique de Pb au moment de la fixation, nous avons de préférence réalisé nos recherches sur des pièces ainsi fixées.

Signalons d'autre part que des tests complémentaires furent effectués à l'aide d'hyaluronidase et d'amylase salivaire, qui détruisent certains polysaccharides, faisant suivre le traitement des tissus soit par une coloration au bleu de toluidine, soit par la réaction au PAS.

2. *Autres recherches histochimiques.* La phosphatase alcaline fut mise en évidence par la méthode de Gomori, standardisée par Danielli.

D'autre part, nous avons mis en évidence l'acide désoxyribonucléique par la méthode connue de Feulgen et l'acide ribonucléique par la coloration au bleu de toluidine avec contrôle à la ribonucléase.

Résultats

A. *Description de l'évolution des foyers thrombosés*

Tandis que H. P. Wright s'assure de la reperméabilisation des artères thrombosées en effectuant des artériographies, de notre côté, nous avons prélevé des foyers thrombotiques à différents stades de leur évolution et nous nous sommes livré à leur étude histologique et histochimique.

s document was downloaded for personal use only. Unauthorized distribution is strictly prohibited.

I. *Evolution des foyers thrombotiques au cours des 7 premiers jours*

Cette évolution s'est révélée sensiblement la même que les animaux aient été traités ou non par anticoagulant. Au 3me jour après l'injection thrombosante, tout l'endothélium a disparu et le thrombus repose directement sur la limitante élastique interne. La lumière vasculaire est remplie de larges bancs de plaquettes alternant avec des plages de leucocytes. Le tout est cimenté par de la fibrine qui enserre dans les mailles de son réseau des stromas d'hématies. A l'issue des 4—5 premiers jours, ces hématies apparaissent laquées tandis que le thrombus, où les précipitations de fibrine s'entremêlent plus intimement, prend un aspect plus homogène. Entretemps, les polynucléaires incorporés au bloc thrombosé se pycnosent; il n'en reste bientôt plus que des fragments de noyaux très basophiles apparaissant en blocs irréguliers. Dès cet instant, quelques cellules particulières envahissent la masse fibrineuse. Ce sont de grandes cellules de formes diverses, mais dont la plus grande dimension atteint parfois 25 à 30 μ. Leur cytoplasme est basophile; leur noyau est parfois dense, parfois clair. A divers endroits, ces cellules se disposent suivant certains plans; ce fait paraît être dû à l'apposition de couches successives de fibrine qui constituent des voies de cheminement. Ces cellules affectent tantôt une forme triangulaire, tantôt une forme arrondie, également en rapport avec l'hétérogénéité du milieu et l'irrégularité des dépôts fibrineux. Leur répartition dans le thrombus est homogène. Ajoutons que nous n'avons rencontré parmi ces cellules aucune image nette de phagocytose.

A ce stade, le thrombus est fragile et il nous est arrivé plusieurs fois de le détacher en masse au cours des manipulations de prélèvement. Histologiquement, cette fragilité se révèle par de nombreuses fissures où, parfois — mais rarement à ce stade — on retrouve quelques globules rouges dont le stroma est en bon état. Ceci apporte la preuve qu'un courant sanguin pénètre secondairement dans le thrombus.

Considérons maintenant l'évolution des lésions régressives, cause de la thrombose, qui n'ont pas seulement atteint l'endothélium, mais encore la limitante élastique interne et la media. Dans les premiers jours, nous assistons à la nécrose de larges bandes de tissu musculaire lisse dont les cellules, tout en perdant leurs limites nettes, présentent une basophilie accentuée et irrégulière. De nombreux noyaux sont pycnotiques. Quelques polynucléaires infiltrent la paroi vasculaire; à certains endroits, de nombreuses cellules musculaires lisses de la media dégénèrent. Ces lésions disparaîtront petit à petit au cours des 7 premiers jours.

Quant à la limitante élastique interne, elle prend, dès les premiers moments, un aspect étiré et anarchique qui contraste avec les plissements réguliers que l'on

peut observer au niveau d'une artère normale. Elle présente de rares solutions de continuité.

II. *Evolution des foyers thrombotiques après le 8ème jour*

a) *Animaux non traités par un dérivé du dicoumarol.* Le thrombus va maintenant s'organiser (fig. 1). Partant de la paroi de l'artère, des bourgeons conjonctivo-vasculaires vont le pénétrer de toutes parts. Ces bourgeons prennent naissance dans l'adventice, perforent la media à peu près perpendiculairement à l'axe du vaisseau, puis vont s'épanouir en larges coulées dans le thrombus (fig. 2). Ce tissu proliférant est très vascularisé: rapidement, des artérioles s'y différencient, aisément reconnaissables à leur structure.

Fig. 1: *Foyer thrombotique au 15ème jour de son évolution spontanée sans traitement par anticoagulant.* Coupe longitudinale (Bleu de toluidine. Gr. 64×).

Il renferme aussi de nombreuses cellules conjonctives jeunes, analogues à celles qui se rencontrent dans tout tissu de granulation. Les bourgeons conjonc-

s document was downloaded for personal use only. Unauthorized distribution is strictly prohibited.

tivo-vasculaires circonscrivent rapidement des amas de fibrine, dont la périphérie est tapissée de macrophages et même de cellules géantes plurinucléées présentant de nombreuses images de phagocytose. Certains de ces phagocytes sont chargés de grosses masses de granulations brunâtres d'hémosidérine.

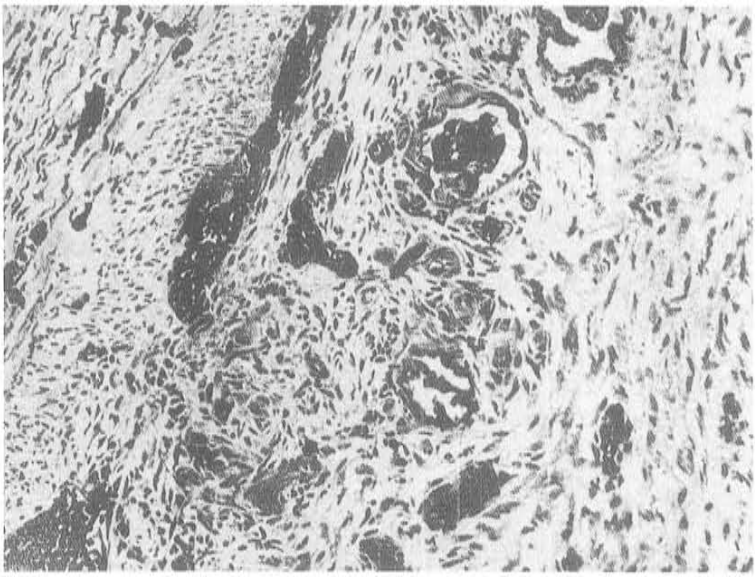

Fig. 2: *Autre endroit du même foyer thrombotique que fig. 1 vu à un grossissement un peu plus fort.* (Coupe longitudinale) montrant la pénétration à travers la média d'un bourgeon conjonctivo-vasculaire. (Bleu de toluidine. Gr. 96×)

La fibrine qui, au début, était apparue comme le support de ces proliférations, est fragmentée par les bourgeons conjonctivo-vasculaires. Dans ces petits amas de fibrine, repoussés et entourés par les bourgeons, on distingue de nombreuses cellules en pycnose; il s'agit vraisemblablement de cellules fibroblastiques qui, dans un premier stade, avaient envahi isolément le thrombus.

L'adventice, où ont pris naissance les bourgeons, est nettement plus vascularisée que normalement. Les capillaires qui s'y développent ont une orientation parallèle à l'axe du vaisseau, orientation conditionnée vraisemblablement par la direction des fibres collagènes. De là, les vaisseaux se redressent et pénètrent dans le pied des bourgeons. En dehors de ces bourgeons qui interrompent par une large solution de continuité la média et la limitante élastique interne, de nombreux capillaires envahissent la média. Au bout d'une vingtaine de jours, les derniers îlots de fibrine et les images de phagocytose ont disparu. Il ne persiste que quelques phagocytes chargés de pigments brunâtres. Le tissu conjonctif qui remplit maintenant toute la lumière du vaisseau se fait plus dense, les fibres

plus abondantes. Les cellules se raréfient. Dans la masse du thrombus organisé, on ne distingue aucun matériel élastique.

Quant à la média, où nous avons vu que les lésions régressives disparaissent rapidement, elle va évoluer vers une sclérose relative: les fibres musculaires lisses non détruites par la lésion sont noyées dans un tissu conjonctif dense. Les plicatures de la limitante élastique interne restent irrégulières.

b) *Animaux traités par anticoagulant.* — C'est pendant la période qui s'étend du 8ème au 20ème jour que va s'accomplir la reperméabilisation sous l'effet de l'anticoagulant employé. Rappelons que les animaux dont nous analysons maintenant la thrombose ont été traités par le dérivé du dicoumarol dès le premier jour et que ce traitement n'a modifié en rien l'évolution de la thrombose pendant la première semaine.

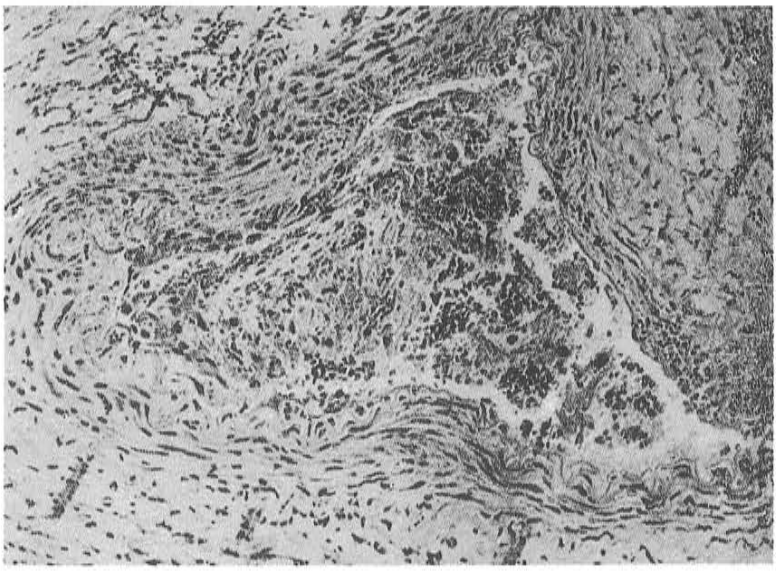

Fig. 3: *Traitement par anticoagulant. Foyer thrombotique au 8ème jour de son évolution.* Noter, dans la lumière du vaisseau, un thrombus fragile où on remarque de nombreux éléments figures du sang barbotant dans des lacunes. De plus, la limitante élastique est irrégulière, les lésions régressives de la média sont très souvent apparentes (Hématoxyline-éosine. Gr. 64×).

Vers le *8ème jour environ,* apparaît une première différence entre les animaux témoins et les animaux traités. Chez les animaux soumis au Tromexan, le thrombus se fissure d'une manière beaucoup plus marquée. Ces fentes forment un système qui présente peut-être une continuité à travers tout le thrombus. D'après l'examen des coupes transversales et des coupes longitudinales, on peut seulement affirmer qu'une petite quantité de sang y circule (fig. 3). Au niveau

s document was downloaded for personal use only. Unauthorized distribution is strictly prohibited.

des masses fibrineuses fissurées, on ne décèle aucune fibre conjonctive ou élastique. De volumineuses cellules basophiles que nous avions signalées au stade précédent se sont ici multipliées et certaines même tendent vers l'aspect fibrocytaire.

Dans le thrombus même, les capillaires sont absents.

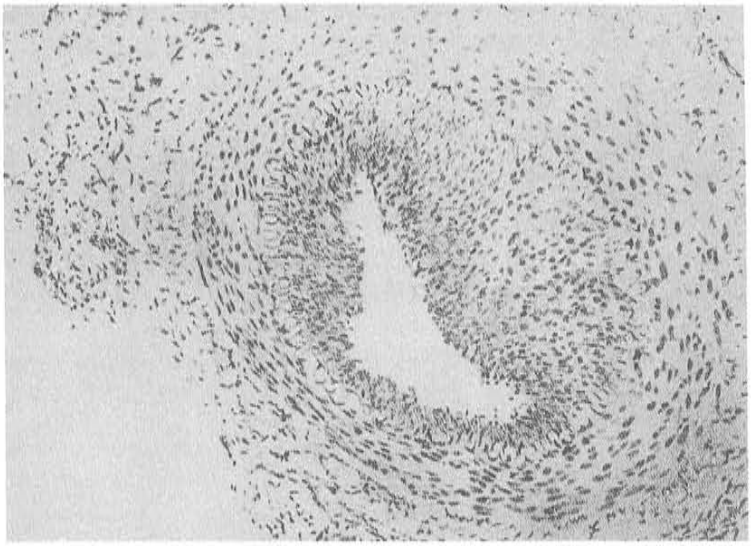

Fig. 4 : *Traitement par anticoagulant. Foyer thrombotique au 11ème jour de son évolution.* Observer en dedans de la limitante élastique interne un tissu spécial, d'orientation radiaire, qui a succédé au tissu de première organisation; ni la média ni ce tissu ne possèdent de vascularisation propre (Hématoxyline-éosine. Gr. 64×).

Vers *le 12me jour*, les fissures sont fortement élargies et confluent en une large fente médiane où nous voyons de nombreux globules rouges intacts; cet aspect a été retrouvé dans les nombreuses coupes sériées que nous avons faites à travers le thrombus (fig. 4); il suggère un nouveau passage du sang circulant à ce niveau. Les fibroblastes qui, précédemment, avaient colonisé le thrombus, paraissent s'orienter maintenant vers la nouvelle lumière et se concentrent au pourtour de celle-ci en direction radiaire. Parmi ces cellules, les mitoses, remarquablement nombreuses, sont disséminées dans tout le nouveau tissu en dedans de la média, sans localisation particulière. Aucun endothélium ne tapisse ici la lumière et les fibroblastes se disposent en longues files flottant librement dans le courant sanguin comme le montrent les coupes longitudinales (fig. 5).

Quant à la fibrine, elle ne se décèle plus sous l'aspect de gros blocs, mais de petits débris éparpillés parmi les cellules. Aucun bourgeon conjonctivo-vasculaire ne prolifère à partir de l'adventice; la fibrine ne s'entoure pas de

macrophages et ne donne pas lieu à des images de phagocytose. L'adventice ne présente donc pas d'hypervascularisation en rapport avec des poussées de bourgeons.

Dans la média, on n'observe pas de vaisseaux. De plus, cette média — qui d'autre part ne montre plus aucun signe de lésions régressives — a repris l'aspect habituel d'une couronne régulière. La limitante élastique interne qui, pas plus qu'au stade précédent, n'est interrompue, dessine des plissements tout à fait réguliers.

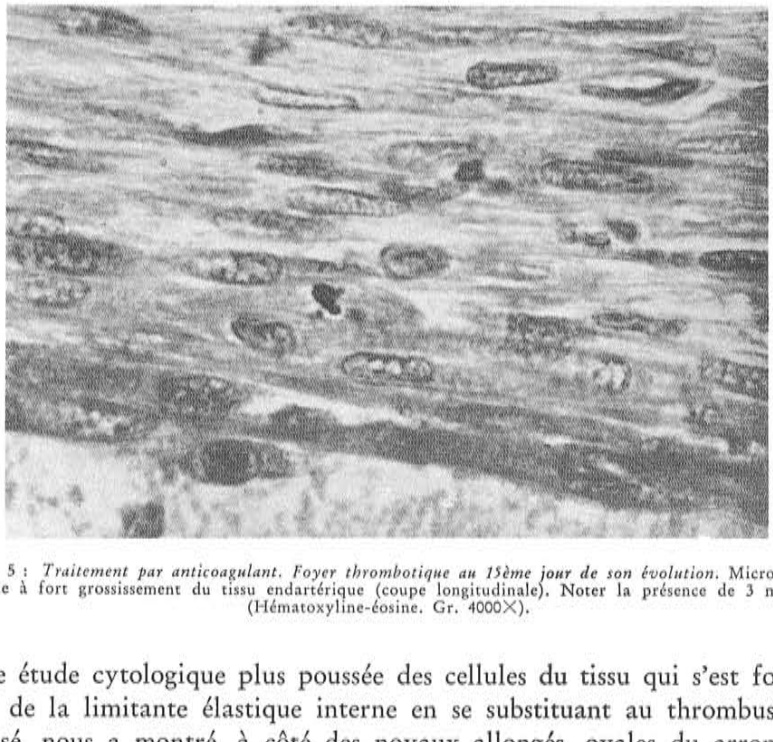

Fig. 5: *Traitement par anticoagulant. Foyer thrombotique au 15ème jour de son évolution.* Microphotographie à fort grossissement du tissu endartérique (coupe longitudinale). Noter la présence de 3 mitoses. (Hématoxyline-éosine. Gr. 4000×).

Une étude cytologique plus poussée des cellules du tissu qui s'est formé en dedans de la limitante élastique interne en se substituant au thrombus reperméabilisé, nous a montré, à côté des noyaux allongés, ovales du arrondis des fibroblastes banaux, la présence de noyaux très effilés, mesurant près de 15 μ de long, d'une basophilie très accusée et se colorant d'autre part très fort par l'hématoxyline ferrique. Sauf près de la limitante élastique interne, ils affectent une direction nettement radiaire. Des cellules ayant un noyau semblable sont visibles de part et d'autre de la limitante, intimement appliquées contre celle-ci. On peut d'ailleurs en repérer sur des artères normales, mais en nombre nettement moindre.

L'étude de ce „tissu endartérique" (voir discussion) ya révélé un réseau élastique très grêle, dont les fibres élastiques sont généralement ordonnées

s document was downloaded for personal use only. Unauthorized distribution is strictly prohibited.

concentriquement. Des plicatures reproduisent, d'une manière beaucoup plus irrégulière, les flexuosités de la limitante élastique. Ce réseau paraît d'autant mieux développé qu'il se situe près du courant sanguin; il est assez réduit là où nous rencontrons encore des débris de fibrine.

Dans ce même tissu, du 10ème au 15ème jour, le nombre des mitoses a augmenté et les cellules deviennent très nombreuses. Elles continuent à s'orienter nettement suivant l'axe du vaisseau (fig. 5); il s'agit de cellules fusiformes accolées les unes aux autres par de larges surfaces et ne laissant entre elles qu'un minimum de substance conjonctive.

Au cours de 4 à 5 semaines suivantes, la reperméabilisation va se poursuivre, la lumière s'agrandit progressivement (fig. 6 et fig. 7), et la *restitutio ad integrum* se produit peu à peu. Plusieurs aspects de cette évolution méritent de retenir l'attention, notamment les processus qui se déroulent dans le tissu situé en dedans de la limitante élastique interne.

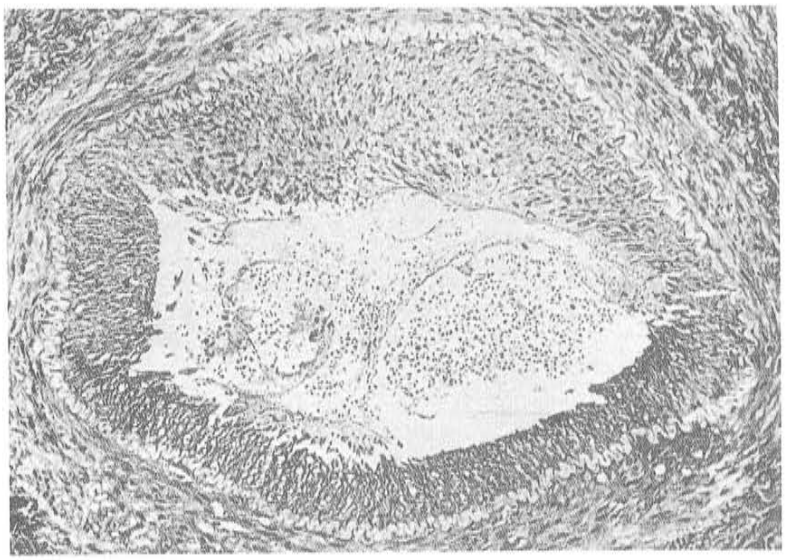

Fig. 6: *Traitement par anticoagulant. Foyer thrombotique au 28ème jour de son évolution.* Le "tissu endartérique" régresse. La lumière de l'artére s'agrandit. Noter l'orientation radiaire des cellules de ce tissu (Picro-Ponceau. Gr. 64×).

Parmi les cellules de ce tissu, des signes de dégénérescence ne tardent pas à se manifester. Des gouttelettes lipidiques apparaissent au sein de leur cytoplasme. Elles finissent par confluer et repoussent le noyau. Ce processus de dégénérescence est à la base de la régression puis de la disparition de ce tissu, et concomitamment de l'agrandissement de la lumière vasculaire. Dans les espaces intercellulaires, il est maintenant impossible de mettre en évidence des débris de fibrine.

Simultanément, des cellules endothéliales prolifèrent en membranes monostratifiées depuis les extrémités du thrombus, donc à partir des portions saines de l'artère, et retapissent la nouvelle lumière.

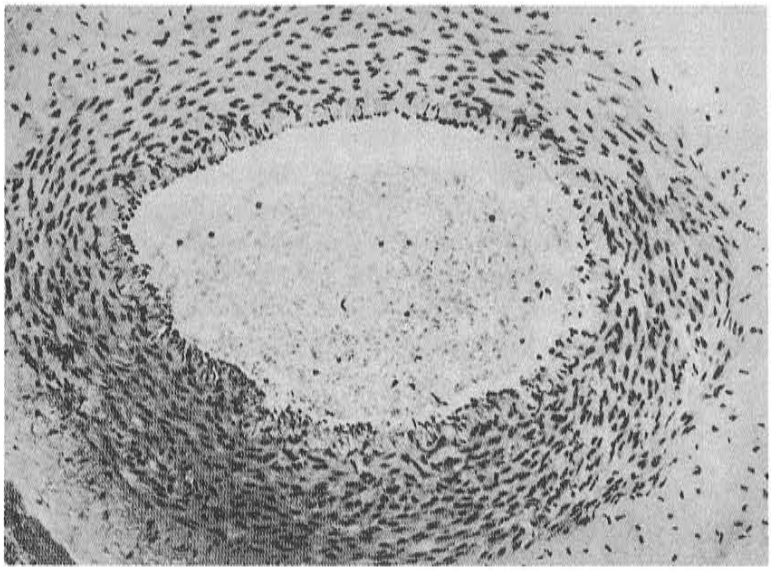

Fig. 7 : *Traitement par anticoagulant. Foyer thrombotique au 40ème jour de son évolution.* Le tissu endartérique a complètement régressée. Vers le bas de la figure, on voit un dernier groupe de cellules séparant l'endothélium reconstitué de la limitante élastique interne (Hématoxyline-éosine. Gr. 64×).

Pas plus qu'au stade précédent, aucun bourgeons conjonctivo-vasculaire n'envahit ce vaisseau (fig. 6). Celui-ci reste parfaitement homogène et ne présente aucune vascularisation. Ceci permet de le différencier, en coupe transversale, du tissu qui rétrécit la lumière artérielle chez les animaux qui n'ont pas été traités par l'anticoagulant.

Les fibres collagènes peuvent être mises en évidence, surtout après le 25me jour, à peu de distance de la limitante élastique interne. Elles sont peu nombreuses, peu serrées. Nulle part n'apparaît une continuité entre elles et les rares fibres analogues de la média.

Les fibres élastiques se développent abondamment (fig. 8), principalement dans les régions proches du sang circulant, et présentent un arrangement concentrique. Au fur et à mesure de la régression de ce tissu, „endartérique" ces caractères s'accentuent. D'autre part, par endroits, un dédoublement de la limitante élastique interne est bien visible.

En résumé, l'ensemble de nos observations montre que, sous l'influence de l'anticoagulant, l'une après l'autre, chaque tunique artérielle se reconstitue de

s document was downloaded for personal use only. Unauthorized distribution is strictly prohibited.

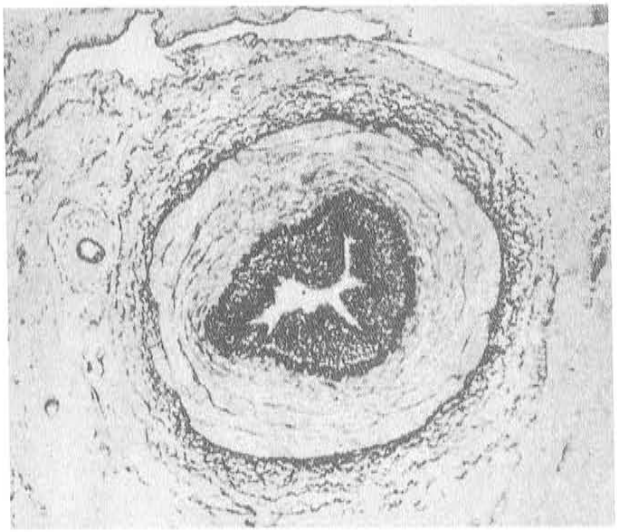

Fig. 8: *Traitement par anticoagulant. Foyer thrombotique au 21ème jour de son évolution.* Mise en évidence des fibres élastiques. Le réseau endartérique est devenu très important (Méthode à la fuchsine-résorcine. Gr. 64×).

façon à rependre sa morphologie normale. Aucune lésion régressive ni réactionnelle ne persiste. *L'adventice* n'est pas touchée par le processus thrombosant. La *média,* où les nécroses cellulaires sont abondantes au début de l'expérience, se reconstitue très rapidement. Plus tardivement, de nouvelles cellules musculaires lisses remplacent les éléments nécrosés. Le *„tissu endartérique"* apparaît comme un tissu de transition dont la régression débute dès sa formation. Il ne persiste que sous la forme très réduite de tissu sous-endothélial. *L'endothélium* tend à retapisser la paroi de l'artère dès la formation de la nouvelle lumière. Ce phénomène sera terminé alors que tout le tissu endartérique n'a pas encore disparu. Bref, tout évolue vers une *restitutio ad integrum* (fig. 7).

B. *Etude histochimique des artères thrombosées*

I. *Mise en évidence des polysaccharides*

Dans une artère normale, la réaction au PAS est légèrement positive au niveau de la média. Entre les cellules musculaires lisses fusiformes existe une substance intercellulaire peu abondante, mais contenant une certaine quantité de polysaccharides. Ces travées intercellulaires dessinant un réseau étiré suivant la direction générale des fibres musculaires lisses.

L'adventice est pauvre en polysaccharides; la limitante élastique interne et l'intima en sont dépourvues.

a) *Au cours des 4 premiers jours suivant une thrombose traitée ou non par anticoagulant.* En bref, la substance intercellulaire de la média s'est très peu enrichie en ces substances. Au niveau de l'adventice où se développe un tissu de granulation, la réaction est légèrement plus positive. Au niveau du thrombus, la réaction reste négative.

b) *Au cours des jours suivants.* — 1) Chez les animaux non soumis à un traitement par anticoagulant. — Les polysaccharides de la média diminuent peu à peu pour disparaître presque complètement aux environs du 20me jour. A ce moment, la positivité de la réaction est minime, comme celle du tissu conjonctif avoisinant.

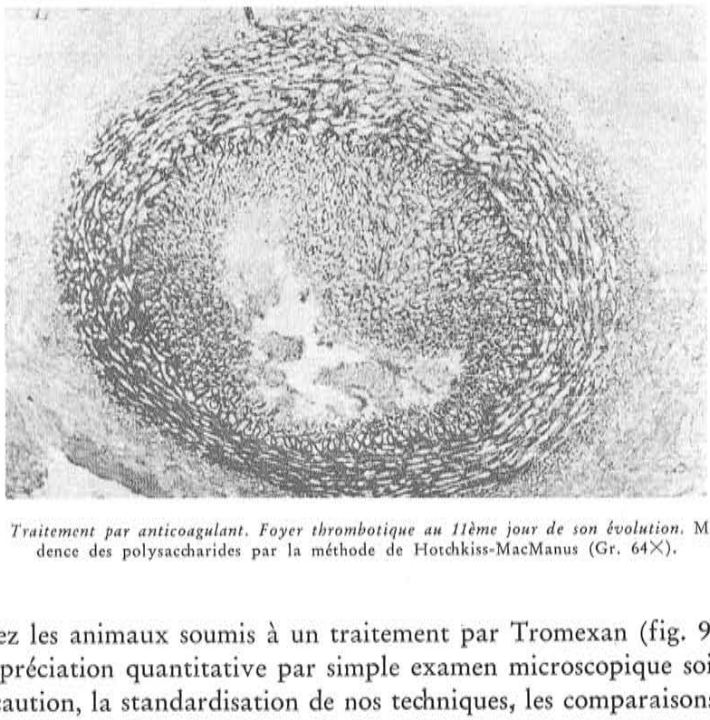

Fig. 9: *Traitement par anticoagulant. Foyer thrombotique au 11ème jour de son évolution.* Mise en évidence des polysaccharides par la méthode de Hotchkiss-MacManus (Gr. 64×).

2) Chez les animaux soumis à un traitement par Tromexan (fig. 9). — Bien qu'une appréciation quantitative par simple examen microscopique soit toujours sujette à caution, la standardisation de nos techniques, les comparaisons que nous avons faites avec la réaction du tissu conjonctif environnant, la constance de nos resultats, nous conduisent à admettre qu'il .y a augmentation des polysaccharides. La substance intercellulaire devient plus positive que normalement, alors que les cellules musculaires lisses restent tout à fait négatives. Cette réaction restera normalement plus intense pendant toute la suite de l'expérience. Ce fait nous a incité à rechercher s'il n'y a pas augmentation des polysaccharides dans une artère non thrombosée, chez un animal simplement soumis au traitement par

s document was downloaded for personal use only. Unauthorized distribution is strictly prohibited.

Tromexan, administré *per os*. Nous avons constaté ici aussi une augmentation des polysaccharides intercellulaires de la média. Le facteur responsable de cette augmentation est donc le traitement par Tromexan, indépendamment du processus thrombosant.

Quant au tissu situé en dehors de la limitante élastique, au niveau du segment d'artère thrombosé, il présente dès le 9me jour une réaction à l'acide periodique Schiff positive. Comme dans la média, les polysaccharides se localisent dans les espaces extracellulaires. L'intensité de la réaction est du même ordre de grandeur que dans la média et persistera tant qu'existe ce tissu. D'autre part, ayant mis en évidence, dans ces mêmes localisations, une métachromasie au bleu de toluidine de distribution identique, nous pensons que les polysaccharides détectés plus haut par la réaction au PAS sont métachromatiques.

Nous n'avons, d'autre part, détecté aucune relation entre ces polysaccharides et les structures différenciées du tissu conjonctif.

Enfin, aussi bien le test à l'hyaluronidase testiculaire que le test à l'amylase se sont révélés négatifs.

Outre la présence de l'acide hyaluronique et du glycogène, nous pensons aussi pouvoir exclure la présence de l'acide chondroïtine-sulfurique ou d'un de ses dérivés. En effet, ainsi que l'ont démontré Lillie, Emmart et Lasky (13) et plus récemment Lefebvre (12), les préparations d'hyaluronidase testiculaire sont impures et contiennent une chondromucinase qui négative la réaction métachromatique au bleu de toluidine des dérivés de l'acide chondroïtine-sulfurique.

Nos conclusions concordent avec celles de Romanini (1951) (23), qui a étudié la substance métachromatique des vaisseaux. Il démontre qu'il s'agit de mucopolysaccharides à test hyaluronidasique négatif.

II. *Autres recherches histochimiques*

Nous avons tenté de préciser la nature, peut-être la fonction du „tissu endartérique" par des recherches histochimiques complémentaires.

La *phosphatase alcaline* mise en évidence par la réaction de Gomori après incubation de 30, 60, 90 minutes et 2 heures, s'est révélée négative au niveau de ce tissu, de même d'ailleurs qu'au niveau de la média et de l'adventice.

Le *traitement à la ribonucléase* avant coloration au bleu de toluidine n'atténue nullement la basophilie des tissus.

Les *acides désoxyribonucléiques* mis en évidence par la réaction de Feulgen ne montrent rien de particulier en dehors du nombre impressionnant de mitoses au niveau du „tissu endartérique".

Discussion

Notre travail montre que la reperméabilisation vasculaire se produit dans un thrombus encore fibrineux. Ce stade de thrombus fibrineux n'est d'ailleurs qu'une phase de transition dans l'organisation spontanée du caillot. Il est important de noter que c'est le seul stade où la thérapeutique anticoagulante peut théoriquement se montrer active, puisque l'apparition ultérieure des bourgeons conjonctivo-vasculaires fait obstacle à toute possibilité de reperméabilisation rapide.

Morphologiquement, l'action de la substance anticoagulante, ici le Tromexan, se marque par une lyse importante du „squelette" fibrineux, par une fragilisation du thrombus qui en provoque la fissuration précoce, avec pénétration de nouveau sang. Cette dernière a comme conséquence immédiate une meilleure nutrition des tissus de l'artère thrombosée. En effet, le tissu qui s'est organisé au niveau du thrombus encore fibrineux ne présente aucune vascularisation. Ce tissu se nourrit donc par imbibition. Si aucune fissuration ne survient, il dégénère massivement, vraisemblablement par anoxie. Il est ensuite pénétré et fragmenté par des bourgeons conjonctivo-vasculaires partant de l'adventice. Il se comporte dès lors comme un corps étranger: il est phagocyté par des cellules histiocytaires. Les bourgeons conjonctivo-vasculaires fixent le thrombus à la paroi, lui constituent une armature solide et résistante; de la sorte, l'artère perd toute sa valeur fonctionnelle.

Au contraire, la fissuration du thrombus fibrineux sous l'action de l'anticoagulant utilisé réalise une possibilité de nutrition du tissu de première organisation, puisqu'elle permet un contact intime de ce dernier avec du sang circulant. Les conditions de vie des cellules sont ainsi améliorées. Quelle est la cause de cette fissuration primordiale? Il est logique de supposer qu'un agent fibrinolytique intervient et constitue le *primum movens* de la recanalisation du thrombus. Nous savons que l'anticoagulant employé n'a pas de pouvoir protéolytique. Selon Wright et Kubik (1953) (29), il s'agirait d'une activation de la fibrinolyse du plasma. Peut-être l'augmentation des polysaccharides au niveau de la media, qui dépend du traitement par Tromexan, interviendrait-elle dans la recanalisation. Il serait cependant téméraire de conclure à une relation de cause à effet entre ces polysaccharides et la perméabilisation. D'autre part, lors du passage du courant sanguin après la reperméabilisation, le tissu qui s'est organisé au niveau du thrombus fibrineux subit un remaniement.

Une fois la reperméabilisation effectuée, le retour à l'état antérieur témoigne de la plasticité, des possibilités de remaniement de la structure artérielle. L'étude de la dynamique circulatoire en général — régime, vitesse et débit du flot sanguin — a montré à Thoma (1920) que tout ralentissement circulatoire

s document was downloaded for personal use only. Unauthorized distribution is strictly prohibited.

est suivi du rétrécissement de la lumière et, inversement, que toute accélération du flux sanguin a pour conséquence une augmentation locale du calibre du vaisseau. Appliquons à nos propres expériences les conclusions de l'étude de Thoma (1920) sur ce sujet, ainsi que H. Betz (2) l'avait fait à propos de son étude sur les ulcères gastriques. Puisque la vitesse du flot sanguin au niveau de la portion artérielle sténosée par la réaction pariétale des tissus provenant du thrombus est accrue, nous devons nous attendre à un remaniement de la paroi artérielle tendant à augmenter la lumière du vaisseau à ce niveau, en d'autres termes, une régression du tissu „endartérique" c'estce que nous avons constaté.

On peut également se demander quels facteurs conditionnent l'apparition du „tissu élastique endartérique". La première organisation du thrombus est réalisée par des cellules migrant à partir des restes de la couche endothéliale. Ensuite, les cellules se concentrent autour de la lumière et leur orientation plaide en faveur de l'idée que la formation de ce tissu dépend directement de l'action de facteurs mécaniques liés aux conditions hydrauliques locales. Parmi les cellules de ce tissu, se trouvent, semble-t-il, de nombreux élastoblastes venant de la couche sous-endothéliale, comme l'indique le développement surprenant du réseau élastique. Nous pouvons dès lors justifier le terme de „tissu endartérique" que nous donnons dans le début de ce travail au tissu néo-formé situé en dedans de la limitante élastique interne.

Enfin, si le pouvoir protéolytique qu'induit le Tromexan paraît primordial, son pouvoir anticoagulant proprement dit ne doit pas être négligé. La circulation lacunaire n'est possible que si, par une entrave apportée à la coagulation, de nouvelles précipitations de fibrine ne se produisent pas.

En conclusion, le traitement par anticoagulant restaure l'artère dans un état proche de la normale, dans des délais assez brefs. Les délais sont nettement inférieurs à ceux qui sont nécessaires à l'installation d'une reperméabilisation par vaisseaux néoformés à l'intérieur du thrombus. Dans ce dernier cas, il s'agit d'ailleurs d'une reperméabilisation fort précaire.

Résumé

Nous avons réalisé des thromboses d'artères fémorales superficielles chez le Lapin selon la technique de Wright et Kubik. Un certain nombre de lapins ont été traités par un dérivé du dicoumarol. Nous avons fait une étude histologique approfondie des vaisseaux thrombosés, prélevés 3 à 40 jours après la thrombose. Sous l'influence de la thérapeutique, nous avons constaté une restauration fonctionnelle rapide de l'artère; un processus de fibrinolyse, au cours des premiers jours, est à l'origine de la reperméabilisation.

Summary

An artificial thrombosis of the superficial femoral arteries of the rabbit was realized according to the technique of Wright and Kubik. A certain number of animals were treated by a Dicumarol derivative. The thrombosed blood vessels were examined histologically 3, respectively 40 days after the initiation of thrombosis. Anticoagulant treatment produces a rapid functional restoration of the arteries. A fibrinolytic process acting during the first days, seems to be the cause of this recanalisation.

Zusammenfassung

Die oberflächlichen Femoralarterien beim Kaninchen wurden nach der Technik von Wright und Kubik thrombosiert. Ein Teil der Tiere wurde mit einem Dicumarolderivat behandelt. Die Autoren untersuchten die thrombosierten Gefäße, 3 bzw. 40 Tage nach Entstehung der Thrombose mit eingehender histologischer Technik. Unter dem Einfluß des Antikoagulans erfolgte eine rasche Rekanalisierung der Arterie. Ein proteolytischer Prozeß, der sich während der ersten Tage auswirkt, scheint die Ursache dieser Rekanalisation darzustellen.

Bibliographie

(1) Baeckeland, E.: Absence de modification des mastocytes hépatiques durant le choc peptonique. C. R. Soc. Biol. (Paris) **147**: 927 (1953).

(2) Betz, H.: Contribution à l'étude de l'ulcère gastrique. II. Etude anatomo-pathologique de l'ulcère chronique chez l'Homme. Rev. belge Path. **18**: 3 (1947).

(3) Bollmann, J. L. et Preston, S.: The effect of experimental administration of Dicoumarin. J. Amer. med. Ass. **120**: 1021 (1942).

(4) Butt, H. R., Allen, J. V. et Bollmann, J. L.: Preparation from spoiled sweet clever 3,3' methylene-bis-(4 hydroxycoumarine) which prolongs coagulation and prothrombin time of the blood. Proc. Mayo Clin. **16**: 388 (1941).

(5) Chèvremont, M. et Comhaire, S.: Détection cytochimique de la lactoflavine dans le foie de cobaye et étude de ses variations provoquées par le cyclopentyldinitrophénol. Arch. exp. Zellforsch. **22**: 658 (1939).

(6) Halse, Th.: Vorläufige Mitteilung über den Einfluß des Heparins auf die Fibrinolyse. Klin. Wschr. **24/25**: 728 (1947).

(7) Halse, Th.: Zur Wirkung des Heparins auf die Fibrinolyse. Mitt. I. Enzymologia (Amst.) **12**: 376 (1948).

(8) Halse, Th.: Zur Wirkung des Heparins auf die Fibrinolyse. Mitt. II. Enzymologia (Amst.) **13**: 176 (1949).

(9) Hempelmann, L. M.: Staining reactions of the mucoproteins. Anat. Rec. **78**: 197 (1940).

(10) Jaques, L. B. et Waters, E. T.: The isolation of crystalline heparine from the blood of dogs in anaphylactic shock. Amer. J. Physiol. **129**: 389 (1940).

s document was downloaded for personal use only. Unauthorized distribution is strictly prohibited.

(11) Jorpes, J. E., Holmgren, H. et Wilander, O.: Über das Vorkommen von Heparin in den Gefäßwänden und in den Augen. Z. mikr.-anat. Forsch. **42:** 279 (1937).
(12) Lefebvre, P.: Utilisation de la pyocyanine dans l'étude histochimique de certains mucopolysaccharides. Comparaison de son action avec celle de deux préparations commerciales d'hyaluronidase d'origine différente. Ann. Histoch. **2:** 11 (1957).
(13) Lillie, R. D., Emmart, E. W. et Lasquey, E. M.: Chondromucinase from bovine testis and the chondromucin of the umbilical cord. Arch. Path. **52:** 363 (1957).
(14) Marx, Schmid et Festel (1950): cités par Halse dans „Heparin und Heparinoide" S. Hirzel Verlag, Zurich, 1950.
(15) Molmin, N. et Ploman, K. G.: Thrombosis of central vein of retina treated with heparin. Lancet **235:** 664 (1938).
(16) Murray, D.: Heparin in thrombosis and blood vessel surgery. Surg. Gynec. Obstetr. **72:** 340 (1941).
(17) Murray, D.: The use of heparin in thrombosis. Surg. Gynec Obstet. **84:** 665 (1947).
(18) Murray, E. et Best, J.: Anticoagulants in venous thrombosis and the prevention of pulmonary embolism. Amer. J. Surg. **108:** 163 (1938).
(19) Pulver, R. et v. Kaulla, K.: Tierexperimentelle Untersuchungen mit dem neuen Antithrombotikum Tromexan. Schweiz. med. Wschr. **78:** 806 (1948).
(20) Rabinowitch, J. et Pines, B.: Arch. Surg. **14:** 669 (1943); in Halse, Th.: Heparin und Heparinoide. S. Hirzel Verlag, Zurich, 1950.
(21) Reiniš, Z.: Traitement des thromboses artérielles par un nouvel anticoagulant du groupe coumarine. Presse méd. **26:** 475 (1950).
(22) Reiniš, Z. et Kubik, M.: Klinische Erfahrungen mit einem neuen Präparat der Cumarinreihe. Schweiz. med. Wschr. **78:** 785 (1948).
(23) Romanini, G.: Contribution à l'étude histochimique des mucopolysaccharides: 1. Gelée de Wharton et substance métachromatique des vaisseaux. Acta anat. (Basel) **13:** 286 (1951).
(24) Roskam, J., Kilgus, M. et Bonhomme, L.: Guérison par l'héparine d'une hémiplégie tributaire d'une thrombose cérébrale. Scalpel (Brux.) **11:** 910 (1941).
(25) Solandt, D. et Best, C.: Heparin and coronary thrombosis in expérimental animals. Lancet **235:** 130 (1938).
(26) Thill, C. J., Stafford, W. T., Spomer, M. et Meyer, O. O.: Hemorrhagic agent 3,3'-Methylene bis (M-Mydroxycoumarin). The effect in prevention of expérimental thrombosis. Proc. Soc. exp. Biol. (N. Y.) **50:** 333 (1943).
(27) Thoma, R.: Über die Strömung des Blutes in der Gefäßbahn und die Spannung der Gefäßwand. Beiträge Path. Anat. **66:** 92 (1920).
(28) Unger, G. et Mist, S. M.: Observations on the release of serum fibrinolysis by specific
(28) Unger, G. et Mist, S. M.: Observations on the release of serum fibrinolysin by specific
(29) Wright, H. P. et Kubik, M.: Recanalization of thrombosed arteries and anticoagulant therapy. Brit. Med. J. 1021 (1953).
(30) Zilliacus: Specific treatment of thrombosis and pulmonary embolism with anticoagulants with particular references to the post-thrombotic sequelae. Acta med. scand. suppl. 171 (1946).