Published online: 2019-02-19

Fibromatosis Plantar Bilateral: Enfermedad de Ledderhose

Bilateral Plantar Fibromatosis: Ledderhose Disease

María José Zubeldia[1] Bárbara Zannini[1] Cecilia Alzugaray[1] Pablo Estrada[1] Maximiliano Matteoda[1] Claudio Milicchio[1] Camilo Perlasco[2]

[1] Departamento de Diagnóstico por imágenes, Sede Clínica Pueyrredon, Imágenes MDQ, Mar del Plata, Buenos Aires, Argentina
[2] Departamento de Traumatología, Clinica Pueyrredon, Mar del Plata, Buenos Aires, Argentina

Rev Argent Radiol 2019;83:56–58.

Address for correspondence María José Zubeldia Luzzi, MD, Departamento de Diagnóstico por imágenes, Sede Clínica Pueyrredon, Imágenes MDQ, Calle Jujuy 2176, Mar del Plata, Buenos Aires, Argentina (e-mail: mjzubeldia@hotmail.com).

Estimados editores,

Las fibromatosis constituyen un espectro de enfermedades caracterizadas por la formación de múltiples fibromas. Se dividen en superficiales y profundas. La enfermedad de Ledderhose (EL), forma parte de las fibromatosis superficiales y afecta a la fascia plantar. Otras de las fibromatosis superficiales incluyen la enfermedad de Dupuytren (fibromatosis palmar), fibromatosis de los nudillos y enfermedad de Peyronie (fibromatosis del pene).[1]

La EL constituye una enfermedad poco frecuente. Existe una forma familiar rara (menor al 13% de los casos), la cual se describe con herencia autosómica dominante.[1,2] Tiene predominio masculino y en caucásicos. El rango etario es amplio, pero afecta mayormente a adultos jóvenes, siendo rara la presentación bilateral (25% casos).[1,3]

Comunicamos el caso de un varón de 25 años que consultó en el servicio de traumatología por tumoraciones palpables en planta de ambos pies, las cuales en los últimos meses le produjeron dolor al caminar y a la palpación (►**Fig. 1**). Se le realizó una ecografía de plantas de ambos pies evidenciándose de forma bilateral, en estrecho contacto con el borde superficial de la fascia plantar imágenes hipoecoicas, fusiformes, de aspecto sólido, de bordes bien definidos, con escasa vascularización al Doppler color (►**Fig. 2**). También se realizó resonancia magnética (RM) observándose engrosamiento fusiforme del margen medial de la fascia plantar predominantemente isointenso en ponderación T1 y de baja señal en secuencia ponderada en T2, presentando áreas hiperintensas en secuencia con saturación grasa (►**Fig. 3**).

La enfermedad de Ledderhose consiste en la presencia de áreas de engrosamiento focal de la aponeurosis plantar producto de una hiperplasia benigna de fibroblastos y

Fig. 1 Fotografía de las plantas de los pies del paciente donde se constata visiblemente la presencia de nodulaciones en la región centro-medial de ambas plantas.

received
March 28, 2018
accepted
October 20, 2018

DOI https://doi.org/10.1055/s-0038-1676079.
ISSN 1852-9992.

Copyright © 2019, Sociedad Argentina de Radiología. Publicado por Thieme Revinter Publicações Ltda., Rio de Janeiro, Brazil. Todos los derechos reservados.

License terms

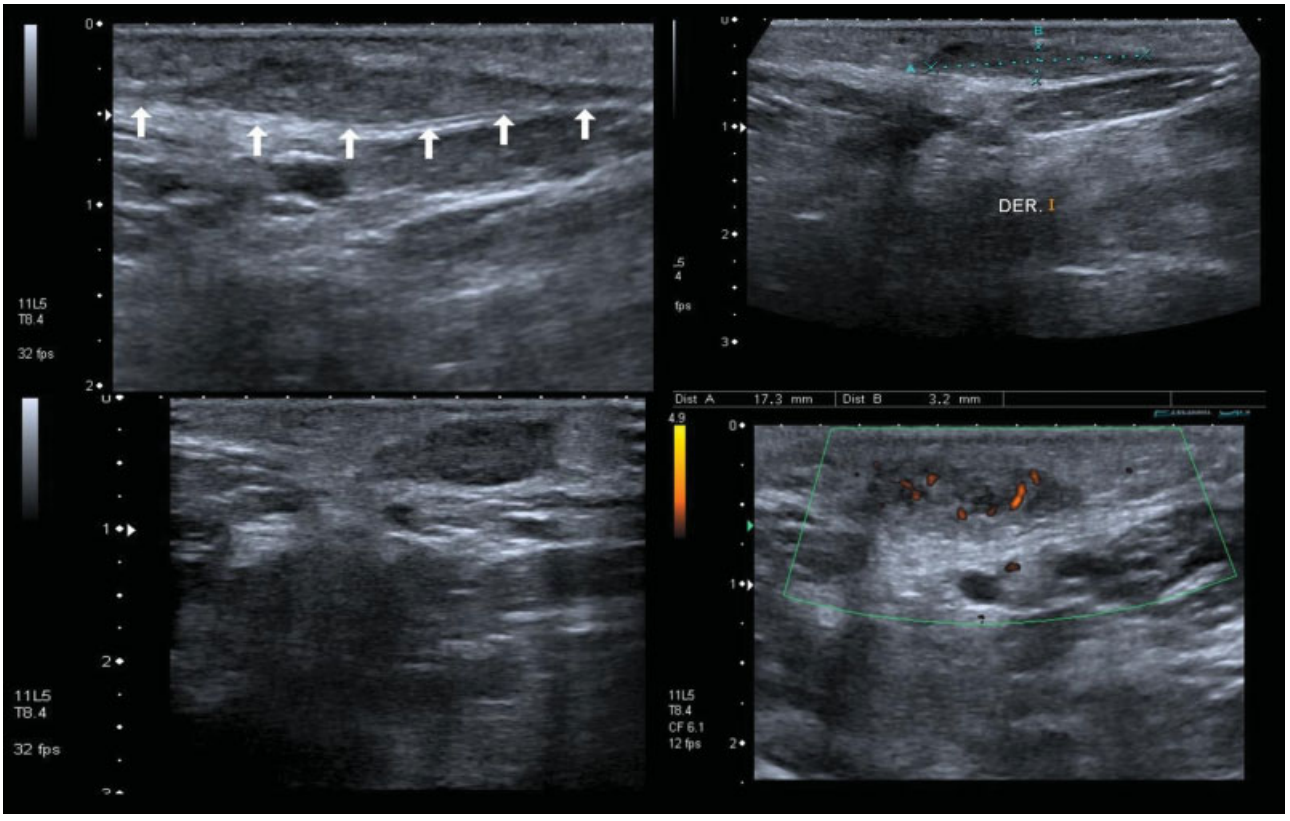

Fig. 2 Ecografía de región plantar del pie. A nivel de la zona dolorosa en el arco interno plantar, se observa una formación sólida, hipoecogénica, de morfología fusiforme, que mide 17 mm de extensión y 3mm de espesor, ubicada en la profundidad del tejido celular subcutáneo en íntima relación a la fascia plantar (flechas blancas). La misma muestra señal al Doppler color en su interior.

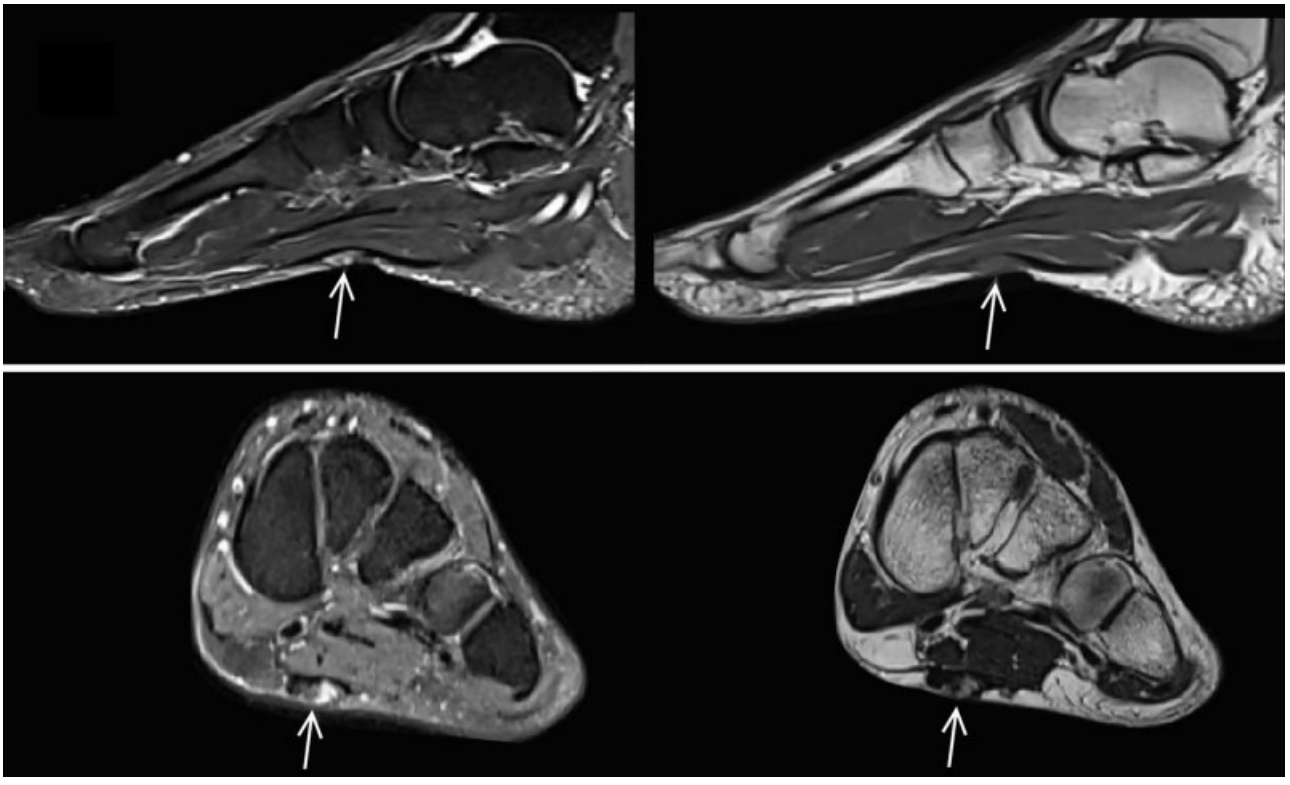

Fig. 3 Resonancia magnética. (**A**) Secuencias sagitales STIR y T1. (**B**) Secuencias axiales DP FS Y T2. Se visualiza a nivel del margen medial de la fascia plantar, en su tercio medio-anterior, área de engrosamiento fusiforme predominantemente isointensa en ponderaciones T1 y T2, con áreas hiperintensas en secuencias con saturación grasa y STIR. La imagen descripta mide aproximadamente 17 mm de extensión longitudinal, 3 mm de espesor y 16 mm de diámetro transversal (flechas).

colágeno. Fue descripta en 1897 por el cirujano George Ledderhose. La primera descripción ecográfica fue hecha por Reed en 1991.[3]

La causa es desconocida, y se ha propuesto una predisposición genética debida a una alteración del colágeno a nivel de las fascias. También se le relaciona con diabetes, dislipemia, epilepsia (sobre todo en el tratamiento con fenobarbital), enfermedad hepática crónica y traumas repetidos.[1,2]

Se describe asociación entre EL y otras fibromatosis superficiales. El 50% de pacientes con EL padecen enfermedad de Dupuytren, pero sólo un 3% de pacientes con fibrosis palmar presentan compromiso plantar. La relación entre EL y enfermedad de Peyronie es rara.[2]

Clínicamente se presenta como uno o múltiples nódulos ubicados principalmente en la región central y medial de la fascia plantar, raramente como masa infiltrante. Al inicio son asintomáticos, al aumentar de tamaño el paciente comienza a sentir molestias/dolor en la planta del pie con la bipedestación y la marcha. Visualmente se identifican imágenes nodulares en la planta del pie, sin signos inflamatorios, en raros casos produce retracción y contractura.

Se describen tres fases de la enfermedad: proliferativa, involutiva y residual. La formación de los nódulos típicos se produce en la etapa involutiva y la contractura durante la fase residual.[1]

El diagnóstico es clínico y la importancia de los métodos por imágenes (ecografía y RM) consiste en excluir enfermedad ósea, determinar la extensión de la enfermedad y permitir el diagnóstico diferencial con otras entidades, pudiendo modificar la conducta en el manejo. La RM es más precisa en esos propósitos, pero debido a la disponibilidad y diferencia de costos, la ecografía es el método mayormente utilizado.[3,4]

En la ecografía se describe como un engrosamiento nodular único, fusiforme de la fascia plantar en su región media-central, hipo-isoecogénico, bien definido, sin áreas quísticas o de calcificación, con buena transmisión sónica posterior e infrecuentemente con vascularización interna.[3,4] En la RM la imagen típica consiste en un nódulo generalmente bien definido (raramente como masa infiltrante), en contigüidad con la fascia plantar, de señal levemente heterogénea, hipointensa en ponderaciones T1 e hipo-isointensa en ponderaciones T2. Puede existir realce en hasta un 50% de los casos. Una mayor intensidad en ponderaciones T2 indica lesiones de mayor celularidad y menor contenido en colágeno.[3,5]

La evaluación ecográfica debe incluir a la fascia plantar en su inserción en el calcáneo, la cual frecuentemente se visualiza engrosada a ese nivel debido a la disfunción en la pisada producto del dolor/molestia.[4]

Dentro de los diagnósticos diferenciales deben considerarse la fascitis plantar, rotura fascial crónica, ganglioma, granuloma de cuerpo extraño, neurofibroma, leiomioma, rabdomiosarcoma, lipoma/sarcoma. El hecho de visualizar la continuidad entre la lesión y la fascia plantar permite diagnosticar la lesión como de origen fascial excluyendo tumores/lesiones extrafasciales.[4]

Según el grado de afectación y de los síntomas que genere cada presentación, existen diversas opciones de tratamiento. En estadios iniciales el tratamiento se dirige a aliviar los síntomas. Podemos utilizar analgésicos y antiinflamatorios, infiltraciones locales con corticoides, fisiokinesioterapia, modificaciones en el calzado y ortesis plantares. Encontramos en la radioterapia una alternativa de tratamiento, tanto en estadios iniciales como adyuvante postquirúrgico, aunque la elevada tasa de complicaciones limita en parte su utilización. Otras alternativas no quirúrgicas, aunque aún con pocos estudios a largo plazo, podrían corresponder a ondas de choque extracorpóreas y terapia antiestrogénica con Tamoxifeno, esa última disminuyendo la actividad fibroblástica. En casos en que la patología no se pueda controlar y los síntomas locales sean muy agresivos, encontramos en la cirugía tres tipos de alternativas: Escisión local, escisión ampliada y fasciotomia total. El tratamiento quirúrgico posee un alto índice de recidiva, en general con presentaciones invasoras y agresivas.[6–8]

Confidencialidad de los datos

Los autores declaran que han seguido los protocolos de su centro de trabajo sobre la publicación de datos de pacientes y que todos los pacientes incluidos en el estudio han recibido información suficiente y han dado su consentimiento informado por escrito para participar en dicho estudio.

Conflicto de intereses

Los autores del trabajo declaran no tener ningún conflicto de intereses.

Bibliografía

1 Estrada VM, Garibay AR, Álvarez EG, Arteaga AG. Fibromatosis plantar o enfermedad de Ledderhose. Rev Cent Dermatol Pascua 2012;21(01):16–20
2 Buller Viqueira E, Buller Viqueira E, Cabello Pulido J. Enfermedad de Ledderhose familiar. Rev Clín Med Fam 2013;6(03):175–177
3 Omor Y, Dhaene B, Grijseels S, Alard S. Ledderhose Disease: Clinical, Radiological (Ultrasound and MRI), and Anatomopathological Findings. Case Rep Orthop 2015;2015:741461
4 Griffith JF, Wong TY, Wong SM, Wong MWN, Metreweli C. Sonography of plantar fibromatosis. AJR Am J Roentgenol 2002; 179(05):1167–1172
5 Robbin MR, Murphey MD, Temple HT, Kransdorf MJ, Choi JJ. Imaging of musculoskeletal fibromatosis. Radiographics 2001; 21(03):585–600
6 Speronel E, Olvi L, Santini-Araujo E, Azulay G, Macklin-Vadell A. Fibromatosis plantar: presentación de caso y revisión bibliográfica. Tobillo y Pie 2016;8(01):86–90
7 Veith NT, Tschernig T, Histing T, Madry H, Madry H. Plantar fibromatosis–topical review. Foot Ankle Int 2013;34(12):1742–1746
8 Souza BG, de Souza Júnior GZ, Rodrigues RM, Dias DS, de Oliveira VM. Surgical Treatment of a Case of Ledderhose's Disease: A Safe Plantar Approach to Subtotal Fasciectomy. Case Rep Orthop 2015; 2015:509732