

Osteosíntesis percutánea con tornillos canulados en el tratamiento de fracturas de metacarpianos y falanges de dedos largos de la mano

Percutaneous Osteosynthesis with Headless Cannulated Screws in the Treatment of Metacarpal and Proximal and Middle Phalanxes Fractures of the Hand

Oscar Carrera Casal¹ María Jesús Rivera Vegas¹ Miguel Eugenio Estefanía Díez¹ Pilar García Cano¹
 Javier Antonio Maya Gonzalez¹ Endika Nevado Sanchez¹

¹ Servicio de Cirugía Plástica, Estética y Reparadora del Hospital Universitario de Burgo, España

Address for correspondence Oscar Carrera Casal, MD, Complejo Asistencial Universitario de Burgos, España
 (e-mail: oscarcarreracasal@gmail.com).

Rev Iberam Cir Mano 2018;00:117–125.

Resumen

Introducción Las fracturas de la mano tienen una alta incidencia y en un alto porcentaje se deben tratar de forma quirúrgica. Su resultado funcional depende en gran medida del tipo de técnica empleada. El uso de tornillos intramedulares retrógrados permite una movilización precoz y una mínima disección de las partes blandas. El objetivo de este trabajo es analizar los resultados clínicos y complicaciones con ese tipo de osteosíntesis.

Material y Método Se han analizado 96 fracturas de 81 pacientes. Las fracturas metacarpianas fueron 62, de las cuales un 60% corresponden al 5° dedo, el 29% al 4°, un 5% y 6% al 3° y 2°, respectivamente. Las fracturas de las falanges fueron 34, 27 de las cuales el 79,5% correspondieron a la falange proximal y el 20,5% a la falange media. Se valoró el rango de movilidad activo, el tiempo de incorporación laboral y las complicaciones intraoperatorias.

Resultados La movilidad activa obtenida fue de 260° media (230–270°). Los pacientes se reincorporaron a su actividad habitual con un tiempo medio de 5 semanas (entre 3 y 32 semanas). Existió un 6% de complicaciones intraoperatorias y un 13% de complicaciones postoperatorias en los metacarpianos; un 8% de complicaciones intraoperatorias y un 11% de complicaciones postoperatorias en las falanges.

Conclusión La utilización de tornillos canulados es una opción segura y eficaz, para el tratamiento de los diferentes tipos de fracturas. Obteniendo un buen rango de movilidad, una reincorporación precoz y con un número de complicaciones aceptable.

Palabras Clave

- ▶ fracturas metacarpianas
- ▶ fracturas falángicas
- ▶ tornillo canulado

Abstract

Introduction There is a high incidence of hand fractures, and a high percentage of them require surgical treatment. The functional result depends, to a large extent, on the technique used. The use of retrograde intramedullary screws allows for early mobilization and minimal dissection of soft tissues. The objective of the present study is to analyze the clinical results and complications with this type of osteosynthesis.

Methods A total of 96 fractures in 81 patients were analyzed. There were 62 metacarpal fractures, 60% of which involved the 5th finger, 29% involved the 4th, 5% involved the 3rd, and 6% involved the 2nd finger. There were 34 fractures of the phalanges, 27 of which (79.5%) involved the proximal phalanx, and 20.5% involved the middle phalanx. The range of active mobility, the time spent at work, and intraoperative complications were assessed.

Results The average active mobility obtained was 260° (230–270°). Patients resumed their normal activity within an average time of 5 weeks (between 3 and 32 weeks). There was a 6% rate of intraoperative complications and a 13% rate of postoperative complications in the metacarpals, and an 8% rate of intraoperative complications and 11% of postoperative complications in the phalanges.

Conclusion The use of cannulated screws is a safe and effective option for the treatment of different types of fractures, obtaining a good range of mobility, early reintegration, and with an acceptable number of complications.

Keywords

- ▶ metacarpal fractures
- ▶ phalangeal fractures
- ▶ cannulated screw

Introducción

Las fracturas de la mano tienen una alta incidencia, siendo las segundas más frecuentes después del radio distal.¹ Tienen gran impacto en la actividad habitual de los pacientes que generalmente son jóvenes en edad laboral. El tratamiento depende de factores asociados tanto a la fractura y al paciente, y debe estabilizarse el foco de fractura, restaurando la capacidad de prensión permitiendo un inicio precoz de la movilización.

El tratamiento mediante inmovilización se indica cuando la fractura es clínicamente estable tras la reducción.² La fijación con agujas de Kirschner presenta como ventajas ser relativamente fáciles de colocar y de extraer, además de ser baratas. Sin embargo, no consiguen una adecuada comprensión de la fractura necesitando una inmovilización prolongada con riesgo de rigidez articular.³ Las placas y tornillos proporcionan una adecuada fijación, que permite la movilización temprana, evitando la rigidez. La fijación interna exige la disección de los tejidos blandos, lo que necesariamente provoca la aparición de tejido cicatricial sobre la placa de osteosíntesis y el foco de fractura favoreciendo el efecto tenodesis.⁴

Con el fin de conseguir una adecuada fijación de la fractura, y siguiendo la experiencia de otros autores^{5–7} utilizamos tornillos canulados colocados intramedularmente por vía retrograda en el tratamiento de fracturas de los metacarpianos y las falanges proximales y medias. Esa técnica aporta una fijación rígida y compresión del foco, con una mínima afectación de las partes blandas.

El objetivo del trabajo es presentar nuestra experiencia y las dificultades que hemos tenido en nuestra curva de aprendizaje en esa técnica.

Material y Método

Se ha estudiado la evolución de los pacientes tratados mediante tornillos intramedulares con técnica retrograda en el Servicio de Cirugía Plástica, Estética y Reparadora en el Hospital Universitario de Burgos intervenidos por fracturas

de metacarpianos y falanges proximales y medias desde Diciembre de 2013 hasta Diciembre de 2017.

Se han incluido 96 fracturas de 81 pacientes (67 hombres y 14 mujeres).

Los criterios de indicación de esa técnica han sido fractura inestables, en múltiples dedos o pacientes que requieren movilización inmediata, realizando una valoración individualizada de cada caso.

La cirugía se realizó por diversos cirujanos, de forma reglada, utilizándose los tornillos a disposición en nuestro hospital: Acutrak-Acumed standard, micro y mini y tornillos de marca Tarma.

De los 81 pacientes en total, el 5% han sido intervenidos con anestesia general, un 33%, con anestesia axilar y un 62% con anestesia local sin isquemia (→ Fig. 1).

Se pautó profilaxis antibiótica prequirúrgica con cefazolina 2 gr en dosis única en fracturas cerradas y en las abiertas, pre y postoperatoriamente tratamiento con amoxicilina-clavulánico.

Metacarpianos

Se han tratado 62 fracturas en 53 pacientes de 36,2 años de edad media (47 hombres y 6 mujeres), con 8 pacientes con

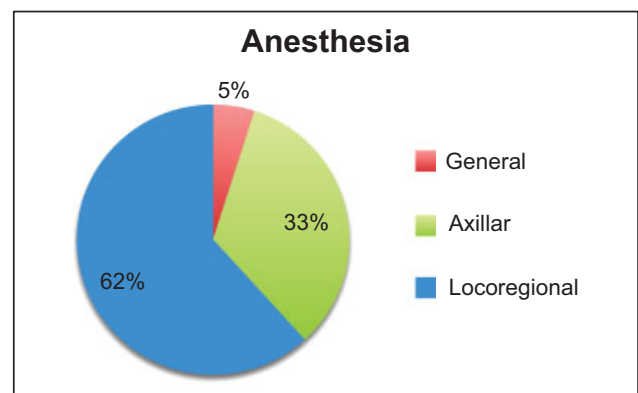


Fig. 1 Porcentaje de distribución de intervenciones según técnica anestésica realizada.

Tabla 1 Tamaño del tornillo en relación con el metacarpiano afectado

Metacarpianos	
Dedo	Total
4 mm	
2	4
3	3
4	4
5	31
3,5 mm	
4	13
5	6
2,5 mm	
4	1

más de un metacarpiano (7 pacientes, con 2 metacarpianos y 1 paciente con 3 de metacarpianos).

El 60% de las fracturas de metacarpianos corresponde al 5° dedo, 29% corresponde al 4°, un 5% y 6% al 3° y 2°, respectivamente.

La mayoría de las fracturas han sido transversas y oblicuas cortas (92%) salvo un 8% que son oblicuas largas.

El seguimiento ha sido de 6 meses a 4 años desde la cirugía, con un seguimiento medio en consulta de 12 meses.

Hemos utilizado tornillos de 4 mm de diámetro en el 71% de los casos, de 3,5 mm en el 27% y de 2,5 en el 2% (► **Tabla 1**). En 5 casos (8%), las fracturas fueron abiertas, con diferentes grados de afectación de partes blandas.

Falanges proximales y medias (► **Tabla 2**)

Se han intervenido a 28 pacientes de 34 fracturas de falanges digitales, (20 hombres y 8 mujeres), con una edad media de 46 años. 4 pacientes presentaron fracturas de 2 falanges y uno de 4 falanges de la misma mano.

De las 34 fracturas, 27 han sido fracturas de falange proximal (79,5%) y 7 de falange media (20,5%).

Una fractura era oblicua larga, otro caso era una fractura patológica por un encondroma y en 2 casos se realizó una osteotomía correctora de una fractura tratada ortopédicamente previamente.

El seguimiento ha sido de 8 meses a 4 años con un seguimiento medio en consulta de 18 meses.

Se han utilizado tornillos Acumed de 4 mm en el 8%, de 3,5 mm en el 40%, de 2,5 en el 35% y Tarma® AutoFIX™ de 3 mm en el 17% (► **Tabla 2**). 6 pacientes presentaban fracturas abiertas (17,6%) y 3 casos afectación intraarticular.

Técnica Quirúrgica

Bajo la técnica anestésica elegida y el control radioscópico, se realiza la reducción cerrada de la fractura y la flexión completa de la articulación (► **Fig. 2**).

Tabla 2 Tamaño del tornillo en relación con la falange afectada

Falanges	
Dedo/Falange	Total
4 mm	
3/F1	2
4/F1	1
3,5 mm	
2/F1	3
3/F1	1
4/F1	2
5/F1	7
2/F2	1
3/F2	1
3 mm	
2/F1	1
4/F1	1
5/F1	1
2/F2	1
4/F2	2
2,5 mm	
4/F1	1
5/F1	7
3/F2	1
4/F2	1

Metacarpianos

Por la geometría ósea, tras la flexión metacarpofalángica, la localización articular de la entrada del tornillo es en su tercio más dorsal, con una participación menor en el arco de movimiento de dicha articulación.⁸

Se incide la piel y tejido celular subcutáneo progresando hasta el tendón del extensor, ya que al realizarse la flexión articular, el capuchón o lámina transversa se mueve sobre la falange proximal.

Falanges proximales y medias

Por la geometría ósea y tras la flexión máxima posible de la IFP e IFD, en posición intercondilar se coloca la aguja de Kirschner guía tras la incisión mínima de los tejidos blandos.

Estudios anatómicos demuestran que la incisión longitudinal tendinosa en la IFP está alejada 0,5 cm de la inserción de la banda central, evitando desarrollo de boutonniere. En la IFD, la incisión tendinosa se separa de la inserción terminal del aparato extensor evitando la aparición de un dedo en martillo⁸

La colocación de la aguja Kirschner guía es el paso más importante. La colocación centrada en la medular es fundamental para evitar la rotura de las corticales y fijar las dos porciones de la fractura ósea. Posteriormente, se realiza el brocado del canal usando la aguja como guía.

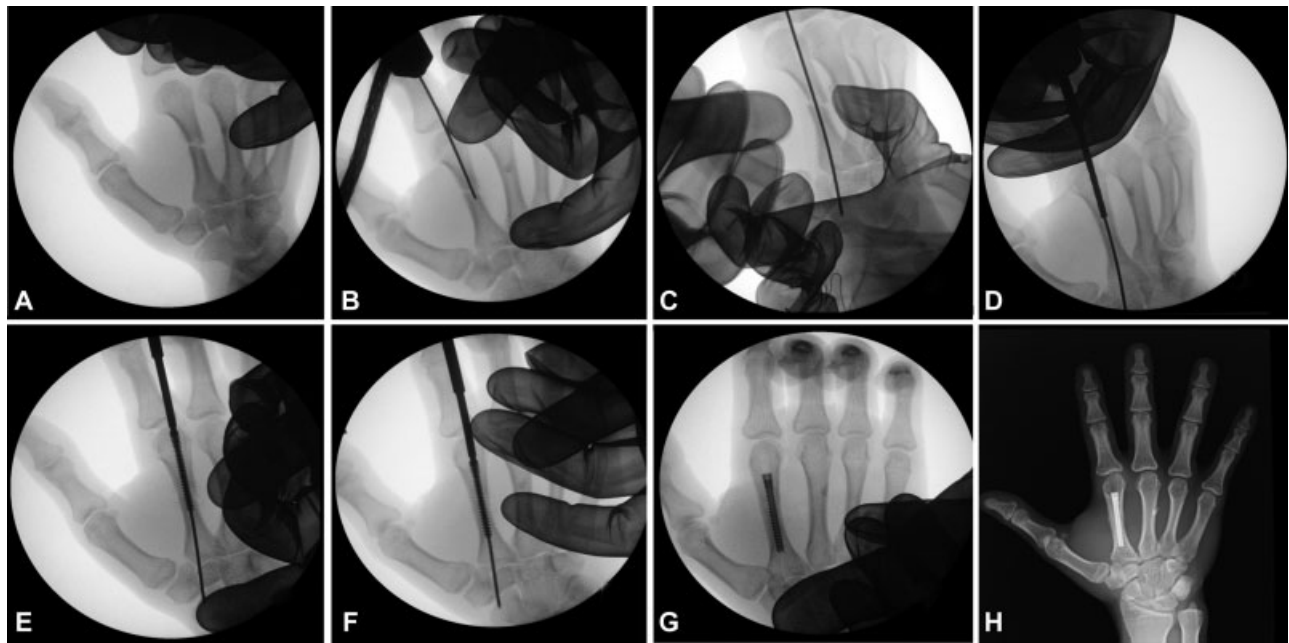


Fig. 2 Técnica de osteosíntesis percutánea con tornillos canulados. A: reducción cerrada. B y C: colocación intramedular de aguja K. D: brocado de canal. E y F: introducción de tornillo intramedular. G: control intraoperatorio. H: resultado a los 2 meses

Con la medida de la anchura de la medular⁹ se escoge el tornillo más adecuado, en anchura y en longitud, que permita la fijación de las porciones de la fractura, encastrándose entre las corticales sin producir su abombamiento ni fractura.

Es fundamental enterrar la cabeza de los tornillos en la metáfisis, evitando alteraciones articulares que provocarían dificultades como rigidez o dolor postoperatoriamente.

No es necesario cerrar la lesión longitudinal del aparato extensor por ser mínima y el cierre cutáneo se realiza con un punto.

Postoperatorio

La mayoría de intervenciones se realizaron de forma ambulante. Se inmovilizó una media de 7 días, salvo en casos en las que asocian lesiones de partes blandas, iniciando posteriormente la movilización activa.

Se ha valorado el rango de movilidad activo total del dedo afectado como ítem fundamental, mediante la medición goniométrica del rango de cada articulación digital.

El tiempo de incorporación a la actividad habitual, se ha tenido en cuenta desde que el paciente es intervenido, hasta que inicia su actividad laboral en trabajadores o aquellas previas a la lesión en no trabajadores.

También se han valorado las complicaciones intraoperatorias como rotura de la cortical, falta de fijación de la fractura, inadecuada colocación o roturas del implante y las postoperatorias entre las que se ha encontrado problemas cutáneos, tendinosos, óseos, articulares o infecciones.

Resultados

Metacarpianos

Los pacientes intervenidos lograron una movilidad activa de 260° media (230–270°). Los pacientes se reincorporaron a su

actividad habitual con un tiempo medio de 5 semanas (entre 3 y 32 semanas) (► Figs. 3, 4, 5).

Se inmovilizó el miembro una media de 5 días, siendo ese periodo más prolongado en fracturas abiertas, que también han requerido mayor tiempo de recuperación.

Complicaciones intraoperatorias

- Rotura de la diáfisis: En un caso se produjo un estallido de la diáfisis en la introducción del tornillo, visualizada la complicación se solucionó con la colocación de un tornillo más estrecho. Al ser una lesión en tallo verde, se consiguió una perfecta alineación y fijación de la fractura.
- Falta de la fijación de la fractura: En un caso se produjo la ausencia de fijación de la fractura ya que las espiras no encajaron entre las corticales, la extracción del tornillo necesitó la apertura de una “ventana” en la cortical.
- Inadecuada colocación del tornillo: Dos pacientes afectados de fractura de cuello de 5° metacarpiano precisaron la retirada del tornillo por una inadecuada reducción del foco.

Las complicaciones intraoperatorias afectaron a un 6% de los casos.

Complicaciones postoperatorias

- Cutáneas: En un paciente, en el que se colocaron tres tornillos en sendos metacarpianos, encontramos cicatrices hipertróficas en sus entradas. El paciente no tenía síntomas asociados.
- Tendinosas: No se ha observado ninguna rotura tendinosa de extensores ni déficit funcional. Un paciente presentó un dedo “en resorte” intervenido de fractura de 5° metacarpiano a los 2 meses del tratamiento de la fractura tratada con una infiltración de corticoide.

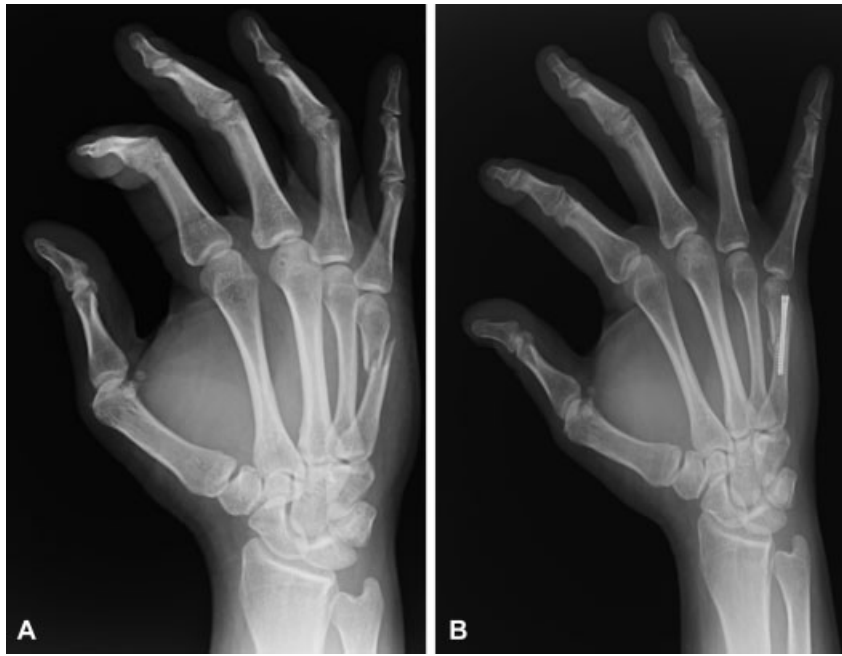


Fig. 3 A. Paciente de 33 años con fractura de 5° metacarpiano. B. Resultado a los 3 meses.

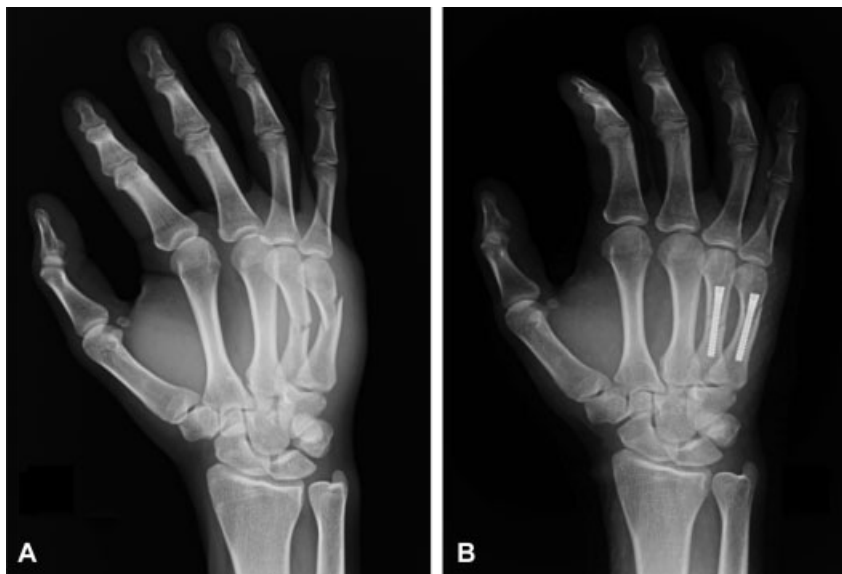

Fig. 4 A. Paciente de 22 años con fractura de 4° y 5° metacarpianos. B. Resultado al año.

- Óseas: No se han presentado pseudoartrosis ni retrasos de la consolidación. En el caso de las fracturas oblicuas largas, se ha producido un acortamiento por deslizamiento de las fracturas (máximo de 4 mm) sin repercusión funcional.
- Articulares: No se han registrado rigidez articular en ningún caso de los evaluados sin déficit de flexo extensión.
- Signos de artrosis articular: hasta el momento no hemos observado ni signos ni síntomas de artrosis articular.
- Infecciones: En el momento de recoger los datos de este estudio, no hemos encontrado infecciones asociadas al implante.
- Distrofia Simpático Refleja (DSR): En dos pacientes con grave afectación de partes blandas se ha presentado un SDR, que se resolvió con tratamiento médico y rehabilitador.

En total, un 13% de pacientes ha sufrido alguna complicación postoperatoria, aunque leves, sin repercusión funcional al final.

Falange proximal y media

Los casos de fracturas falángicas lograron un rango de movilización activa de 240° de media (165°-270°) incorporándose a su actividad habitual entre 5 y 60 semanas tras la intervención, con un tiempo medio de 9 semanas. Los rangos menores de movilidad se asocian a las fracturas abiertas (→ **Figs. 6, 7, 8**).

El 80% de los pacientes precisaron tratamiento rehabilitador para lograr una movilización completa. La inmovilización media de esos pacientes fue de 10 días (0-30 días), más prolongado en los pacientes con afectación de partes blandas.

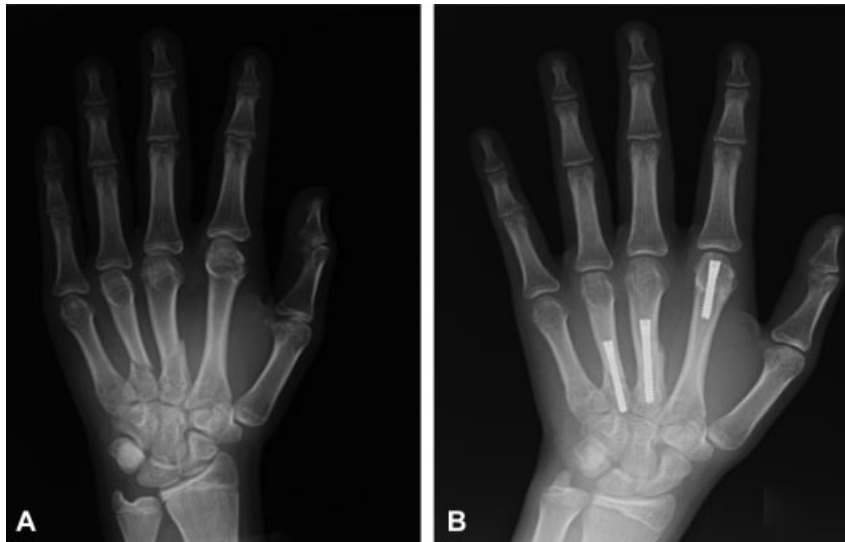

Fig. 5 Paciente de 15 años con fractura de 2°, 3° y 4° metacarpianos. Resultado a los 6 meses.

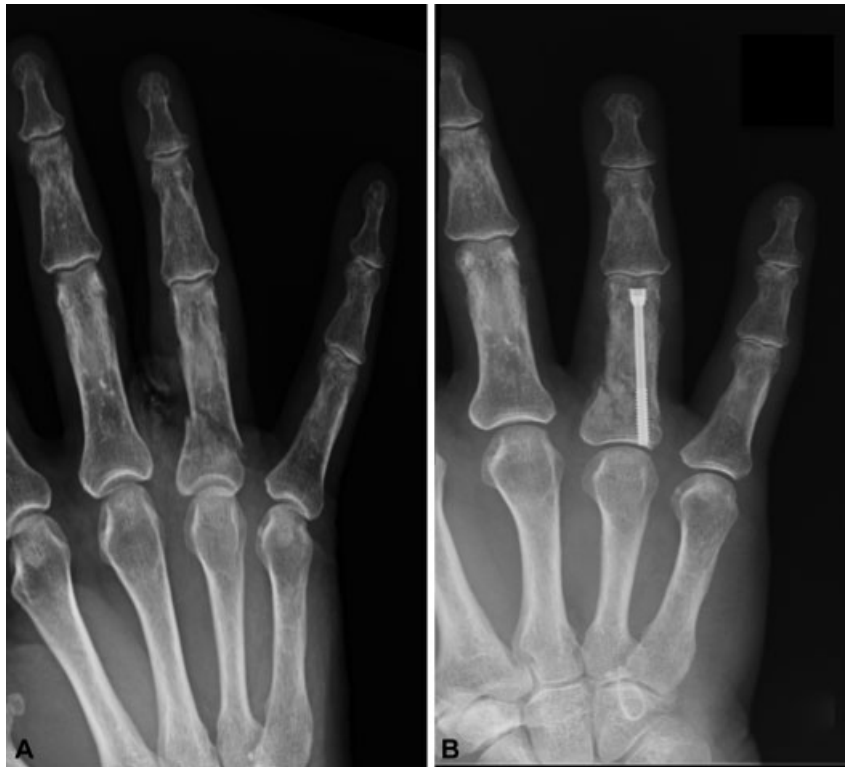

Fig. 6 Paciente de 83 años con fractura de F1 de 4° dedo. Resultado a los 3 meses.

Complicaciones intraoperatorias

- Rotura de diáfisis: En un caso se produjo rotura diafisaria, con abombamiento de la cortical, sin repercusión funcional.
- Falta de fijación de la fractura: No hemos tenido ningún caso en esa serie.
- Rotura de rosca del implante durante la colocación: Tras la introducción del tornillo, sin haber superado la línea de fractura se rompió la rosca impidiendo el avance de la

cirugía necesitando cambiar la técnica quirúrgica. Este paciente no está incluido en esta serie.

- Mala colocación del implante: En un caso se observó la protusión dorsal del tornillo a nivel de IFP, asociando un cuadro infeccioso tratado con antibioticoterapia. Tras la consolidación de la fractura se extrajo el tornillo, con una evolución posterior favorable.

Las complicaciones intraoperatorias corresponden al 8% de los casos.

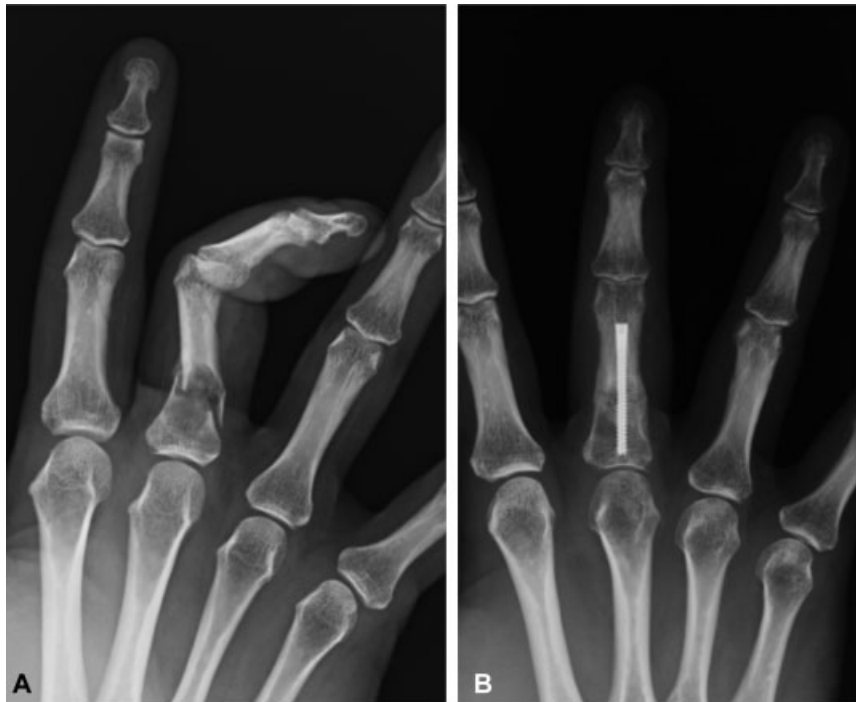

Fig. 7 A. Paciente de 36 años con fractura patológica sobre enchondroma de F1 de 4° dedo. B. Osteosíntesis tras legrado de la lesión e injerto óseo esponjoso a los 2 meses.

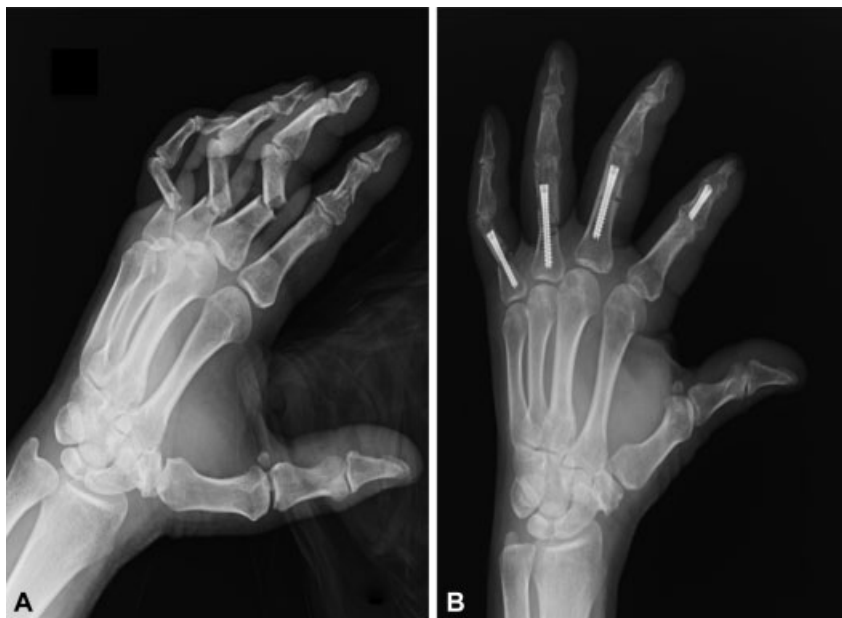

Fig. 8 A. Paciente de 68 años con fractura de F2 de 2° dedo y F1 de 3°, 4° y 5° dedos. Resultado a los 3 meses.

Complicaciones postoperatorias

- Cutáneas: No se observaron alteraciones en la cicatriz cutánea
- Tendinosas: En un caso de osteotomía correctora de falange proximal se requirió tenoartrolysis del aparato extensor con movilidad final de 220° y funcionalidad adecuada. No se han encontrado roturas tendinosas en esa serie. Un déficit de extensión IFP entre 5–10° con

flexión completa se ha dado en un 20% de los pacientes intervenidos por fractura en falange proximales. En la IFD, el déficit de extensión de hasta 15° llega al 27%.

- Óseas: No se ha encontrado retraso de la consolidación, pseudoartrosis, ni acortamiento. Si un caso de malrotación con adecuada compensación funcional en una fractura luxación de falange proximal.
- Articulares: Rigidez articular en una fractura abierta con rotura tendinosa asociada.

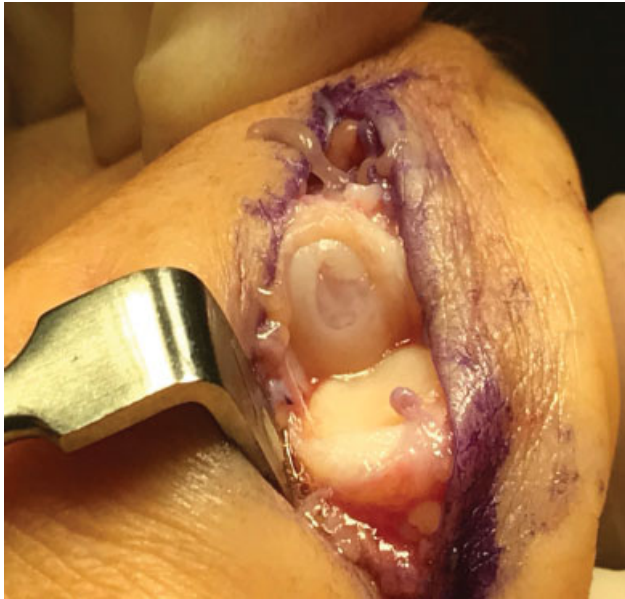

Fig. 9 Defecto condral de superficie articular de 2º metacarpiano en paciente intervenido previamente con osteosíntesis percutánea. Cedida por Dr. Del Cerro

- Signos de artrosis articular: No se han encontrado en nuestra serie, en el momento de ser valorados.
- Infección: Un paciente presentó un cuadro de infección tras la colocación del tornillo, tratado con antibioterapia. Tras observar signos de consolidación radiológicos, se decidió retirar el tornillo con un resultado final favorable.
- Distrofia simpático refleja: No han sucedido casos de distrofia simpático refleja en la serie estudiada.

En total, un 11% de los pacientes, han sufrido complicaciones postoperatorias, con una afectación moderada de la funcionalidad final. No están incluidos en este porcentaje la pérdida de extensión previamente reflejada sin repercusión funcional, consideradas leves.

Discusión

Presentamos nuestra experiencia en el tratamiento de fracturas de los metacarpianos y las falanges proximales y medias, mediante la colocación de tornillos intramedulares.

El tratamiento de las fracturas de la mano es un reto. Lograr una movilización precoz y limitar las complicaciones es nuestro objetivo. Existen diferentes técnicas en el tratamiento de las fracturas, con pros y contras.

Las agujas de Kirschner presentan complicaciones y aunque se han documentado un 18% de ellas, no tienen efectos permanentes en la mayoría de los casos.¹⁰ Entre las más importantes, consideramos la falta de la fijación adecuada que impide comenzar la rehabilitación temprana, entre otras.^{11,12}

Aunque el tratamiento con placa y tornillo proporciona una excelente estabilidad, puede tener complicaciones. La implantación de las placas de bajo perfil mejoró las prestaciones, pero siguen provocando una cicatrización que engloba los tejidos blandos debido a su delgadez sobre la superficie dorsal ósea, causando un déficit de la movilidad, entre otras complicaciones.¹³⁻¹⁵

La rigidez después de las fracturas de la mano es común y difícil de tratar. La prevención mediante la movilización temprana, control del edema y del dolor, es el mejor tratamiento.

Según Gaston y Chadderdon,¹⁶ la cirugía ideal para las fracturas inestables de la falange proximal en atletas debe ser mínimamente invasiva en asociación con implantes con mayor resistencia, permitiendo la movilidad y retorno temprano al deporte. Ese concepto es aplicable al tratamiento de cualquier tipo de fractura de la mano, condiciones que cumple la técnica valorada en este estudio.

Con los tornillos intramedulares la lesión de cutánea se limita al punto de inserción, evitando el daño asociado a una técnica abierta y disección amplia. En nuestra serie, únicamente tenemos un caso de cicatrices hipertróficas en un paciente joven, posiblemente por roce del brocado. Además, esas técnicas de síntesis cerrada, evitan lesiones cicatriciales tendinosas y limitan en gran medida la inflamación secundaria de esa estructura asociada al material de síntesis, que puede provocar rotura tendinosa.¹⁷ En la técnica de los tornillos intramedulares ya sean colocados por técnica retrograda o anterógrada, se produce una fijación estable con una mínima lesión de partes blandas, explicado por el hecho de que no hay contacto entre tendón y tornillo. El método de colocación utilizados por nosotros, retrógrado, nos obliga a una tenotomía del aparato extensor, y la colocación anatómica no afecta al normal funcionamiento ni favorece la rotura tendinosa.⁹ Eso es apoyado en la inexistencia de daños tendinosos en nuestra serie en pacientes con fracturas cerradas.

No hemos encontrado hasta la fecha, afectaciones clínicas puramente articulares secundarias a la lesión cartilaginosa. Ella se limita a la porción dorsal articular, que no es el lugar de apoyo cuando se realiza prensión con la mano (→Fig. 9).

Las complicaciones intraquirúrgicas que hemos presentado en el capítulo de resultados, no son achacables a la técnica, sino a una ejecución inadecuada de la misma, fruto de la curva de aprendizaje en los primeros casos tratados.

Nuestros resultados clínicos y funcionales son similares a las series publicadas en los últimos años, con unos resultados satisfactorios con ese tipo de tratamiento.^{5-7,18,19} El tratamiento quirúrgico de los metacarpianos ha sido muy eficaz, con resultados cercanos al 100% de movilidad.

Los resultados funcionales y la evolución de los pacientes con fracturas falángicas, son satisfactorios, aunque algo inferiores respecto a los metacarpianos. Eso es esperable al comparar ese tipo de fracturas, la edad y la afectación de tejidos blandos de los pacientes, que son factores de peor pronóstico. En nuestra serie, la media de edad es mayor (36,2 vs 46 años) así como el porcentaje de fracturas abiertas (8% vs 17,6%), en las fracturas falángicas respecto a los metacarpianos.²⁰

Al no precisar abordaje abierto, hemos prescindido del uso de isquemia, lo cual nos permite intervenir a los pacientes que presentan fracturas cerradas con anestesia local, reduciendo los tiempos de espera y de ingreso. A su vez comprobamos durante la intervención, la adecuada reducción con la movilización activa por parte del paciente. Para evitar la salida espontánea de la aguja tras el brocado, pasamos una cortical proximal a la fractura.

Inmovilizamos las fracturas cerradas los primeros días, con intención antiálgica permitiendo posteriormente la

movilización, aunque con la experiencia acumulada la tendencia es a reducirla al mínimo. Indicamos a los pacientes los ejercicios que deben realizar de forma autónoma, con lo que la mayoría consiguen iniciar sus actividades habituales entre uno y dos meses postoperatorios. Los casos más complejos, son remitidos al servicio de Rehabilitación.

Las indicaciones para la técnica son fracturas cerradas con trazo trasverso u oblicuo corto, donde podemos obtener una adecuada reducción cerrada con maniobras externas. Una limitación para el uso de la técnica son las fracturas oblicuas largas, donde conseguir una adecuada reducción durante el atornillado es difícil por la compresión, acarreado de forma prácticamente constante algún tipo de acortamiento. Meunier y colaboradores²¹ encontraron que 2 mm de acortamiento produce una pérdida de potencia mínima del 8% y 10 mm provocan una pérdida de potencia del 45% del interóseo dorsal. En nuestra serie presentamos acortamientos sin repercusión funcional. A pesar de ello, no podemos recomendarlo como técnica de elección en esas fracturas.

Hay que prestar atención a la posible malrotación que se provoca durante el roscado, limitando la rotación digital durante la introducción, y en caso de producirse, retirando levemente el tornillo para corregirlo. Un 10° de rotación metacarpiana provoca 2 cm de superposición en la yema del dedo. Por lo tanto, es fundamental verificar la alineación.²²

En cuanto a fracturas abiertas, y a pesar de que no hemos tenido problemas de infección asociado al implante, no podemos recomendarlo como técnica de elección, debido al riesgo de infección que puede ir asociado al mismo, lo que podría derivar en una osteomielitis y generar en una situación complicada para el paciente.

Desde nuestro punto de vista, uno de los mayores problemas que podemos encontrar asociado al implante es la retirada del mismo, ya sea por infección o rotura del mismo, especialmente si ya se ha osteointegrado, pudiendo ser una maniobra de gran dificultad.

Como ha sido comentado en la introducción, esta serie de pacientes ha sido tratada por varios cirujanos con diversa experiencia clínica. Eso se podría ver como una debilidad de nuestra serie, ya que la diferente experiencia y habilidad de los cirujanos podría dar lugar a resultados dispares. Sin embargo, desde nuestro punto de vista, eso demuestra la fortaleza de la técnica, por su reproducibilidad de ejecución y de los resultados esperados, independientemente de la experiencia del cirujano, si se realiza de forma sistemática y precisa.

Conclusión

Nuestra experiencia, sumada a la ya publicada, nos hace recomendar el uso de tornillos canulados como una opción versátil y eficaz, que permite tratar diferentes tipos de fracturas, de forma satisfactoria para los pacientes.

Bibliografía

1 Karl JW, Olson PR, Rosenwasser MP. The epidemiology of upper extremity fractures in the United States, 2009. *J Orthop Trauma* 2015;29(08):e242–e244

- 2 Hsu LP, Schwartz EG, Kalainov DM, Chen F, Makowicz RL. Complications of K-wire fixation in procedures involving the hand and wrist. *J Hand Surg Am* 2011;36(04):610–616
- 3 Held M, Jordaán P, Laubscher M, Singer M, Solomons M. Conservative treatment of fractures of the proximal phalanx: an option even for unstable fracture patterns. *Hand Surg* 2013;18(02):229–234
- 4 Page SM, Stern PJ. Complications and range of motion following plate fixation of metacarpal and phalangeal fractures. *J Hand Surg Am* 1998;23(05):827–832
- 5 del Piñal F, Moraleda E, Rúas JS, de Piero GH, Cerezal L. Minimally invasive fixation of fractures of the phalanges and metacarpals with intramedullary cannulated headless compression screws. *J Hand Surg Am* 2015;40(04):692–700
- 6 Ruchelsman DE, Puri S, Feinberg-Zadek N, Leibman MI, Belsky MR. Clinical outcomes of limited-open retrograde intramedullary headless screw fixation of metacarpal fractures. *J Hand Surg Am* 2014;39(12):2390–2395
- 7 Aita MA, Mos PA, de Paula Cardoso Marques Leite G, Alves RS, Crédito MV, da Costa EF. Minimally invasive surgical treatment for unstable fractures of the proximal phalanx: intramedullary screw. *Rev Bras Ortop* 2015;51(01):16–23
- 8 Rivera Vegas MJ, Estefanía Díez M.E., Martínez Nuñez P. Astorga Veganzones R. Use of Intramedullary Cannulated Headless Screws in the Treatment of Hand Fractures - An Anatomical Study on Long Fingers. *Rev Iberam Cir Mano* 2017;45:94–103
- 9 Rivera Vegas MJ, Martínez Nuñez P, Astorga Veganzones R. Approach to the Adequate Choice of the Intramedullary Screw for the Treatment of Hand Bone Fractures - Radiological Study in Metacarpals and Proximal and Medial Phalanges. *Rev Iberam Cir Mano* 2018;46:26–33
- 10 Botte MJ, Davis JL, Rose BA, et al. Complications of smooth pin fixation of fractures and dislocations in the hand and wrist. *Clin Orthop Relat Res* 1992;(276):194–201
- 11 Faruqui S, Stern PJ, Kiefhaber TR. Percutaneous pinning of fractures in the proximal third of the proximal phalanx: complications and outcomes. *J Hand Surg Am* 2012;37(07):1342–1348
- 12 Hornbach EE, Cohen MS. Closed reduction and percutaneous pinning of fractures of the proximal phalanx. *J Hand Surg [Br]* 2001;26(01):45–49
- 13 Gajendran VK, Gajendran VK, Malone KJ. Management of complications with hand fractures. *Hand Clin* 2015;31(02):165–177
- 14 Fujitani R, Omokawa S, Shigematsu K, Tanaka Y. Comparison of the intramedullary nail and low-profile plate for unstable metacarpal neck fractures. *J Orthop Sci* 2012;17(04):450–456
- 15 Sammer DM, Husain T, Ramirez R. Selection of appropriate treatment options for hand fractures. *Hand Clin* 2013;29(04):501–505
- 16 Gaston RG, Chadderdon C. Phalangeal fractures: displaced/nondisplaced. *Hand Clin* 2012;28(03):395–401, x
- 17 Yamazaki H, Miyaoka S, Kato H. Attrition of the Extensor Tendon of the Index Finger Following an Avulsion Fracture of the Third Metacarpal. *J Hand Surg Asian Pac Vol* 2018;23(01):144–148
- 18 Doarn MC, Nydick JA, Williams BD, Garcia MJ. Retrograde headless intramedullary screw fixation for displaced fifth metacarpal neck and shaft fractures: short term results. *Hand (N Y)* 2015;10(02):314–318
- 19 Boulton CL, Salzler M, Mudgal CS. Intramedullary cannulated headless screw fixation of a comminuted subcapital metacarpal fracture: case report. *J Hand Surg Am* 2010;35(08):1260–1263
- 20 Shimizu T, Omokawa S, Akahane M, et al. Predictors of the postoperative range of finger motion for comminuted periarticular metacarpal and phalangeal fractures treated with a titanium plate. *Injury* 2012;43(06):940–945
- 21 Meunier MJ, Hentzen E, Ryan M, Shin AY, Lieber RL. Predicted effects of metacarpal shortening on interosseous muscle function. *J Hand Surg Am* 2004;29(04):689–693
- 22 Seitz WH Jr, Froimson AI. Management of malunited fractures of the metacarpal and phalangeal shafts. *Hand Clin* 1988;4(03):529–536