Published online: 2018-12-10

Tomografía computada y resonancia magnética de variantes normales/congénitas de apariencia quística y presentación frecuente en el encéfalo

CT and MRI of Normal/Congenital Variables with Cystic Appearance and Frequent Presence in the Brain

Pablo Sartori[1] Nicolás Sgarbi[2]

[1] Sanatorio Julio Méndez, Diagnóstico Mediter, Ciudad Autónoma de Buenos Aires, Argentina
[2] Departamento Clínico de Radiología, Hospital de Clínicas, Montevideo, Uruguay

Address for correspondence Pablo Sartori, Sanatorio Julio Méndez, Diagnóstico Mediter, Ciudad Autónoma de Buenos Aires, Argentina (e-mail: pablomsar@yahoo.com.ar).

Rev Argent Radiol 2019;83:12–22.

Resumen

La presentación de una imagen de apariencia quística durante el estudio del encéfalo constituye un hallazgo incidental cada vez más frecuente, pudiendo encontrarse en el espacio extra o intraaxial. Las mismas pueden ser de naturaleza congénita o adquirida, benigna o maligna, ocupantes de espacio con desplazamiento de la línea media o simplemente presentarse sin efecto compresivo alguno. De localización supra o infratentorial, esas imágenes constituyen un desafío diagnóstico, siendo imprescindible su reconocimiento para no solicitar estudios o tratamientos innecesarios. Valoraremos las imágenes de apariencia quística más frecuentes empleando tomografía computada o imágenes de resonancia magnética.

Palabras Clave
- quistes
- encéfalo
- TC
- RM

Abstract

Presence of a cystic formation in brain examination is frequently an incidental finding. They can be intra or extra-axial in location, congenital or acquired, benign or malignant with or without mass effect. Intracranial cysts can be a diagnostic challenge and we should know them to avoid unnecessary exams or treatment. We will analyze the most common cystic formations seen in computed tomography and magnetic resonance.

Keywords
- cysts
- brain
- CT
- MRI

Introducción

Una imagen quística puede definirse como una estructura redondeada rellena de líquido o de contenido semisólido fluido, revestida por un epitelio.[1,2] El contenido puede ser homogéneo o heterogéneo, derivados endo, ecto o mesodérmicos. La localización puede ser intracerebral (o intraaxial) o extraaxial (dentro del cráneo, pero fuera del encéfalo). De presentación congénita o adquirida, pueden subclasificarse en benignos o malignos según su naturaleza.[1,2] Su forma de presentación varía siendo sintomáticos por efecto de masa, comprimiendo estructuras vecinas pudiendo ocasionar déficits neurológicos focales o hipertensión endocraneana, o asintomáticos, reportándose como un hallazgo.[3] Podemos clasificar a los quistes según su etiología (►**Tabla 1**).[4–6]

Los quistes simples se presentan en los métodos por imágenes siguiendo la densidad por tomografía computada (TC), o señal por resonancia magnética (RM) del líquido cefalorraquídeo (LCR), sin realzar con el contraste

received
April 17, 2018
accepted
October 22, 2018
published online
December 10, 2018

DOI https://doi.org/10.1055/s-0038-1676311.
ISSN 1852-9992.

Copyright © 2019, Sociedad Argentina de Radiología. Publicado por Thieme Revinter Publicações Ltda., Rio de Janeiro, Brazil. Todos los derechos reservados.

License terms

Tabla 1 Clasificación de imágenes quísticas en el encéfalo

Clasificación	Ejemplos
Variantes normales	Cavum septum pellucidum
	Cavum vergae
	Cavum del velo interpósito
	Quiste neuroglial
	Quistes pineales
	Dilatación de espacios perivasculares de Virchow-Robin
	Quiste de plexos coroideos (xantogranuloma)
	Megacisterna magna
	Remanentes del surco hipocampal
	Quiste ependimario
	Granulaciones aracnoideas
Congénitas	Quiste aracnoideo (leptomeníngeo)
	Quiste coloide
	Quiste epidermoide
	Quiste dermoide
	Quiste neuroentérico
	Quiste Fisura coroidea
	Quiste de la bolsa de Rathke
	Síndrome de Dandy-Walker
	Quiste de Blake
	Esquisencefalia
	Encefalocele
	Romboencefalosinapsis
Varias (post-traumático, postquirúrgico, vascular, etc.)	Quiste porencefálico
	Leucomalacia periventricular
	Desmielinizante pseudotumoral
	Infartos lacunares
	Higromas
Infecciosas	Abscesos bacterianos
	Tuberculomas
	Cisticercosis
	Criptococosis
	Hidatidosis
	Otros parásitos (amebiasis, esquistosomiasis, paragonimiasis, asparganosis)
Oncológicos	**Tumores intra-axiales:**
	Astrocitoma pilocítico
	Glioblastoma Multiforme
	Hemangioblastoma
	Neurocitoma central
	Craneofaringeoma
	Ependimoma
	Ganglioglioma
	Xantoastrocitoma pleomórfico
	Tumor Neuroepitelial Disembrioplásico (DNET)
	Metástasis

(*Continued*)

Tabla 1 (*Continued*)

Clasificación	Ejemplos
	Tumores extra-axiales (con degeneración quística):
	Neurinomas
	Meningiomas
	Adenomas hipofisarios

endovenoso (yodo/gadolinio) ni restringir en la secuencia difusión (RM) (►**Tabla 2**). La TC valora mejor la presencia de calcio en el quiste mientras que la RM posee una mayor resolución tisular en relación al contenido del quiste, así como de los tejidos que lo rodean. Se describirán las características más relevantes de las imágenes quísticas más frecuentes.

I) Variantes normales

1) Cavum septum pellucidum (CSP), cavum vergae (CV) y cavum del velo interpósito (CVI)
   Constituyen variantes anatómicas que se presentan en la línea media derivando de alteraciones del desarrollo del septum pellucidum (SP).[7] En TC y RM se los aprecia con densidad o señal similar al LCR (►**Figs. 1–3**).[7]
2) Quiste neuroglial
   También denominados quistes glioependimales, son uniloculares con cierta dominancia frontolobar (►**Fig. 4**).[4,8] Se originan de componentes embriológicos del tubo neural que quedan secuestrados durante el desarrollo de la sustancia blanca.[4] En imágenes presentan las características de un quiste simple.[4] El diagnóstico diferencial debe realizarse[4,8] con:
   - Dilatación de espacios perivasculares de Virchow-Robin
   - Quistes: aracnoideos/porencefálicos/infecciosos
3) Quiste pineales
   Generalmente uniloculares, pueden sangrar o calcificar (►**Fig. 5**).[8,9] Se producen por un remanente diverticular pineal o derivados de lesiones necro-hemorrágicas en la etapa embrionaria.[9] En TC son hipodensos; en RM el 60% son iso o relativamente hiperintensos en ponderación T1 e hiperintensos en ponderación T2.[4,8] El 60% realza en forma nodular o anular en forma irregular con gadolinio (►**Fig. 5**).[8] El diagnóstico diferencial debe realizarse con:[4,8]
   - Tumores pineales
   - Quistes aracnoideos/epidermoides

Tabla 2 Características imagenológicas de los quiste simples

Método Imagenológico	Característica
TC	Hipodenso
T1 (RM)	Hipointenso
T2 (RM)	Hiperintenso

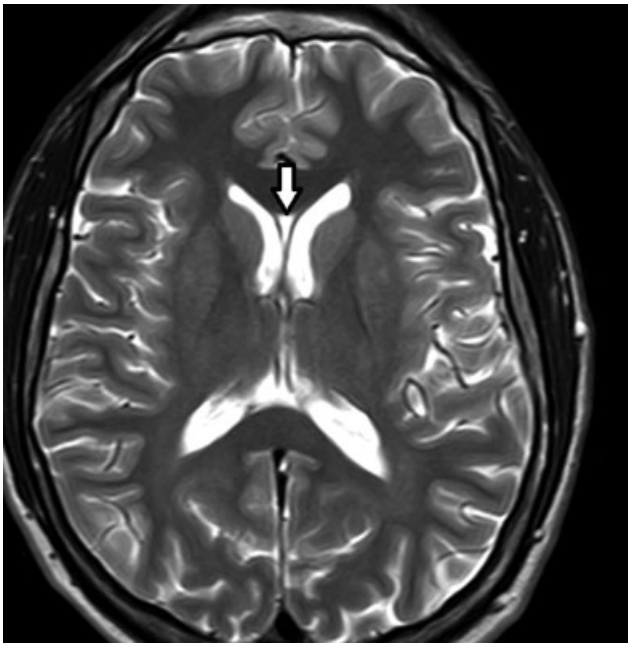

Fig. 1 Resonancia magnética (RM) de cerebro, corte axial ponderado en T2: la flecha señala al cavum septum pellucidum (CSP) entre las astas frontales de los ventrículos laterales.

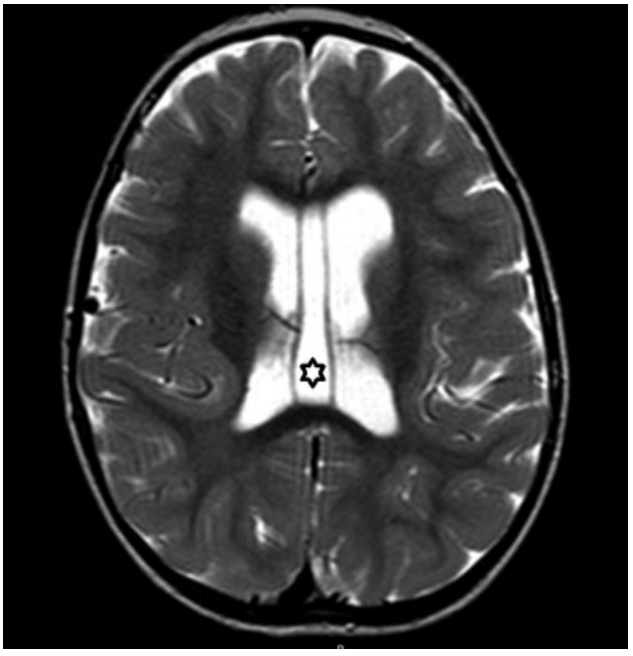

Fig. 2 RM de cerebro corte axial ponderada en T2: se evidencia una cavidad interpuesta entre los ventrículos laterales (asterisco). Corresponde a cavum vergae (CV) asociado a CSP.

4) Dilatación de espacios perivasculares (también denominados de Virchow-Robin)
   Son cavidades normales rellenas de LCR que rodean a los vasos desde el espacio subaracnoideo hasta que penetran en el cerebro (►**Fig. 6A**).[4,8,10] Cuando se dilatan tienen aspecto multiquístico, midiendo menos de 5 mm y presentándose en cualquier región del cerebro con predominancia en los ganglios basales.[4,10] Si son muy pronunciados pueden confluir presentando aspecto cribiforme (*état criblé*) (►**Fig. 6B**).[3,4] En imágenes presentan las características de un quiste simple.[8,10] Los diagnósticos diferenciales son:[10]
   - Infartos lacunares
   - Cisticercosis

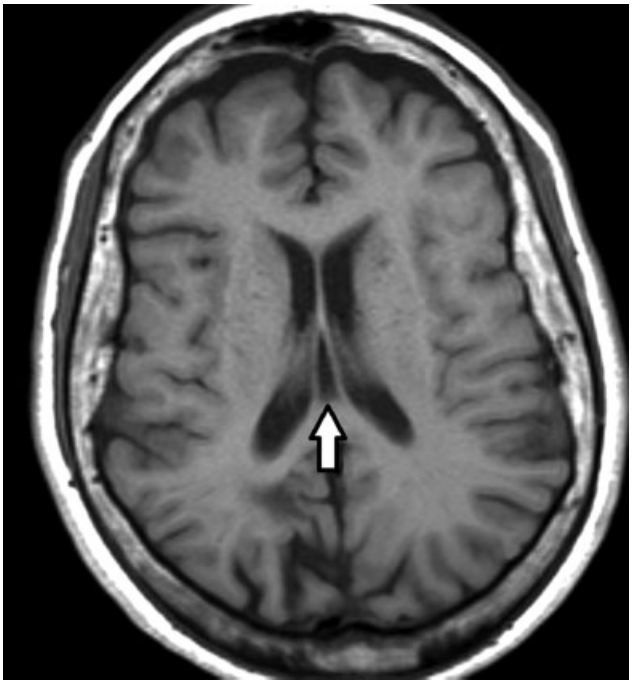

Fig. 3 RM de cerebro, corte axial ponderado en T1. Se señala (flecha) la presencia de una cavidad triangular cefálica al trígono, compatible con cavum del velo interpósito (CVI).

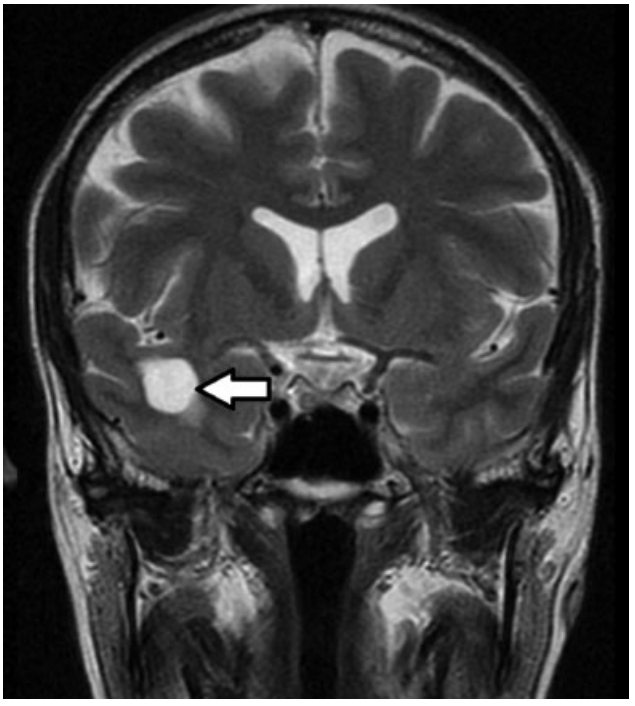

Fig. 4 RM de cerebro, corte coronal ponderado en T2. En el lóbulo temporal derecho se observa una imagen quística simple (flecha). Corresponde a un quiste neuroglial.

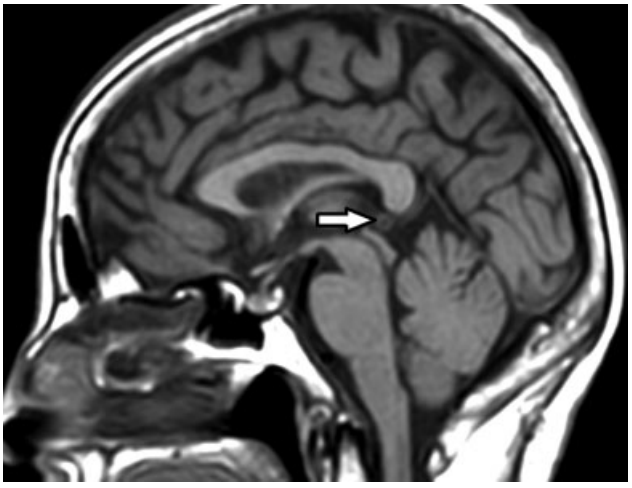

Fig. 5 RM de cerebro, corte sagital ponderado en T1. La anatomía normal de la glándula pineal se encuentra modificada por la presencia de una imagen de apariencia quística simple (flecha).

- Esclerosis Múltiple
- Neoplasias quísticas

5) Quiste de plexos coroideos (xantogranulomas) o quistes neuroepiteliales de los plexos coroideos
Son quistes epiteliales originados en los plexos coroideos, generalmente bilaterales y localizados en el atrio de los ventrículos laterales.[4] En TC son isodensos, suelen no realzar con el contraste yodado endovenoso y pueden presentar calcificaciones.[4] En RM son iso-hiperintensos en ponderación T1, realzando anularmente con gadolinio; en ponderación T2 son hiperintensos y no suprimen completamente en las secuencias FLAIR, ya que presentan restricción en la difusión (►**Fig. 7**).[4] El diagnóstico diferencial debe realizarse con:[3,4]
- Quistes ependimarios
- Hiperplasia vellosa

Fig. 7 RM de cerebro, cortes axiales ponderados en T1. Se visualiza en los atrios ventriculares (flechas) imágenes quísticas redondeadas, que expanden los plexos coroideos. Las mismas son compatibles con xantogranulomas de plexos coroideos.

6) Megacisterna Magna
Es la dilatación marcada de la cisterna magna generando ensanchamiento de la fosa posterior, no acompañada de alteraciones cerebelosas (►**Fig. 8**).[11] La megacisterna puede presentar expansión posterior, inferior o lateral y es atravesada por vasos venosos innominados, tributarios del seno longitudinal inferior.[11] El diagnóstico diferencial debe realizarse con:[11]

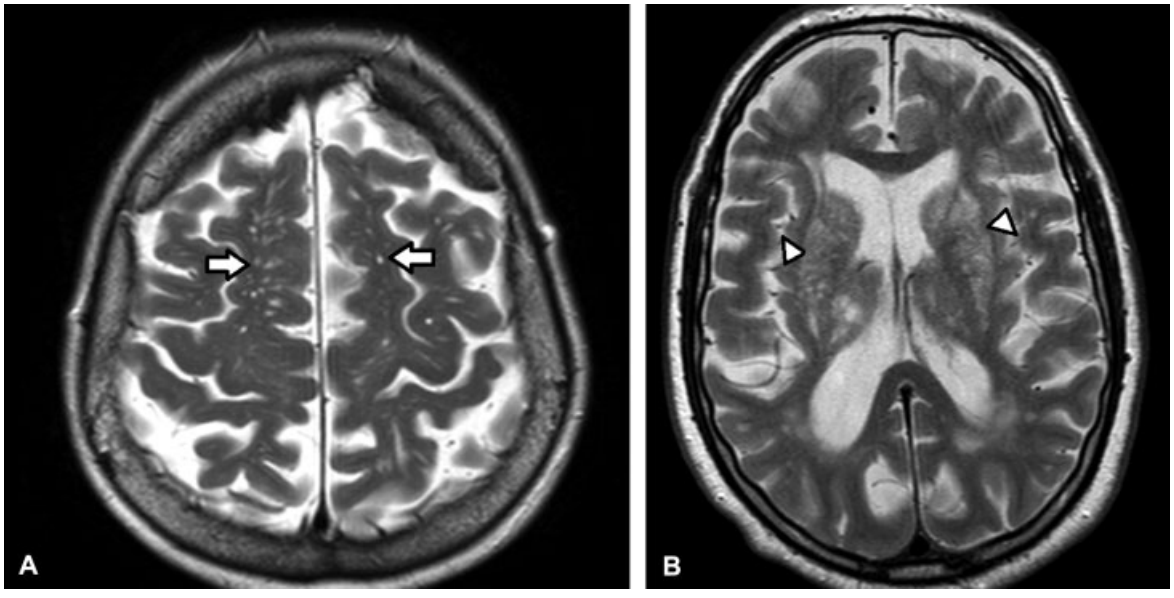

Fig. 6 (**A-B**) RM de cerebro, cortes axiales ponderados en T2. Se objetivan múltiples cavidades milimétricas en los centros semiovales (flechas). Corresponden a dilatación de espacios perivasculares de Virchow-Robin. El *etát criblé* es consecuencia de la marcada dilatación de numerosos espacios perivasculares en los núcleos grises (cabezas de flecha en b).

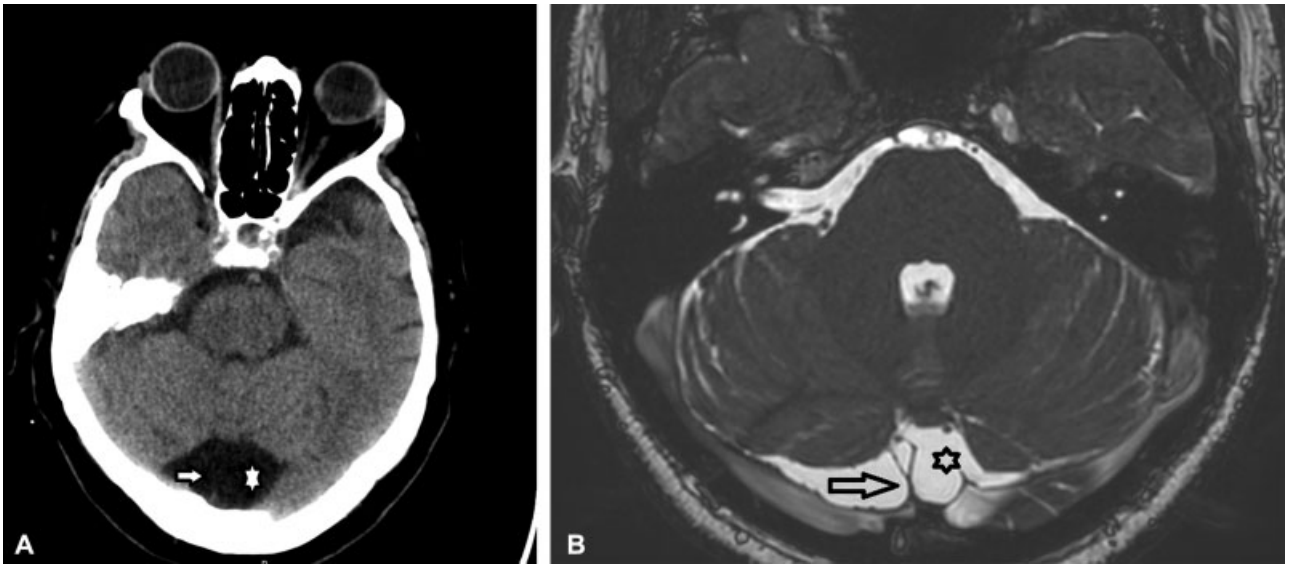

Fig. 8 (**A-B**) TC, corte axial de cerebro (**A**). Aumento del diámetro de la cisterna Magna (*). Nótese la presencia de estructuras vasculares venosas en su interior (flecha). RM, cortes sagital axial ponderado en T2 (**B**) se objetiva aumento de los diámetros de la cisterna Magna (*) atravesada por estructuras vasculares (flecha).

- Malformación de Dandy-Walker
- Hipoplasia aislada del vermis cerebeloso
- Quistes aracnoideos

7) Remanentes del surco hipocampal
Se forman por defectos de fusión del asta de Amón con la circunvolución dentada durante la vida embrionaria.[12,13] Se visualizan como una sucesión de imágenes quísticas en la circunvolución del hipocampo adoptando una configuración en "collar de perlas" (►**Fig. 9**).[13] En imágenes presentan las características habituales de un quiste simple.[12,13] Los diagnósticos diferenciales son[12,13]:
- Quistes de la fisura hipocampal
- Quistes aracnoideos
- Espacios perivasculares de Virchow Robin dilatados
- Infartos lacunares
- Tumor neuroepitelial disembrioplásico (DNET).

8) Quiste ependimario o subependimario
De presentación infrecuente, localizados generalmente en el interior o al lado de los ventrículos laterales.[3] Poseen origen neuroectodérmico, formándose por una evaginación del piso del tubo neural.[3] En imágenes presentan las características habituales de un quiste simple (►**Fig. 10**).[3] Los diagnósticos diferenciales son[3]:
- Quistes de los plexos coroideos
- Quistes aracnoideos

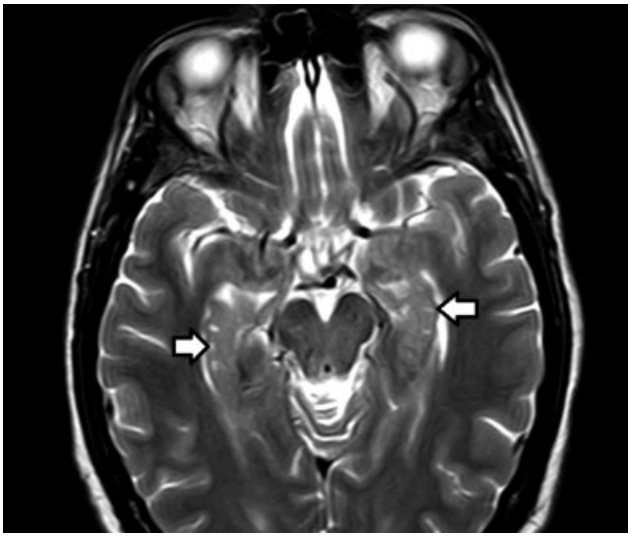

Fig. 9 RM de cerebro, corte axial ponderado en T2; se muestran milimétricas imágenes de apariencia quística en las circunvoluciones hipocampales (flechas). Las mismas son remanentes del surco hipocampal.

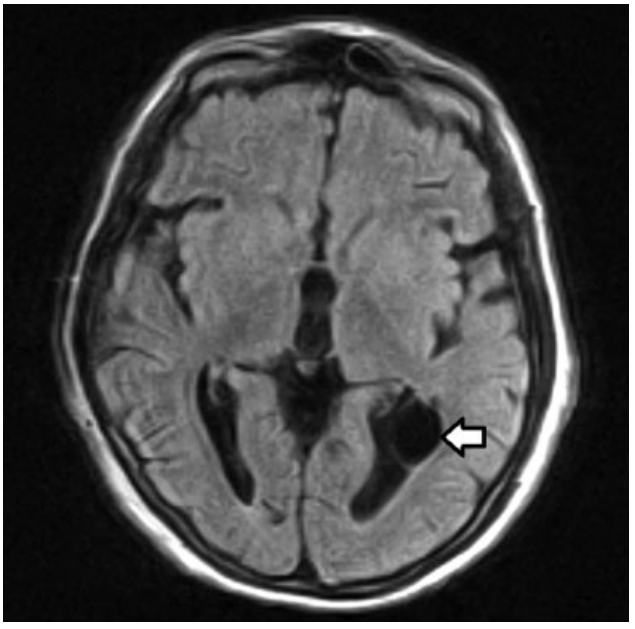

Fig. 10 RM de cerebro, corte axial FLAIR; se aprecia en la prolongación occipital del ventrículo lateral izquierdo una imagen de apariencia quística de pared delgada (flecha) compatible con quiste ependimario.

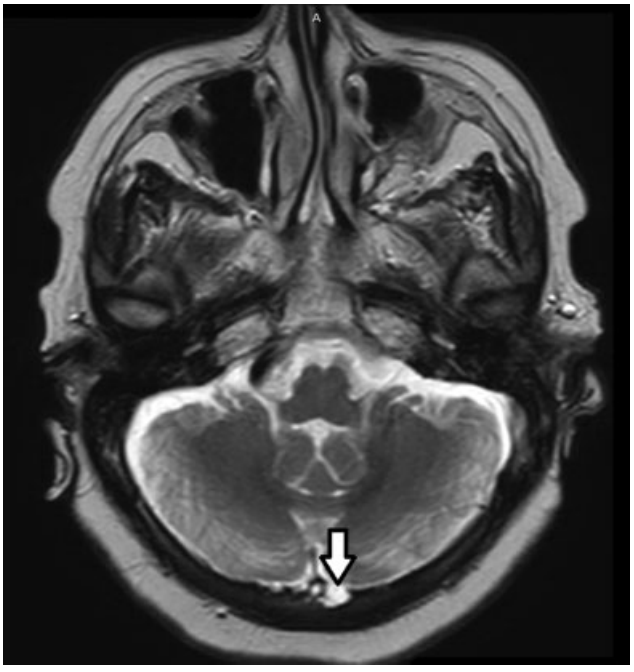

Fig. 11 Se muestra en un corte axial de cerebro ponderado en secuencia T2. Se señalan (flecha) granulaciones aracnoideas que generan impronta y festoneado en la tabla interna de la calota.

9) Granulaciones aracnoideas (también denominadas corpúsculos de Pacchioni)
Son protrusiones de la membrana aracnoidea hacia los senos durales a través de orificios de la duramadre.[14] Se objetivan como impresiones sobre la tabla interna de la calota.[14] En los distintos métodos por imágenes presentan similares características al LCR (►**Fig. 11**). No deben confundirse con metástasis óseas ni con un trombo intrasinusal, ya que pueden tener apariencia lítica en TC o aparecer como un defecto de señal en un seno venoso en RM.[14]

II) Congénitos

1) Quiste aracnoideo
Son cavidades extra-axiales que contienen LCR y no comunican con el sistema ventricular.[3–5,8,15] En los neonatos se los puede diagnosticar mediante ecografía transfontanelar.[15] En imágenes presentan las características habituales de un quiste simple (►**Fig. 12**).[3,5,15] El diagnóstico diferencial debe realizarse con:[3–5,15]
- Quistes epidermoides/ porencefálicos
- Megacisterna magna
- Hematoma subdural crónico

2) Quiste coloide
De origen endodérmico, generalmente se localizan en el techo del III ventrículo, próximo al agujero de Monro.[3,5] Contienen: mucina, restos de degradación hemática, células espumosas y cristales de colesterol.[4] En TC se aprecian como masas quísticas bien delimitadas, hiperdensas.[3,5] En RM la mayoría de los quistes se visualizan hiperintensos en ponderación T1 e iso/ hipointensos en ponderación T2, debido a su contenido rico en mucina. (►**Fig. 13**).[3] Pueden mostrar realce periférico.[4,5] Algunos quistes pueden apreciarse hipointensos en ponderación T1 e hiperintensos en ponderación T2, por abundante contenido líquido.[5] No restringen en la DWI y pueden presentar hiperintensidad en la secuencia FLAIR.[3] El diagnóstico diferencial debe realizarse con:[3–5]
- Artificio de pulsación de LCR
- Quistes: aracnoideo/ependimarios /dermoides/ epidermoides
- Neurocisticercosis
- Subependimoma
- Papiloma de plexos coroideos

3) Quiste epidermoide
Suelen localizarse (en el 40% de los casos) en el ángulo pontocerebeloso, de ubicación parasagital.[3–5,8] Tienen origen ectodérmico presentando aspecto perlado, rellenos de agua, queratina, debris y cristales de colesterol.[3] Infrecuentemente pueden romperse y originar meningitis química.[3,5,6] En TC se expresan como lesiones hipodensas que no realzan con contraste. Raramente calcifican (10–20% de los casos) y si se presentan hiperdensos se debe a saponificación,

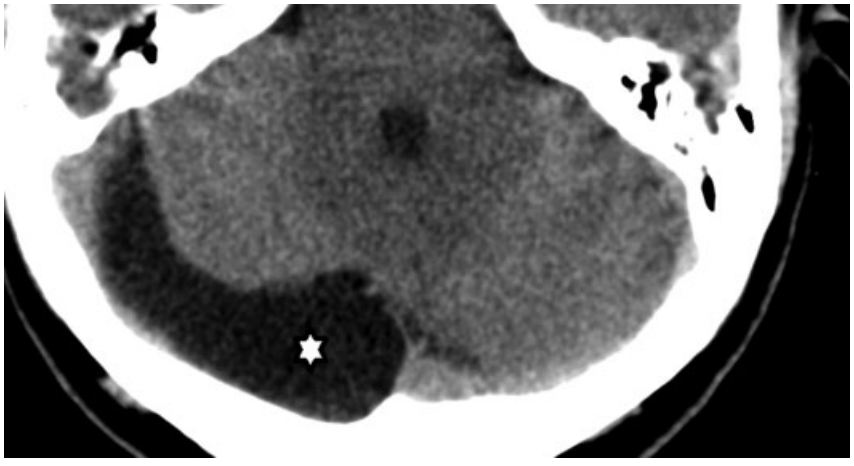

Fig. 12 TC de cerebro en la que se señala la presencia de un quiste aracnoideo de la fosa posterior con prolongación parasagital derecha (*).

Fig. 13 TC de cerebro se evidencia una imagen redondeada, hiperdensa, alojada en el III ventrículo (flecha). Corresponde a un quiste coloide.

hemorragia o alto contenido proteico.[3–5,8] En RM son hipointensos en ponderación T1, hiperintensos en ponderación T2 y pueden presentar sutil realce periférico con gadolinio.[3–5,8] Característicamente presentan restricción en la secuencia DWI y en la secuencia FLAIR son ligeramente hiperintensos pudiendo diferenciar el contenido líquido de la lesión del LCR (►**Fig. 14**).[3,4,8] Ocasionalmente pueden presentarse quistes "epidermoides blancos" con alto contenido de proteínas siendo hiperdensos en TC e hiperintensos en ponderación T1 e hipointensos en ponderación T2 en RM (►**Fig. 15**).[5] Los diagnósticos diferenciales son:[3,4,8]

- Quistes aracnoideos
- Quistes dermoides
- Neurocisticercosis

4) Quiste dermoide

Tienen origen ectodérmico localizándose en la línea media en las cisternas de la fosa posterior.[3–5,8] Se visualizan en TC como masas hipoatenuadas bien definidas debido a su contenido graso.[3] En RM se observan hiperintensos en ponderación T1 y FLAIR, heterogéneos en ponderación T2 debido a su contenido rico en: colesterol, queratina, glándulas sebáceas, folículos pilosos, células descamadas, dientes y debris (►**Fig. 16**).[3–5,8] En secuencias ponderadas con supresión grasa presentan atenuación irregular.[4,5,8] En caso de ruptura de quiste, el diagnóstico se realiza observando gotas grasas en las cisternas, espacio subaracnoideo, cavidades ventriculares o surcos.[5] Suelen no realzar y restringen en la secuencia difusión.[16,17] Entre los diagnósticos diferenciales se mencionan:[3,4,8]

- Quistes epidermoides
- Teratomas
- Craneofaringiomas
- Lipomas

5) Quiste neuroentérico

También denominado entérico, enterógeno, endodermal, gastroenterógeno, gastrocitoma, intestinoma o arquentérico.[18] De origen endodérmico, se localiza frecuentemente en el borde ventral de la médula espinal; su localización intracraneal no es común, pudiendo presentarse en la línea media de la fosa posterior.[3–5,18] Son hipodensos en TC y en RM restringen parcialmente en la DWI, variando su señal en relación al contenido de proteínas (iso/hiperintenso en ponderación T1 y bien hiperintenso en ponderación T2); suelen no realzar con gadolinio.[3–6,8] Los diagnósticos diferenciales son[3,8,18]:

- Quiste epidermoide/dermoide
- Quiste coloide
- Quiste de la bolsa de Rathke
- Craneofaringiomas

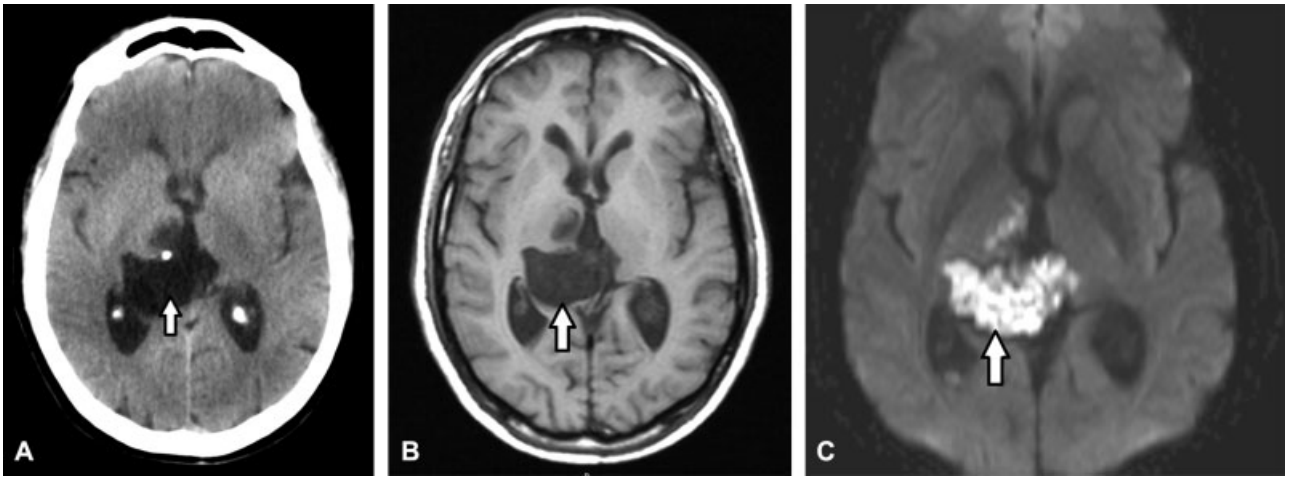

Fig. 14 (**A-C**) Se aprecian en los cortes axial de TC (**A**), axiales ponderados en T1 (**B**) y DWI (**C**) de RM de cerebro, la presencia de una lesión quística localizada a nivel del III ventrículo de ubicación parasagital derecha. En TC es isodensa con el LCR, mientras que en RM se aprecia hipointensa en ponderación T1 con marcada restricción en DWI; comportamiento imagenológico característico de un quiste epidermoide (flechas).

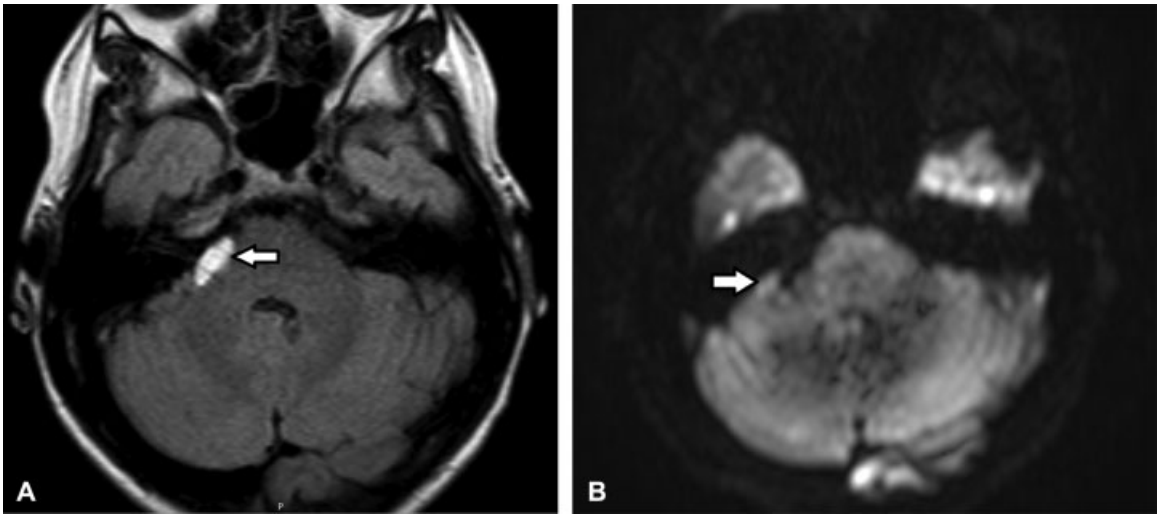

Fig. 15 (**A-B**) RM de cerebro, cortes axiales en impresión a una secuencia FLAIR (**A**) y DWI (**B**). Se pone de manifiesto en el ángulo pontocerebeloso derecho una lesión espontáneamente hipertintensa en ponderación T1 que presenta restricción parcial en la secuencia DWI (flechas). La imagen es compatible con "quiste epidermoide blanco."

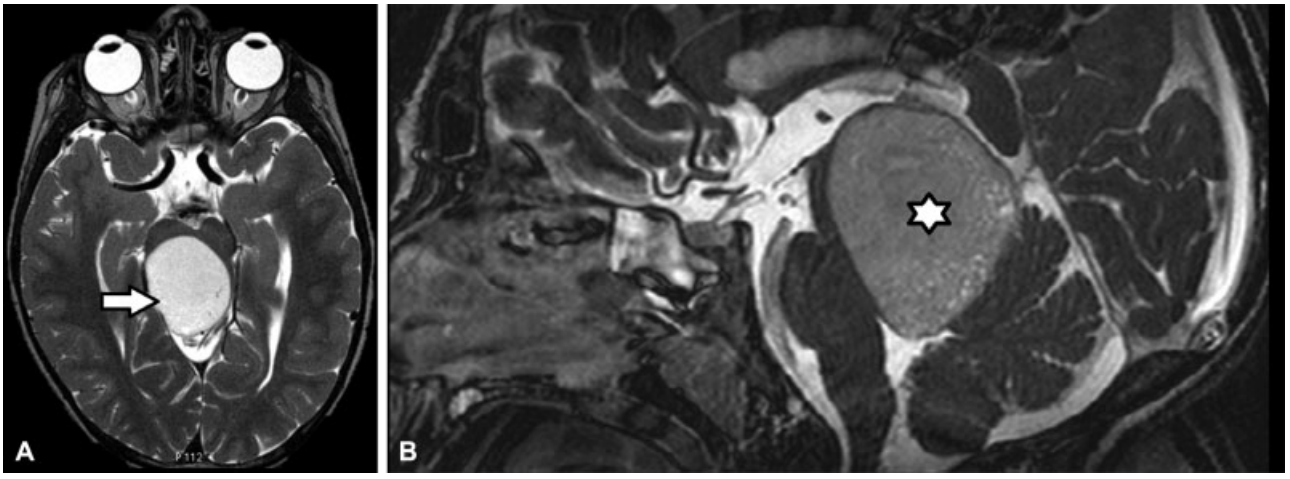

Fig. 16 (**A-B**) RM de cerebro. Cortes axial en ponderación T2 (**A**) y sagital STIR T2 (**B**). En la fosa posterior, localizado en la línea media se visualiza una imagen de apariencia quística con contenido heterogéneo (flecha). En la secuencia con supresión grasa presenta atenuación heterogénea (*). Dado su comportamiento en imágenes así como su localización es compatible con quiste dermoide.

6) Quiste de la cisura (fisura) coroidea
La fisura coroidea es una estrecha hendidura de LCR entre el diencéfalo y la fimbria del hipocampo, conteniendo plexos coroideos.[19–21] En los distintos métodos por imágenes presentan similares características al LCR (►**Fig. 17**).[20,21] Los diagnósticos diferenciales son[19–21]:
- Quiste aracnoideo/neuroepitelial
- Quiste de la fisura hipocampal

7) Quiste de la bolsa de Rathke
Son lesiones quísticas benignas que derivan del remanente de la bolsa de Rathke.[4,22] Localizados en la línea media entre los lóbulos anterior y posterior de la adenohipófisis. Puede presentar extensión supraselar en el 60% de los casos.[4,22] En TC se aprecia una lesión intraselar en la pars intermedia o próxima a ella, de apariencia quística (hipodensa) que no realza tras la administración de contraste ni presenta calcificaciones.[23] En RM tienen señal variable (hipo/hiperintensos) en ponderación T1 e hiperintensos en ponderación T2, debido a su alto contenido de proteínas y colesterol (►**Fig. 18**).[22,23] Es característica la presencia de nódulos intraquísticos, hipointensos en todas las secuencias, sin realzar con gadolinio.[4,23] Los quistes de la bolsa de Rathke suelen no presentar sangrado, por lo que una imagen quística con derivados hemáticos corresponderá a un adenoma hipofisario.[22] Los diagnósticos diferenciales deben realizarse con[4,23]:
- Craneofaringiomas
- Adenomas quísticos hipofisarios
- Mucoceles

8) Malformación de Dandy-Walker (MDW)
Se caracteriza por la dilatación quística de la fosa posterior con comunicación del IV ventrículo, agenesia o hipoplasia del vermis cerebeloso (con rotación cefálica del remanente vermiano) y desplazamiento cefálico del

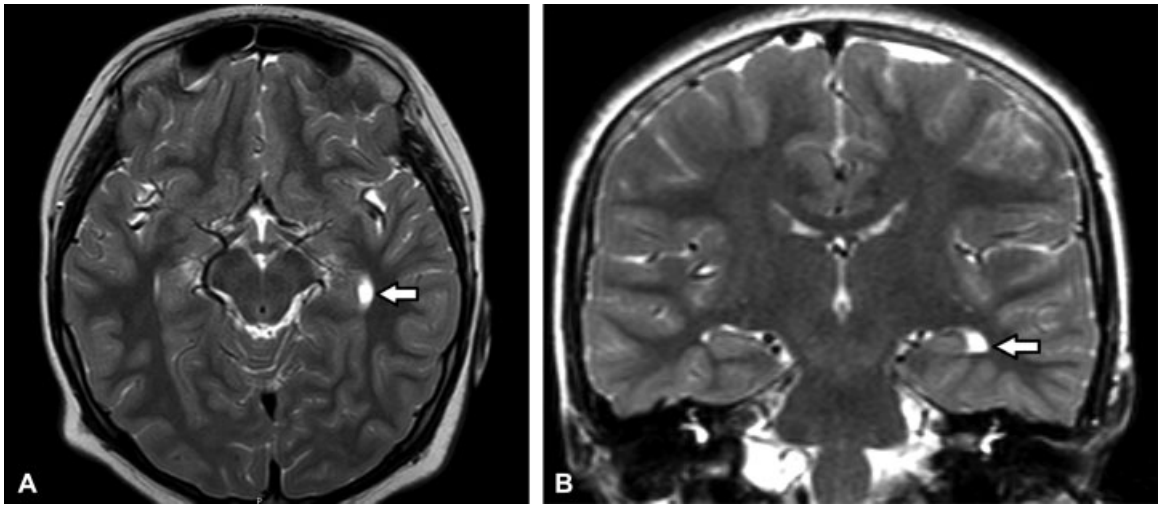

Fig. 17 (**A-B**) RM de cerebro. Cortes axial en ponderación T2 (**A**) y coronal en ponderación T2 (**B**). Se aprecia elongación de la cisura (fisura) coroidea izquierda por una imagen quística (flechas). Corresponde a un quiste de la cisura (fisura) coroidea.

tentorio y senos laterales (►**Fig. 19**).[5,11,16] El diagnóstico se realiza en forma prenatal mediante ecografía y RM; después del nacimiento se prefiere la RM.[24] Los diagnósticos diferenciales son[11,16]:

- Megacisterna magna
- Quiste aracnoideo/epidermoide
- Quiste de Blake

9) Quiste de Blake (QB)

Es un quiste en la fosa posterior (retro o infracerebeloso) en la línea media, que contacta con el IV ventrículo y genera elevación del tentorio.[6,16,24,25] El diagnóstico debe realizarse cuando existe una cavidad en la fosa posterior en comunicación con el IV ventrículo y el cerebelo no presenta otras alteraciones.[25] Los diagnósticos diferenciales son[25]:

- Megacisterna magna
- Quiste aracnoideo

10) Esquisencefalia

Es el defecto congénito en el que se forman hendiduras en la corteza cerebral.[26–28] Se las divide en labio abierto o cerrado según la proximidad de sus labios separados por LCR[26] (►**Fig. 20**). En la sustancia gris de los bordes (labios) de las hendiduras o en su vecindad existen capas de

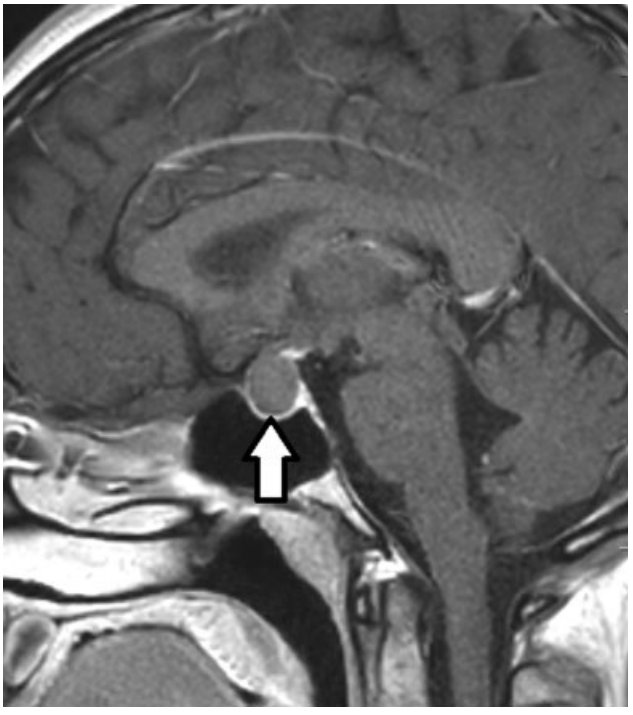

Fig. 18 Quiste de Rathke. RM de hipófisis. Cortes: sagital en ponderación T1 con gadolinio. Se aprecia una imagen de apariencia quística en la adenohipófisis (flecha), sin realzar con gadolinio. La misma se extiende cefalicamente hasta contactar con el quiasma óptico.

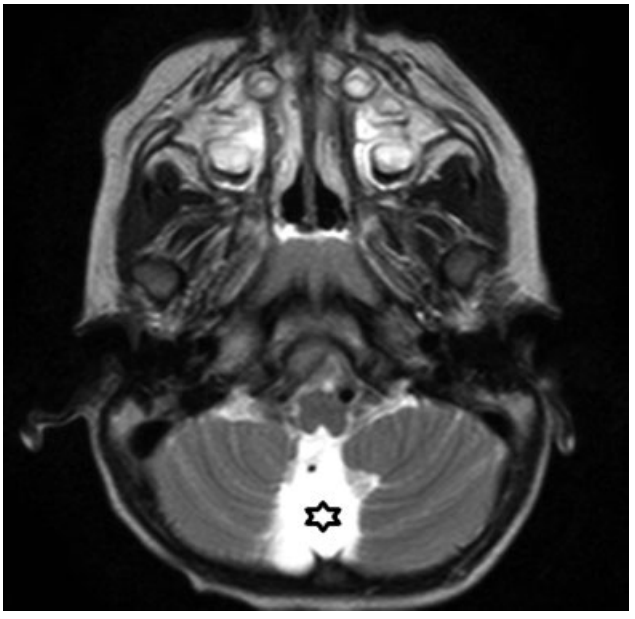

Fig. 19 RM de cerebro. Corte axial en T2. Se observa ensanchamiento de la fosa posterior caracterizada por la presencia de un quiste en contacto con el IV ventrículo asociado a hipoplasia del vermis cerebeloso (*). Corresponde a malformación de Dandy Walker.

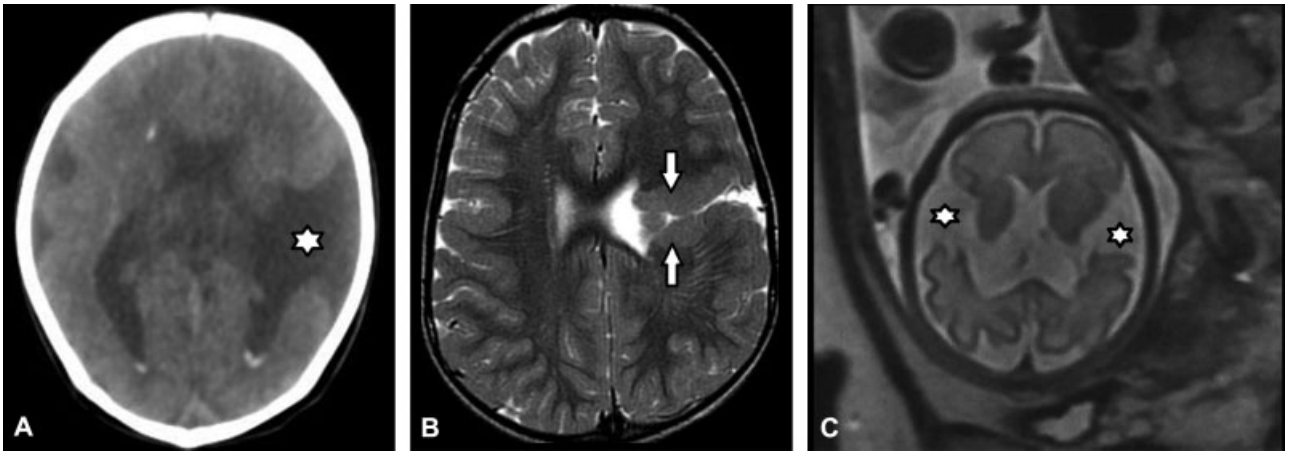

Fig. 20 (**A-C**) TC de cerebro, corte axial (**A**) en el que se observa esquisencefalia a labio abierto temporal izquierda (*). RM de cerebro, corte axial en ponderación T2 (**B**). Se pone de manifiesto esquisencefalia a labio cerrado fronto-temporal izquierda; nótese polimicrogiria en sus labios (flechas). La RM fetal, corte axial en ponderación T2 de cerebro (**C**) muestra esquisencefalia a labio abierto bilateral (*).

polimicrogiria.[26–28] Pueden ser uni o bilaterales siendo frecuentemente afectados los lóbulos frontales y parietales.[26,28] La TC valora las hendiduras lineales de la corteza pero con menor sensibilidad que la RM, siendo éste el método de elección.[26,28] La ecografía o RM prenatal pueden diagnosticarla precozmente en los casos de esquisencefalia a labio abierto.[26–28] Los diagnósticos diferenciales son[27,28]:

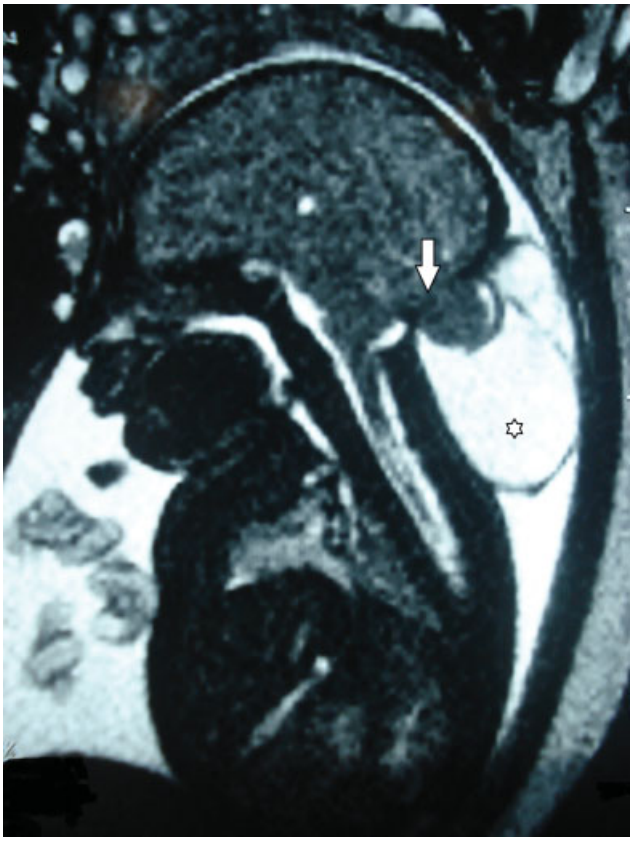

Fig. 21 RM fetal. Corte sagital en ponderación T2. En la región occipital se aprecia un defecto óseo (flecha) que contiene tejido encefálico occipital, meninges y LCR, adoptando la apariencia de un voluminoso quiste (*). Se trata de un meningoencefalocele occipital.

- Porencefalia
- Quiste aracnoideo

11) Encefalocele

Es un hiperónimo que describe la herniación de tejido endocraneal (encéfalo, cerebelo, plexos coroideos, LCR, meninges), a través de un defecto óseo (►**Fig. 21**).[17,29] En TC se emplea para valorar al defecto óseo, teniendo menor sensibilidad que la RM para estudiar el contenido encefálico.[17] La RM ofrece un excelente contraste de tejidos blandos con la ventaja de poder valorar el tejido cerebral contenido en la encefalocele, así como diagnosticar anomalías asociadas.[17]

Confidencialidad de los Datos

Los autores declaran que han seguido los protocolos de su centro de trabajo sobre la publicación de datos de pacientes y que todos los pacientes incluidos en el estudio han recibido información suficiente y han dado su consentimiento informado por escrito.

Conflicto de Intereses

Los autores declaran no tener ningún conflicto de interés, excepto el Dr. Sartori que declara como posible conflicto de interés integrar el capítulo de Neuroradiología de la SAR.

Bibliografía

1 Jones J, Gaillard F. Cyst. Disponible en: https://radiopaedia.org/articles/cyst. (accedido Marzo 2018).
2 Cueva Sánchez MA, Morales Barrera ME, Ramos Garibay A. Quiste epidérmico de localización poco frecuente. Reporte de un caso. Rev Cent Dermatol Pascua 2001;10(02):100–102
3 Oprişan A, Popescu BO. Intracranial cysts: an imagery diagnostic challenge. ScientificWorldJournal 2013;2013:172154
4 Madrid Muñiz C, Arias Ortega M, Venegas Hernandez JL, Valentin Martín AB, Garcia Nieto JC, Gonzalez Spinola San Gil J Lesiones quísticas cerebrales por TC y RM. Disponible en: http://posterng.netkey.at/esr/viewing/index.php?module=viewing_poster&task=viewsection&pi=123855 &ti=411819&searchkey. (accedido Marzo 2018).
5 Osborn AG, Preece MT. Intracranial cysts: radiologic-pathologic correlation and imaging approach. Radiology 2006;239(03):650–664

6 Epelman M, Daneman A, Blaser SI, et al. Differential diagnosis of intracranial cystic lesions at head US: correlation with CT and MR imaging. Radiographics 2006;26(01):173–196
7 Sartori P, Anaya V, Montenegro Y, Cayo M, Barba G. Variantes anatómicas del septum pellucidum. Rev Argent Radiol 2015;79 (02):80–85
8 Alami B, Youssef AL, Addou O, et al. Spectrum of benign intracranial cystic lessions. Disponible en: http://posterng.netkey.at/esr/viewing/index.php?module=viewing_poster&task =&pi=112474&searchkey=&scrollpos=300. (accedido Agosto 2017).
9 Al-Holou WN, Terman SW, Kilburg C, et al. Prevalence and natural history of pineal cysts in adults. J Neurosurg 2011;115(06): 1106–1114
10 Kwee RM, Kwee TC. Virchow-Robin spaces at MR imaging. Radiographics 2007;27(04):1071–1086
11 Kollias SS, Ball WS Jr, Prenger EC. Cystic malformations of the posterior fossa: differential diagnosis clarified through embryologic analysis. Radiographics 1993;13(06):1211–1231
12 Dekeyzer S, De Kock I, Nikoubashman O, et al. “Unforgettable” - a pictorial essay on anatomy and pathology of the hippocampus. Insights Imaging 2017;8(02):199–212
13 Arias Ortega M, Cortes Vela JJ, Madrid Muñiz C, Garcia Nieto JC, Valentín Martín AB, Gonzales-Spinola San Gil J Estudio del Hipocampo por RM: Anatomía normal, variantes de la normalidad y patología. Disponible en: http://posterng.netkey.at/esr/viewing/index.php?module=viewing_poster&task=viewsection&pi=123821&ti=411799&si=1419&searchkey=&scrollpos=300.(accedido Agosto 2017).
14 Ortega Santiesteban O, Gil Alfonso M, Tadeo Méndez EG. Granulación aracnoidea gigante: presentación de caso. Rev Cubana Neurol Neurocir 2014;4(02):153–155
15 Vega Sosa A, de Obieta Cruz E, Hernández Rojas MA. Quistes aracnoideos intracraneales. Cir Cir 2010;78:556–562
16 Bosemani T, Orman G, Boltshauser E, Tekes A, Huisman TAG, Poretti A. Congenital abnormalities of the posterior fossa. Radiographics 2015;35(01):200–220
17 Morón FE, Morriss MC, Jones JJ, Hunter JV. Lumps and bumps on the head in children: use of CT and MR imaging in solving the clinical diagnostic dilemma. Radiographics 2004;24(06):1655–1674
18 Preece MT, Osborn AG, Chin SS, Smirniotopoulos JG. Intracranial neurenteric cysts: imaging and pathology spectrum. AJNR Am J Neuroradiol 2006;27(06):1211–1216
19 Sherman JL, Camponovo E, Citrin CM. MR imaging of CSF-like choroidal fissure and parenchymal cysts of the brain. AJR Am J Roentgenol 1990;155(05):1069–1075
20 Isolan GR, Muxfeldt Bianchin M, Machado Torres C, Bragatti JA, Bohn Assman J, Soares Falcetta F. Temporal Choroidal Fissure Cyst and Temporal Lobe Epilepsy: Report of two cases. J Epilepsy Clin Neurophysiol 2010;16(04):167–169
21 de Jong L, Thewissen L, van Loon J, Van Calenbergh F. Choroidal fissure cerebrospinal fluid-containing cysts: case series, anatomical consideration, and review of the literature. World Neurosurg 2011;75(5-6):704–708
22 Bonneville F, Cattin F, Marsot-Dupuch K, Dormont D, Bonneville JF, Chiras J. T1 signal hyperintensity in the sellar region: spectrum of findings. Radiographics 2006;26(01):93–113
23 Moreno Leyva K, Ortíz Plata A, García Navarro V, Tena Suck ML. Quiste de Rathke roto a adenohipófisis. Arch Neurocien (Mex) 2007;12(02):129–133
24 Figueroa Ángel V, Reyes Moreno I, García López R, Rodríguez Aceves C, Martínez Muñiz I. Síndrome de Dandy Walker. Arch Neurocien (Mex) 2013;18(02):92–98
25 Cornips EMJ, Overvliet GM, Weber JW, et al. The clinical spectrum of Blake’s pouch cyst: report of six illustrative cases. Childs Nerv Syst 2010;26(08):1057–1064
26 Carrizosa Moog J, Cornejo Ochoa W, Mejía Buriticá L, Gómez Hoyos JC. Esquizencefalia: un trastorno de la migración neuronal. Iatreia 2007;20(03):275–281
27 Nabavizadeh SA, Zarnow D, Bilaniuk LT, Schwartz ES, Zimmerman RA, Vossough A. Correlation of prenatal and postnatal MRI findings in schizencephaly. AJNR Am J Neuroradiol 2014;35(07):1418–1424
28 Halabuda A, Klasa L, Kwiatkowski S, Wyrobek L, Milczarek O, Gergont A. Schizencephaly-diagnostics and clinical dilemmas. Childs Nerv Syst 2015;31(04):551–556
29 Settecase F, Harnsberger HR, Michel MA, Chapman P, Glastonbury CM. Spontaneous lateral sphenoid cephaloceles: anatomic factors contributing to pathogenesis and proposed classification. AJNR Am J Neuroradiol 2014;35(04):784–789