Published online: 2019-06-28

Abordaje ecográfico de la porción lumbar del músculo psoas

Sonographic Approach of the Lumbar Portion of the Psoas Muscle

Jaime Ríos Serra[1] Ana de Groot Ferrando[2]

[1] Clínica Serra, San Vicente del Raspeig, Alicante, España
[2] Campos Fisioterapia, Alicante, España

Address for correspondence Jaime Rios, Clínica Serra, San Vicente del Raspeig, Alicante, España (e-mail: jaimerios_19@hotmail.com).

Rev Fisioter Invasiva 2019;2:46–47.

Introducción

El músculo psoas tiene su origen más profundo en las transversas de L1 a L5, y el más superficial en la parte lateral del cuerpo vertebral de D12. Se dirige hacia distal pasando por la zona anteromedial de los cuerpos vertebrales, uniéndose en la pelvis con el músculo ilíaco, formando de este modo el psoas-ilíaco para insertarse en el trocánter menor del fémur, siendo este el único músculo que se inserta ahí. La inervación de ese músculo corresponde a las ramas anteriores de L1 a L4, correspondientes al nervio crural.

El psoas ilíaco tiene una gran importancia en los movimientos dinámicos como caminar, y en el mantenimiento de la bipedestación en estático. Entre sus funciones más destacadas está la de producir la flexión de cadera (con tronco fijo), y la extensión lumbar aumentado la lordosis (al contraerse con las piernas fijas aumenta la inclinación pélvica anterior).[1–4] Además, es estabilizador de la cadera y la columna lumbar.[5–11] Su función no se reconocería por separado del iliaco, como ya se demostró mediante electromiografía.[12]

El objetivo de este trabajo es mostrar un nuevo abordaje de localización del músculo que permita evaluar ecográficamente el origen lumbar del músculo psoas, partiendo de su exploración básica a nivel inguinal. Además, se pretende a través del presente trabajo, establecer un abordaje ecográfico accesible y seguro, que nos permita evaluar una porción del músculo psoas muy poco estudiada; de manera que nos sirva de posible evolución lesional.

Esa descripción ecográfica, creemos que es relevante dentro nuestro ámbito de la fisioterapia, debido a que es un abordaje que no se utiliza, y que nos da una información útil en cuanto a la calidad de contracción del músculo psoas en todo su trayecto; aumento o disminución del tamaño del mismo y posibles alteraciones en sus inserciones corticales. En definitiva, permite detectar cualquier tipo de asimetría al poderlo comparar con el otro psoas. Es una manera de ampliar nuestro estudio ecográfico de este músculo.

Caso en imágenes

Posición del paciente

Se coloca al paciente en decúbito supino con rodilla extendida y los brazos pegados al cuerpo, para poder tener un buen acceso desde la cara anterior de la cadera hasta la zona abdominal, con la sonda colocada de forma transveral a las fibras del músculo. (**fig. 1**)

Optimización, posición del transductor e imagen ecográfica

Para la adecuada exploración del músculo psoas ilíaco, se establecerá un rango de baja frecuencia (6-10 Mhz), que vendrá determinado en función del volumen de masa corporal del sujeto. La posición de la sonda para visualizar el psoas iliaco debe ser transversal a las fibras (►**Fig. 1**). De ese modo, localizaremos la espina ilíaca anterosuperior como referencia y visualizaremos la diferencia entre el psoas y el ilíaco[13] (►**Fig.2**). A partir de esa imagen de referencia, continuamos la exploración ascendiendo con la sonda, intentando salvar la sombra sucia generada por las asas intestinales, hasta que lleguemos a visualizar el psoas en la transversa de L4, la cual quedará a la altura del ombligo y así podremos comparar bilateralmente el músculo en su vientre muscular (►**Fig. 3**)

Desde esa posición de referencia, se realizará un barrido hacia proximal, en el cual le pediremos al paciente una flexión de cadera con la rodilla extendida para visualizar todo el vientre muscular hasta llegar a D12- L1.

DOI https://doi.org/10.1055/s-0039-1688507.
ISSN 2386-4591.

Copyright © 2019 by Thieme Revinter Publicações Ltda, Rio de Janeiro, Brazil

License terms

Fig. 1 La posición del paciente y colocación de la sonda.

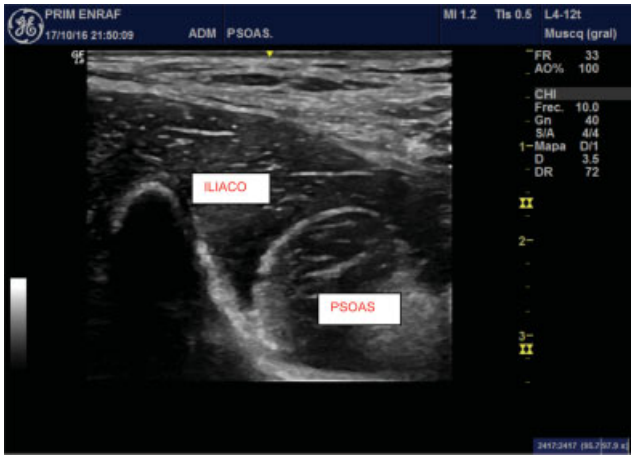

Fig. 2 Visualización ecográfica de las fibras del psoas y del músculo iliaco.

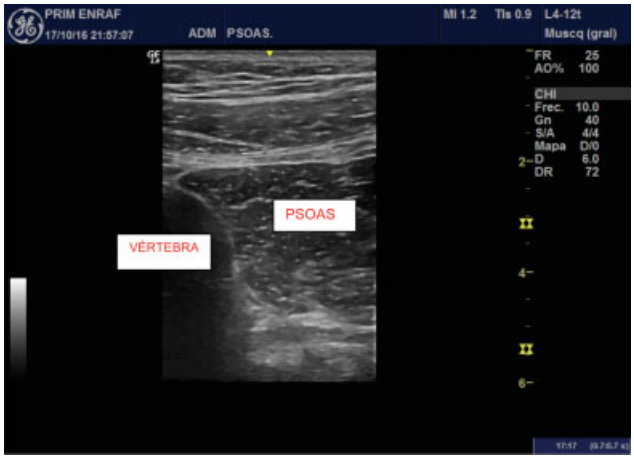

Fig. 3 Imagen ecográfica del cuerpo vertebral de L4 y el cuerpo muscular del Psoas.

Discusión

Con este abordaje pretendemos ampliar el abanico de valoración ecográfica de este músculo de gran relevancia para las lumbares y cadera. Con un buen equipo ecográfico, una buena técnica y un paciente que sea resonante, podemos incluir esa valoración dentro de nuestras exploraciones ecográficas del psoas, con la total seguridad de extraer mucha más información útil.

Conflictos de interés
Los autores no tienen conflictos de intereses que declarar.

Bibliografía

1 Sahrmann SA. Diagnosis and treatment of movement impairment syndromes. St. Louis: Mosby; 2002
2 Neumann DA. Kinesiology of the hip: a focus on muscular actions. J Orthop Sports Phys Ther 2010;40(02):82–94. Doi: 10.2519/jospt.2010.3025
3 Neumann DA, Garceau LR. A proposed novel function of the psoas minor revealed through cadaver dissection. Clin Anat 2015;28(02):243–252. Doi: 10.1002/ca.22467
4 Yoshio M, Murakami G, Sato T, Sato S, Noriyasu S. The function of the psoas major muscle: passive kinetics and morphological studies using donated cadavers. J Orthop Sci 2002;7(02):199–207
5 Levangie PK, Norkin CC. Joint structure and function: A comprehensive analysis (3rd ed.). Philadelphia: F. A. Davis; 2001
6 Muscolino JE. Kinesiology: the skeletal system and muscle function. Elsevier Health Sciences; 2014
7 Mcginnis PM. Biomechanics of sport and exercise (2nd ed.). Champaign: Human Kinetics; 2005
8 Basmajian JV, DeLuca CJ. Muscles alive: Their functions revealed by electromyography (5th ed.). Baltimore: Williams & Wilkins; 1985
9 Blankenbaker DG, Tuite MJ, Keene JS, del Rio AM. Labral injuries due to iliopsoas impingement: can they be diagnosed on MR arthrography? AJR Am J Roentgenol 2012;199(04):894–900
10 Blankenbaker DG, Tuite MJ. The painful hip: new concepts. Skeletal Radiol 2006;35(06):352–370 Review
11 Balius R, Pedret C, Blasi M, et al. Sonographic evaluation of the distal iliopsoas tendon using a new approach. J Ultrasound Med 2014;33(11):2021–2030. Doi: 10.7863/ultra.33.11.2021
12 Lewis CL, Sahrmann SA, Moran DW. Anterior hip joint force increases with hip extension, decreased gluteal force, or decreased iliopsoas force. J Biomech 2007;40(16):3725–3731
13 Levangie PK. The association between static pelvic asymmetry and low back pain. Spine 1999;24(12):1234–1242