



Lesión de Essex-Lopresti: Diagnóstico y Tratamiento

Essex-Lopresti Injury: Diagnosis and Treatment

Fernando García de Lucas¹  Guillermo F. García Ruiz-Calero²

¹Servicio de Cirugía Ortopédica y Traumatología, Hospital FREMAP de Majadahonda, Madrid, Spain

²Servicio de Medicina Física y Rehabilitación, Hospital Central de la Defensa "Gómez Ulla," Madrid, Spain

Address for correspondence Fernando García de Lucas, Servicio de Cirugía Ortopédica y Traumatología, Hospital FREMAP de Majadahonda, Carretera de Pozuelo, 61, 28222 Majadahonda, Madrid, España (e-mail: fernando_garcia@fremap.es).

Rev Iberam Cir Mano 2019;47:65–74.

Resumen

Definición La lesión de Essex-Lopresti combina una fractura de la cabeza del radio, la rotura longitudinal de la membrana interósea y de los elementos estabilizadores de la articulación radiocubital distal, y funcionalmente equivale a una inestabilidad radiocubital longitudinal.

Diagnóstico Su baja incidencia y la sintomatología centrada alrededor de la fractura de cabeza de radio hace que, a menudo no se diagnostique en la fase aguda y acabe cronificándose. El diagnóstico requiere una evaluación clínica y pruebas de imagen de todo el antebrazo.

Tratamiento Las premisas en el tratamiento son restablecer la anatomía y restituir la biomecánica del antebrazo para lo que es imprescindible conservar o sustituir la cabeza del radio y favorecer la cicatrización de los elementos estabilizadores de la articulación radiocubital distal. A pesar de que puede haber menos consenso en cuanto a la capacidad de cicatrización y la reconstrucción de la membrana interósea, se obtienen mejores resultados clínicos cuando se lleva a cabo su reconstrucción. La utilización de una prótesis total de la articulación radiocubital distal combinada con la fijación interna o una prótesis de cabeza de radio simplifica el tratamiento y los resultados obtenidos hasta el momento son prometedores.

Palabras clave


- ▶ cabeza de radio
- ▶ membrana interósea
- ▶ articulación radiocubital distal
- ▶ reparación
- ▶ reconstrucción

Abstract

Definition The Essex-Lopresti injury combines a fracture of radial head, longitudinal disruption of the interosseous membrane and of the stabilizing elements of the distal radioulnar joint and functionally equivalent to a longitudinal radioulnar dissociation.

Diagnosis Its low incidence and the symptomatology centered around the radial head fracture means that it is not commonly diagnosed in the acute phase and ends up becoming chronic. Diagnosis requires a clinical evaluation and image tests of the entire forearm.

Treatment Premises in the treatment are to restore the anatomy and the biomechanic of the forearm for which it is essential to preserve or replace the head

 Fernando García de Lucas's ORCID is <https://orcid.org/0000-0002-3373-6001>.

received
March 27, 2019
accepted
April 8, 2019

DOI <https://doi.org/10.1055/s-0039-1688707>.
ISSN 1698-8396.

Copyright © 2019 Thieme Revinter
Publicações Ltda, Rio de Janeiro, Brazil

License terms



Keywords

- ▶ radial head
- ▶ interosseus membrane
- ▶ distal radioulnar joint
- ▶ repair
- ▶ reconstruction

of the radius and favor the healing of the stabilizing elements of the distal radioulnar joint. Although there may be less consensus regarding the healing capacity and the reconstruction of the interosseous membrane, better clinical results are obtained when reconstruction is carried out. The use of a total prosthesis of the distal radioulnar joint combined with internal fixation or a radio head prosthesis simplifies the treatment and the results obtained so far are promising.

Introducción

La primera referencia a esa lesión que combina una fractura de la cabeza del radio, la rotura longitudinal de la membrana interósea (MIO) y de los elementos estabilizadores de la articulación radiocubital distal (ARCD), se debe a Curr y Coe¹ que en 1946, describen la asociación de la fractura de la cabeza de radio y la luxación radiocubital distal. En 1951, Essex-Lopresti² describe dos casos con fractura conminuta de la cabeza del radio; en uno de ellos se resecó y se observó en el postoperatorio un ascenso del radio y una subluxación de la articulación radiocubital distal con molestias que no le impidieron seguir trabajando como minero y, en el otro en el que inicialmente se detectó la subluxación de la articulación radiocubital distal, se procedió a la osteosíntesis de la cabeza del radio y se obtuvo mejor evolución clínica. A pesar de que esa lesión ha sido acuñada con el epónimo de Essex-Lopresti, ese autor no pensó que la membrana interósea pudiera estar afectada, al contrario de la opinión de Curr y Coe. Trousdale y col³, en 1992, publican una serie de 20 casos con disociación radiocubital e introducen el concepto de “inestabilidad radiocubital longitudinal”, que incluye desde los grados severos de inestabilidad hasta los grados moderados o leves en los que los síntomas sólo aparecen tras la escisión de la cabeza radial.

El mecanismo de producción implica una compresión axial en el que una fuerza longitudinal es transmitida desde la muñeca a través del antebrazo produciendo finalmente una fractura de la cabeza del radio (► Fig. 1). La clínica producida por la fractura de la cabeza del radio puede enmascarar al resto de las lesiones permitiendo la migración proximal del radio y un pinzamiento cúbitocarpiano si el tratamiento se reduce a la escisión de la cabeza del radio. A pesar de que en la mayoría de los casos, la fractura de la cabeza del radio es conminuta, también puede ocurrir con fracturas estables y sin desplazar.⁴

Epidemiología

No es una lesión frecuente, con una incidencia entre 0,3% y 0,5% de todas las fracturas de cabeza de radio.⁵ Su baja incidencia y la sintomatología centrada alrededor de la fractura de cabeza de radio, hace que comúnmente no se diagnostique en la fase aguda,^{3,6} y acabe cronificándose.^{7,8}

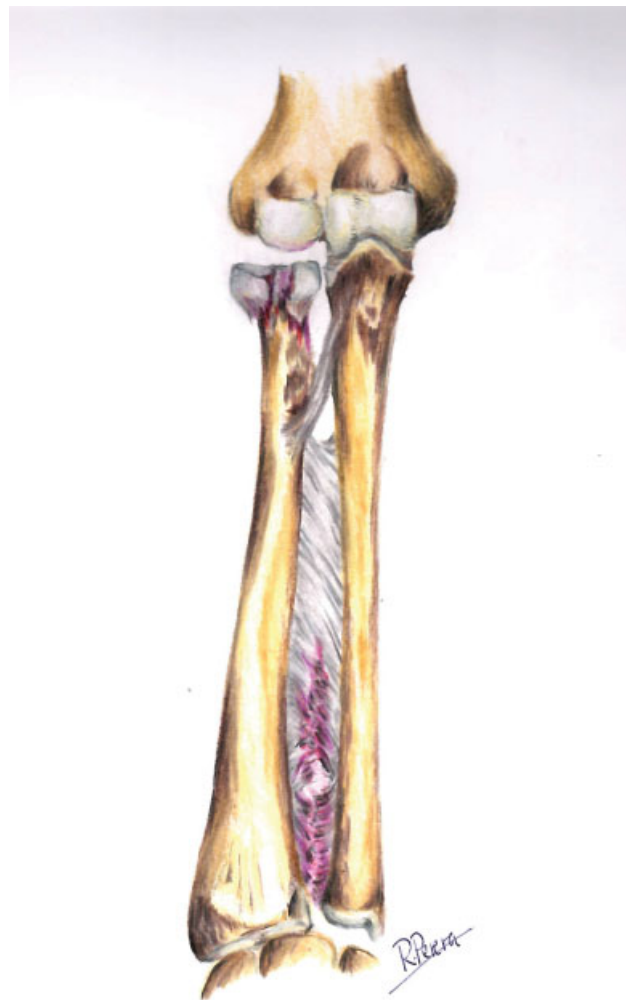

Fig. 1 La fuerza longitudinal en el eje del antebrazo produce la lesión de los elementos estabilizadores de la ARCD, la rotura de la membrana interósea y la fractura de la cabeza del radio (dibujo del Dr. Rafael Perera Fernández).

Anatomía y Biomecánica

El antebrazo, que funcionalmente se comporta como una unidad funcional, precisa de estabilidad para permitir el movimiento de la muñeca, el codo y la rotación del antebrazo así como el soporte de pesos y transmisión de fuerzas desde la mano hasta el codo (► Fig. 2). La cabeza del radio es el estabilizador longitudinal primario del antebrazo,

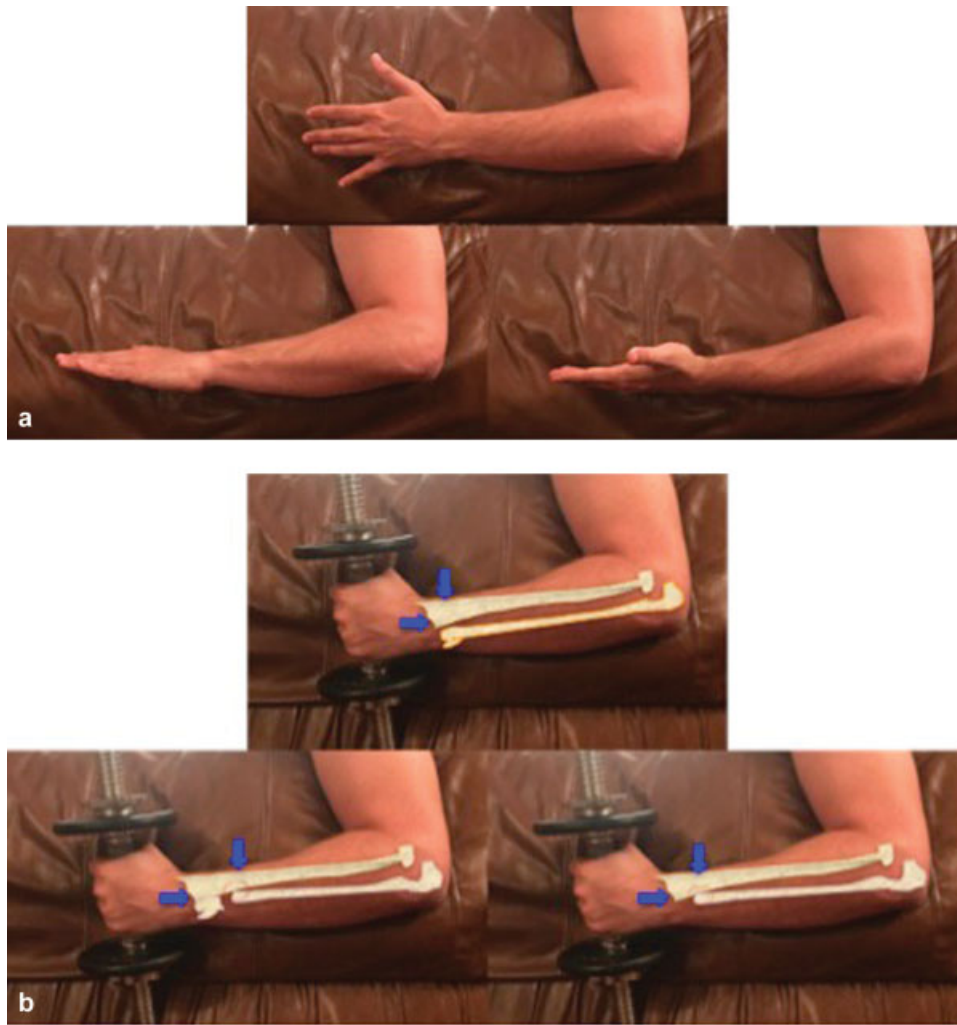


Fig. 2 (a) El antebrazo funciona como una unidad funcional que permite llevar a cabo la rotación del antebrazo. (b) La articulación radiocubital distal se comporta como una articulación de carga y si se sacrifica se producirá un pinzamiento del radio con el fragmento proximal del cúbito.

la MIO y el complejo fibrocartilaginoso triangular (CFCT) son estabilizadores secundarios estáticos y, los músculos “pronator quadratus” y “extensor carpi ulnaris” estabilizadores dinámicos.^{9,10} En la MIO se distinguen tres porciones: una fuerte banda central con estructura ligamentosa y dos porciones membranosas, proximal y distal. En la porción distal se encuentra la banda oblicua distal, en la porción central se halla el ligamento interóseo y las bandas accesorias y, en la porción proximal el cordón oblicuo proximal y el cordón accesorio oblicuo dorsal. La porción central de la MIO es gruesa, constituye el componente estabilizador más importante del antebrazo que evita la migración proximal del radio y se describe como banda central o ligamento interóseo.^{10,11} La *banda central* se origina en la unión del tercio distal con el tercio medio del cúbito por su cara dorsal y asciende con una angulación de 21° (rango de 22° a 24°)¹²⁻¹⁴ para insertarse en la cara volar del radio, su anchura oscila entre 1,1 cm y 2,6 cm¹² y su resistencia a la tracción es comparable a la del tendón rotuliano.¹⁵ La *banda oblicua distal* se inserta en el borde inferior de la escotadura sigmoidea del radio, mezclándose con la cápsula de la ARCD y en el cúbito

distal, a nivel proximal del músculo “pronator quadratus” y, se ha podido identificar como una estructura claramente diferenciada solo en 12 de 30 disecciones llevadas a cabo en cadáveres.¹⁶ El *cordón oblicuo proximal* (ligamento de Weitbrecht) se localiza anterior a la porción membranosa y se inserta en la zona anterolateral de la coronoides y en la parte distal de la tuberosidad radial. El *cordón accesorio oblicuo dorsal* solo se encontró en la mitad de las disecciones llevadas a cabo por Noda y col¹⁶ y se localiza posterior a la porción membranosa.

Las fibras de la MIO alineadas desde el radio proximal al cúbito distal se tensan cuando el radio es desplazado hacia proximal y proporciona estabilidad longitudinal y transversal al antebrazo.^{11,12,17} La MIO actúa como un estabilizador secundario de la ARCD que tiene como principal elemento estabilizador al CFCT.¹⁷

La MIO tiene un papel importante en la transmisión de cargas a través del antebrazo.¹⁸⁻²⁰ Con una varianza cubital neutra, la articulación radiocarpiana absorbe el 80% de las cargas, pasando el 20% restante a través del cúbito. En los casos de varianza cubital positiva, las fuerzas en la vertiente cubital aumentan y superan el 20%.¹⁹ A nivel del codo y tras la

transmisión de cargas a través de la MIO, el radio soporta el 57% y el cubito el 43%.²¹ Estudios en cadáveres han puesto de manifiesto que tras la escisión de la cabeza del radio, el CFCT es el responsable del 8% y la MIO del 71% de la estabilidad longitudinal del antebrazo¹¹ y que ambas estructuras deben estar lesionadas para que se produzca una migración proximal del radio.¹⁰ La sección de los tercios proximal y distal de la MIO no tiene efectos sobre la transmisión de fuerzas, sin embargo la sección completa de la MIO tiene como consecuencia la ausencia de transmisión de cargas, igualándose las fuerzas que soportan el radio y el cúbito en la muñeca y en el codo en todas las posiciones del antebrazo.¹⁸

Diagnóstico

La inestabilidad longitudinal del antebrazo causa dolor en la vertiente cubital y limitación de la movilidad en la muñeca, dolor, limitación de la flexoextensión del codo y limitación de la rotación del antebrazo. En la lesión aguda de Essex-Lopresti es frecuente que el dolor y la tumefacción secundarios a la fractura de la cabeza del radio enmascaren la lesión de la ARCD y los síntomas sean mínimos en la muñeca^{22,23}; Trousdale y col, solo diagnosticaron en fase aguda al 25% de los pacientes.³ En la mayoría de los casos, el dolor cúbitocarpiano y la pérdida de movilidad comienzan a aparecer de forma progresiva en las semanas siguientes a la lesión, coincidiendo con el ascenso del radio, especialmente si se ha resecado la cabeza del radio. Para evitar que esa lesión pase desapercibida en la fase aguda, en los pacientes con fractura de la cabeza del radio se debe evaluar si hay dolor e inestabilidad en la ARCD. La migración proximal del radio produce un pinzamiento cúbitocarpiano que frecuentemente provoca dolor en el lado cubital y cambios degenerativos en la muñeca (► Fig. 3). El tipo de fractura de cabeza de radio se correlaciona con la severidad de la lesión, por lo que las fracturas conminutas de la cabeza del radio deben alertar al médico sobre la posibilidad de una lesión de

Essex-Lopresti.²⁴ En el estudio de Trousdale RT y col,³ encontraron que la luxación del codo y la fractura-luxación de Monteggia pueden aparecer como lesiones asociadas. Es raro que los pacientes manifiesten dolor a nivel del espacio interóseo y que aparezca equimosis en el antebrazo.

Los estudios radiológicos deben incluir el codo, el antebrazo y la muñeca. Las radiografías del codo ponen de manifiesto la fractura de la cabeza del radio. En la muñeca se puede observar una inestabilidad de la ARCD (luxación dorsal o palmar y separación radiocubital en el plano coronal) pero con frecuencia no hay datos patológicos en la fase aguda por lo que se debe llevar a cabo un control radiológico en las 3–4 semanas siguientes, en aras de diagnosticar un ascenso del radio y una varianza cubital positiva durante la evolución de la lesión. Las radiografías de la muñeca contralateral ayudan a interpretar la sospecha de inestabilidad de la ARCD. El examen de compresión-distracción axial del antebrazo bajo control de escopia, es diagnóstico de lesión de Essex-Lopresti cuando la diferencia en la varianza radiocubital distal supera los 6 mm (► Fig. 4).²⁵

La ecografía de la MIO ha mostrado ser fiable en el diagnóstico con una sensibilidad del 100% y una especificidad del 93% al detectar una interrupción de la línea hiperecoica que tiene la MIO y el denominado “signo de la hernia” (herniación posterior de masa muscular a través de la rotura de la MIO). No tiene un coste elevado y depende de la experiencia del técnico que la realiza.^{6,26} La resonancia magnética tiene una fiabilidad similar a la ecografía²⁷ y muestra una ondulación y/o solución de continuidad en las secuencias en T2 con supresión grasa en los cortes axiales.

Tratamiento

Una lesión de Essex-Lopresti no diagnosticada en la fase aguda o tratada incorrectamente puede generar un verdadero desastre para el paciente. El factor crucial es un diagnóstico

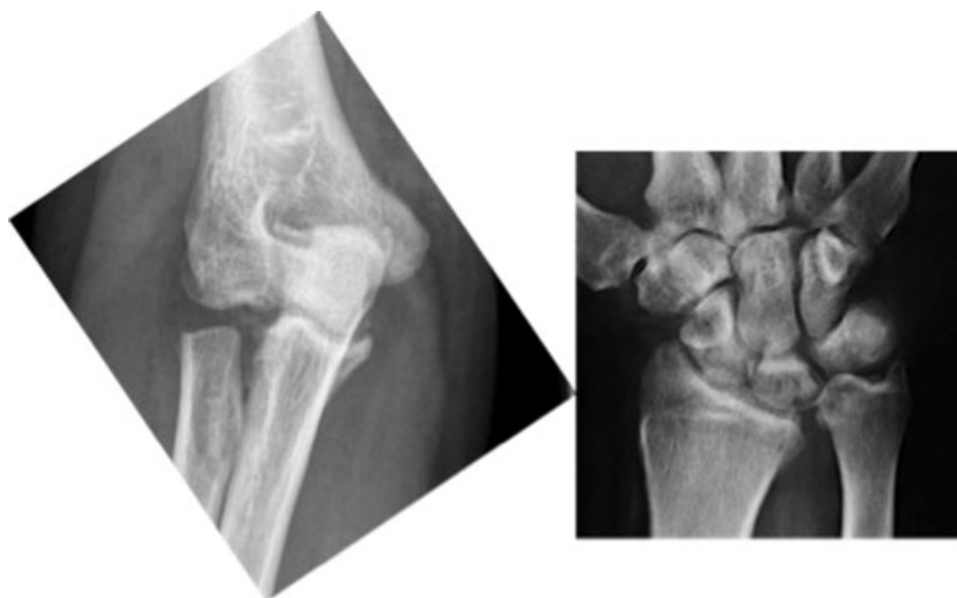

Fig. 3 Migración proximal del radio y pinzamiento cúbitocarpiano tras la escisión de la cabeza del radio en una lesión de Essex-Lopresti que pasó desapercibida en la fase aguda.

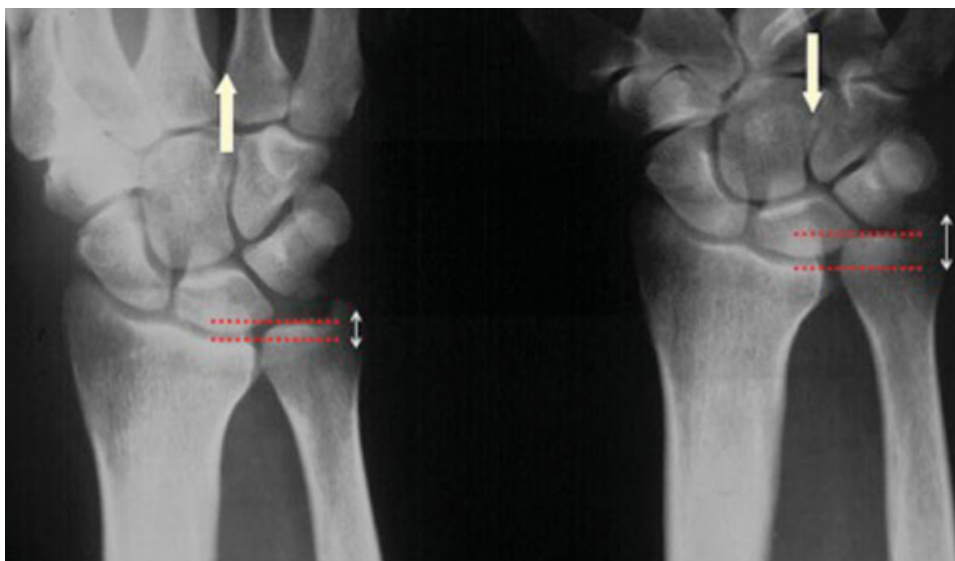

Fig. 4 El examen de compresión-distracción axial del antebrazo bajo control de escopia, es diagnóstico de lesión de Essex-Lopresti cuando la diferencia en la varianza radiocubital distal es superior a 6 mm. (“varianza radiocubital distal en compresión” – “varianza radiocubital distal en distracción” = más de 6 mm).

precoz, preferiblemente antes de la 4ª semana tras la lesión, que evite la escisión de la cabeza del radio evitando su migración proximal y establecer la estrategia terapéutica adecuada en aras de restablecer un antebrazo estable que permita recuperar la transmisión de cargas y el movimiento de codo, muñeca y antebrazo. La premisa fundamental es restablecer las relaciones anatómicas previas a la lesión y una vez conseguido, restituir la biomecánica normal del antebrazo. Estudios múltiples muestran mejores resultados en la fase aguda³ que en la fase crónica.^{7,10,11,28}

Restablecer la Anatomía del Antebrazo

La escisión de la cabeza del radio en una lesión de Essex-Lopresti producirá un ascenso progresivo del radio y por tanto, en caso de no poder mantenerla debe sustituirse por una prótesis. De forma excepcional, la fractura de la cabeza de radio es subsidiaria de tratamiento conservador pero en la mayoría de los casos es objeto de procedimientos quirúrgicos: reducción y fijación interna, escisión de pequeños fragmentos si no interfieren con la articulación radiocubital proximal o escisión y sustitución por una prótesis cuando la cabeza es irreconstruible. La artroplastia, a pesar de tener el tamaño adecuado, puede no restituir la congruencia de la ARCD, siendo necesario asociar una osteotomía de acortamiento del cúbito.²² Las prótesis metálicas son la opción recomendada cuando no se puede reconstruir la cabeza de radio.^{29,30} Las complicaciones incluyen el aflojamiento, la luxación y la erosión en el “capitellum.” Las prótesis de silicona tienen más complicaciones en relación al colapso y desgaste de la prótesis y a la sinovitis.¹¹ Los aloinjertos de cabeza de radio han tenido resultados variables a corto plazo y desconocidos a largo plazo.³¹

Restituir la Biomecánica del Antebrazo

Una vez conseguida la longitud anatómica del antebrazo que permite conseguir unas relaciones normales a nivel de la ARCD,

el tratamiento debe focalizarse en el tratamiento de las lesiones de la ARCD y la MIO. La luxación dorsal de la ARCD se reduce en supinación del antebrazo y la luxación volar en pronación, la reducción debe confirmarse radiográficamente. Si la articulación solo es estable en pronación o supinación extremas, se debe considerar la fijación con una aguja de Kirschner percutánea radiocubital en posiciones cercanas a la rotación neutra³²⁻³⁴ o la reparación del CFCT con técnicas abiertas o artroscópicas³ para conseguir la cicatrización del CFCT en la fase aguda. Con cualquiera de las dos opciones es preciso mantener bloqueada la rotación del antebrazo durante 4-6 semanas (► Fig. 5). Si el CFCT es irreparable, por el tipo de lesión o por el tiempo transcurrido, se debe considerar la reconstrucción de los ligamentos de la ARCD.³⁵

Así como en el enfoque terapéutico de la fractura de la cabeza del radio y de las lesiones del CFCT existe un cierto consenso, no ocurre lo mismo en lo que se refiere a la rotura de la MIO, con preguntas de difícil respuesta en cuanto a la capacidad de cicatrización o a la técnica de reconstrucción. Murray³⁶ y Dodds y col,³⁷ no creen necesario reparar o reconstruir la MIO y centran el tratamiento en la fractura de la cabeza de radio y en la estabilidad de la ARCD. Failla y col,⁶ describen un caso en el que realizan una sutura de la MIO con buen resultado a los cinco meses de evolución. Adams y col,³⁸ recomiendan la reconstrucción con tendón rotuliano (hueso-tendón rotuliano-hueso) dada la capacidad limitada de cicatrización de la MIO.

Sánchez Del Cura³⁹ realizó su tesis doctoral sobre la conveniencia de reconstruir o no la MIO en las lesiones de Essex-Lopresti reproducidas en antebrazos de cadáver y en réplicas de antebrazo fabricadas en poliuretano y cables de poliamida a modo de ligamentos. Utilizó 26 antebrazos, que tras ser desprovistos de piel, tejido celular subcutáneo, músculo y tendones, fueron distribuidos de forma aleatoria en tres grupos de ensayo: un primer grupo control donde las tres estructuras estabilizadoras (cabeza del radio, MIO y

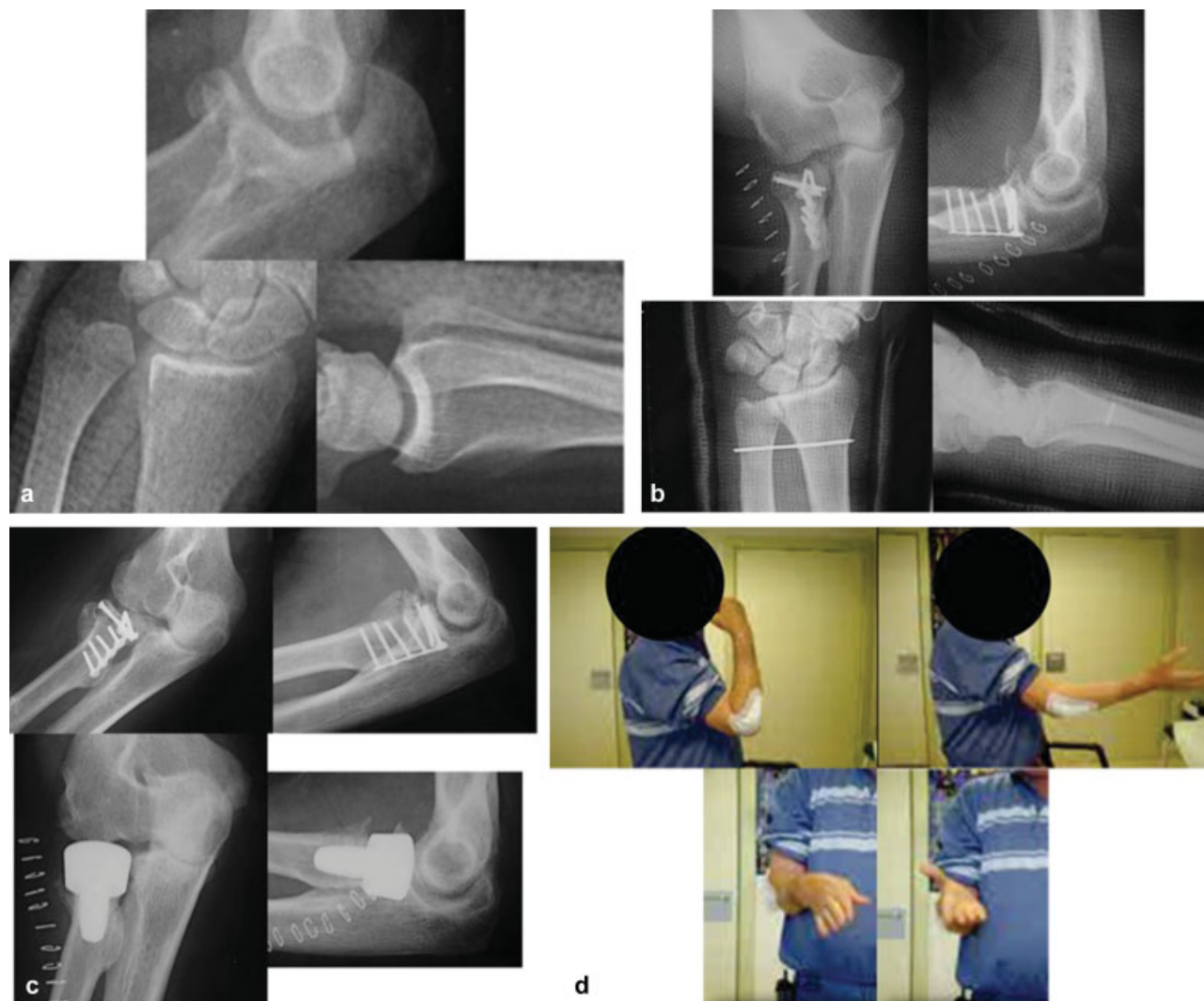

Fig. 5 Tratamiento de lesión de Essex-Lopresti derecha aguda. (a) Imágenes radiológicas preoperatorias. (b) Inicialmente se realizó una RAFI de la fractura de cabeza de radio y fijación percutánea radiocubital distal. (c) A los cinco meses, escisión de la cabeza de radio y sustitución por una prótesis debido al fracaso de la osteosíntesis. (d) Resultado funcional a las dos semanas de la colocación de la prótesis.

ARCD) estaban intactas; un segundo grupo donde se lesionaron las MIO y el CFCT y en el que solo se reconstruyó el CFCT mediante una ligamentoplastia con tendón del músculo “extensor indicis proprius” según la técnica de Adams y Berger³⁵ y un tercer grupo igual al segundo pero en el que además se reparó la banda central de la MIO utilizando una plastia con el tendón del músculo “flexor carpi radialis.” En los dos últimos grupos se mantuvo la cabeza del radio, simulando lo que sería su preservación mediante fijación interna o la sustitución por una prótesis. Los antebrazos se colocaron en un dispositivo de tracción, donde el cúbito se mantenía fijo mientras que el radio era traccionado en sentido proximal a una velocidad constante de 2 mm/segundo. El grupo de ensayo tanto de antebrazos de cadáver como de réplicas que incluía la reconstrucción del CFCT y la MIO presentó una rigidez y una resistencia media un 30% superior respecto al grupo donde solo se reconstruyó el CFCT, concluyendo que la reconstrucción de la MIO aporta una mayor estabilidad longitudinal del antebrazo que las técnicas donde solo se actúa sobre la cabeza del radio y la ARCD.

Los pobres resultados obtenidos en las lesiones de Essex-Lopresti en los que no se ha actuado sobre la MIO, han llevado a estudiar diferentes métodos para su reconstrucción. La mayoría de los estudios se han realizado en cadáveres y existen pocas publicaciones con resultados clínicos. Las técnicas se centran en la reconstrucción de la *banda central* de la MIO y han ido ganando aceptación tanto en las lesiones crónicas como en las agudas.^{13,40} Los injertos utilizados, incluyen tendones de los músculos “semitendinosus,” “palmaris longus,” “flexor carpi radialis” y hueso-tendón rotuliano-hueso (H-T-H).^{37,41-43} Otras opciones son la utilización de injerto sintético⁴⁴ o el músculo “pronator teres.”⁴⁵

La MIO es más rígida que cualquiera de los injertos utilizados y a pesar de que el injerto H-T-H es el que más se aproxima, tiene menor resistencia que la banda central de la MIO.²⁰ La técnica de reconstrucción debe posicionar el injerto en los puntos de inserción anatómicos de la banda central, con una longitud media de 11,2 cm¹² y se debe tensar con el antebrazo en supinación para obtener la máxima tensión en la posición de menor distancia entre el radio y el cúbito.^{12,14,46}

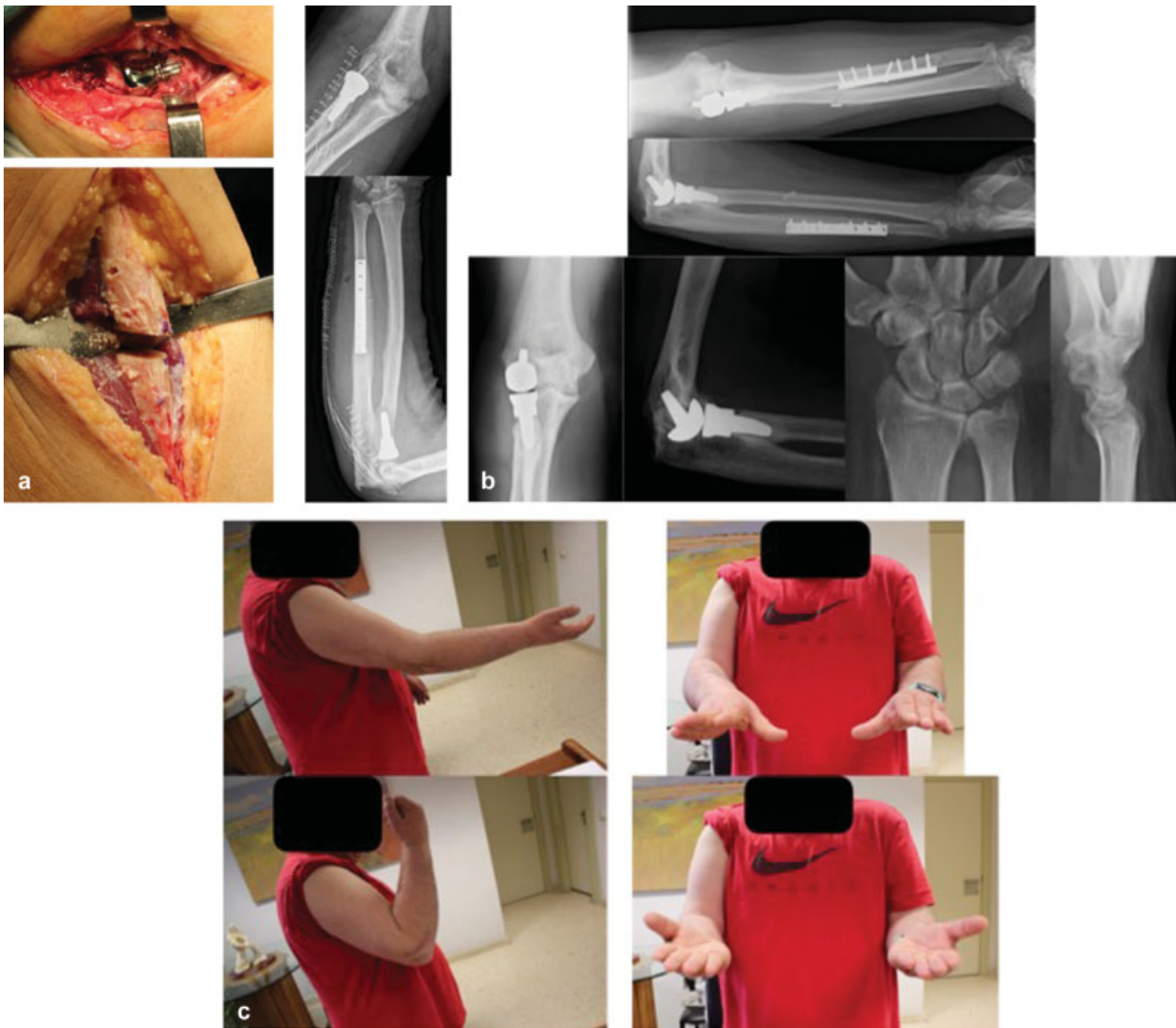


Fig. 6 Tratamiento del paciente con lesión de Essex-Lopresti derecha cuyas imágenes iniciales corresponden a la ► **Fig. 3.** (a) La prótesis de cabeza de radio no consiguió restablecer la longitud del radio por lo que se asoció una osteotomía de acortamiento del cúbito. No se reconstruyeron ni la MIO ni los ligamentos de la ARCD por no haber una laxitud severa de esa articulación. (b) A los 12 meses de evolución, el balance articular activo era funcional pero comenzó a presentar dolor en el codo debido a una erosión del “capitellum” por lo que se llevó a cabo un recambio de la prótesis de cabeza de radio por una prótesis radiocapitelar y se reconstruyó la MIO con injerto autógeno del tendón del “palmaris longus” que se fijó en el radio con un “endobutton” y en el cúbito con un tornillo interferencial. Imágenes radiológicas al año de la cirugía. (c) Resultado funcional al año de la cirugía.

Ruch y col,⁴⁷ publicaron buen resultado con dos años de evolución en un paciente con lesión crónica tratada mediante prótesis de cabeza de radio, reconstrucción de la MIO con H-T-H y reparación del CFCT. Adams y col,³⁸ en la serie tratada mediante autoinjerto H-T-H y acortamiento del cúbito sin sustitución de la cabeza del radio obtuvieron una mejoría del dolor en todos los pacientes y consiguieron una relación normal en la ARCD en la mayoría de los pacientes, aunque hubo pérdida significativa de la rotación del antebrazo y de la fuerza de prensión.

¿Qué Hacer Cuando el Radio ha emigrado Proximalmente?

Cuando la migración proximal del radio se hace evidente, el cirujano debe evaluar si es posible descender el radio y reducir la

ARCD, para lo que es de gran ayuda el examen de compresión-distracción axial del antebrazo bajo control de escopia. Los casos reducibles pueden ser tratados de forma similar a los casos agudos. En las deformidades irreducibles no hay ningún tratamiento ideal, casi todos incluyen la colocación de una prótesis de cabeza de radio y diferentes alternativas en el antebrazo y la ARCD como la osteotomía de acortamiento del cúbito, la reconstrucción de la MIO,^{11,28,40} y diferentes artroplastias en la ARCD. La resección del cúbito distal (técnica de Darrach) puede ser la opción en los pacientes con menor demanda funcional y la pseudoartrosis intencionada en el cúbito distal con artrodesis de la articulación radiocubital distal (técnica de Sauvé-Kapandji) para los de mayor demanda.²³

En nuestra experiencia, en todos los pacientes con lesión crónica de Essex-Lopresti, el radio descendía hasta llegar a

restablecer una relación normal de la ARCD. Por tanto, mi recomendación es colocar una prótesis de cabeza de radio o una prótesis radiocapitelar en los casos en los que previamente se utilizó una prótesis de cabeza de radio que produjo una erosión del "capitellum" que obligó a retirarla. Si el radio no descendiera hasta restablecer una relación normal a nivel de la ARCD, es preciso asociar una osteotomía de acortamiento del cúbito. La mayoría de los pacientes con una lesión crónica de Essex-Lopresti, refieren dolor e incapacidad funcional secundarios a la impactación

cúbitocarpiana que requieren una osteotomía de acortamiento del cúbito a pesar de que se coloque una prótesis de cabeza de radio (►Fig. 6). Sin embargo, en los casos con cambios degenerativos a nivel de la ARCD, se deben valorar técnicas de rescate como la resección del cúbito distal o la artroplastia de Sauvé-Kapandji.

Con el ánimo de simplificar el tratamiento y disminuir el número de procedimientos quirúrgicos empleados en las lesiones crónicas de Essex-Lopresti, hemos utilizado la prótesis total APTIS[®] de la ARCD como tratamiento

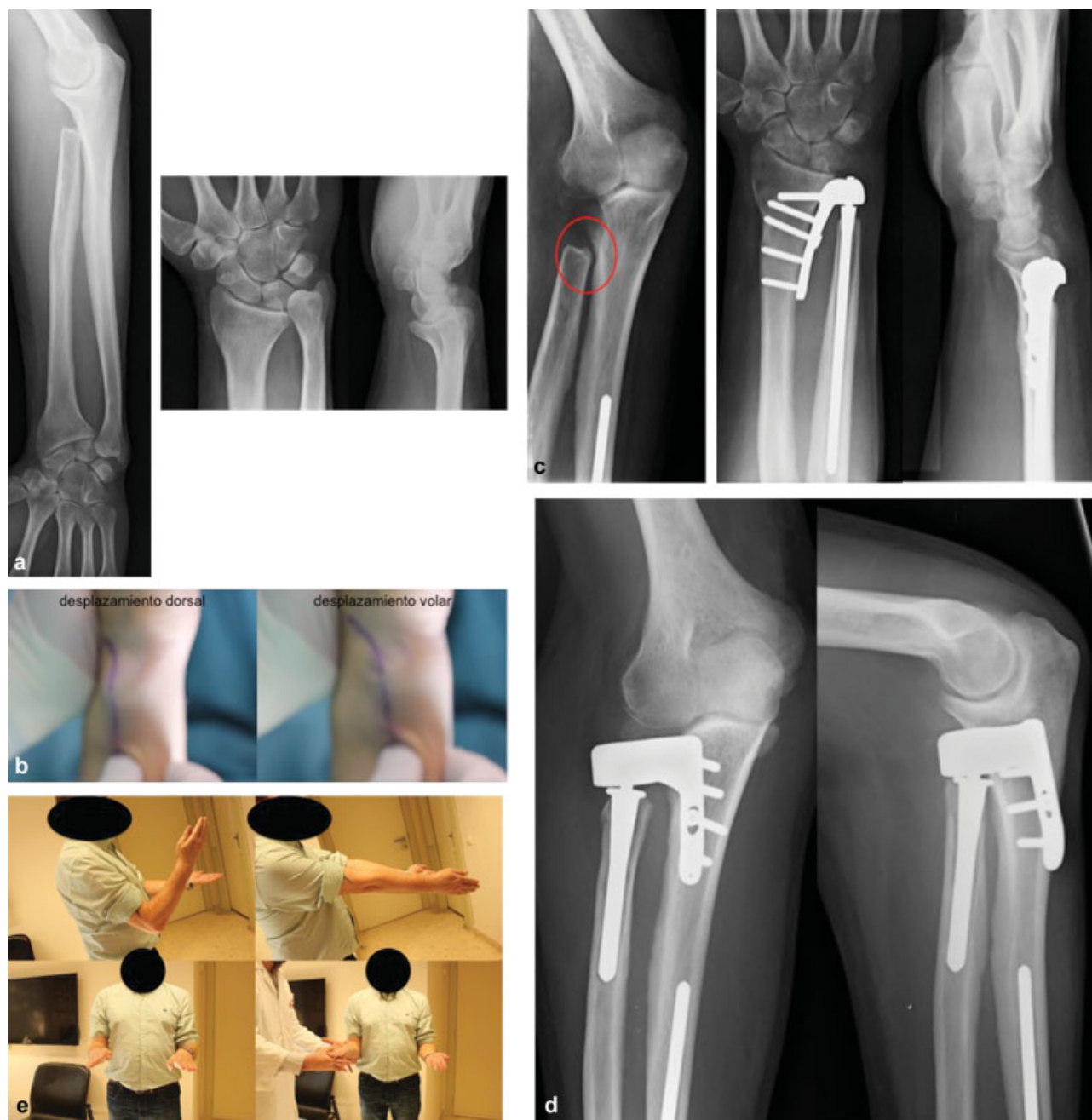


Fig. 7 Tratamiento de lesión de Essex-Lopresti derecha crónica con escisión de la cabeza del radio excesivamente amplia, que incluyó la tuberosidad bicipital. (a) Imágenes radiológicas preoperatorias. (b) Inestabilidad de la ARCD objetivable mediante el *ballottement test* (c) Inicialmente el tratamiento se llevó a cabo con la prótesis total APTIS[®] de la ARCD como tratamiento definitivo. A los 11 meses del postoperatorio, la clínica dolorosa y la inestabilidad de la muñeca desaparecieron, pero apareció un dolor severo por impactación radiocubital proximal. (d) Prótesis radiocubital proximal como tratamiento para solventar la impactación radiocubital proximal. (e) Resultado funcional al año de la cirugía.

definitivo. En tres pacientes, sometidos a cirugías previas en el codo (escisión de la cabeza del radio en dos y prótesis de cabeza de radio uno), se realizó esta técnica y los resultados no fueron buenos en los dos pacientes a los que se reseccó la cabeza de radio, pues a pesar de que el dolor a nivel de la ARCD desapareció, la prótesis no consiguió restablecer estabilidad en el radio proximal y se produjo un pinzamiento radiocubital proximal; ambos casos se solventaron con buen resultado mediante la colocación de una prótesis radiocubital proximal (–Fig. 7). En la paciente con prótesis de cabeza de radio, se retiró debido a la erosión en el “capitellum” y la prótesis APTIS^R proporcionó un buen resultado clínico y funcional. Esos resultados me han hecho reconsiderar mis indicaciones de la prótesis APTIS^R en la lesión de Essex-Lopresti, de forma que pueden ser una opción recomendable en las lesiones agudas, asociando una prótesis de cabeza de radio y, así, evitar llevar a cabo el acortamiento del cúbito y la reconstrucción de la MIO.

Tratamiento Rehabilitador

El tratamiento dependerá de los procedimientos quirúrgicos que se hayan llevado a cabo. Si la fijación interna de la fractura de la cabeza del radio es estable o se ha colocado una prótesis de cabeza de radio, restituyendo las relaciones normales a nivel de la ARCD, se debe bloquear la rotación del antebrazo durante 4–6 semanas, hasta conseguir la cicatrización del CFCT, pero se puede realizar la flexoextensión activa del codo. Si se ha asociado una osteotomía de acortamiento del cúbito y la fijación es estable, el protocolo de rehabilitación no difiere del descrito. La reconstrucción de la MIO requiere 4–6 semanas de inmovilización antes de permitir la movilidad libre del antebrazo, tiempo que coincide con el requerido para la cicatrización del CFCT. A partir de este período de inmovilización se inicia un tratamiento rehabilitador para recuperar los rangos articulares de flexoextensión y pronosupinación de codo, antebrazo y muñeca. Si la opción elegida ha sido la colocación de una prótesis de cabeza de radio y una prótesis total APTIS^R de la ARCD, no se requiere inmovilización del antebrazo y codo, pudiendo realizar movilidad inmediata de la extremidad.

Como complemento a lo descrito en el párrafo anterior se llevará a cabo un trabajo muscular isométrico de la musculatura de codo y antebrazo, cocontracción de los músculos braquiales y antebraquiales, contracciones suaves contra resistencia de los músculos de la mano, se intensificará el trabajo propioceptivo del miembro superior y se trabajaran los movimientos funcionales del miembro superior para integrarlos en las actividades de la vida cotidiana. A partir de los 90 días se introducirán actividades detrabajo muscular concéntrico, excéntrico e isocinético con resistencias progresivas y trabajo pliométrico.

Procedimientos de Rescate

Si los resultados obtenidos con los tratamientos previos no son satisfactorios, la creación del antebrazo de un solo

hueso *one-bone forearm* mediante la sinostosis o artrodesis radiocubital, proporciona un brazo de palanca estable para la función de la mano pero se sacrifica la rotación del antebrazo. Ese procedimiento se lleva a cabo mediante la fusión termino-terminal del radio y cúbito distales o por una artrodesis latero-lateral del radio distal y del cúbito proximal. Es una técnica lastrada de una alta proporción de complicaciones y de un 32% de pseudoartrosis por lo que su indicación debe ser muy meditada antes de realizarla.⁴⁸

Conclusiones

La lesión de Essex-Lopresti supone una inestabilidad longitudinal del antebrazo que produce dolor e incapacidad funcional severa en la extremidad afecta. La fractura de la cabeza del radio puede enmascarar el resto de lesiones y hacer que no se diagnostique en fase aguda. Los resultados obtenidos en la fase crónica son peores que en la fase aguda. La reconstrucción de la MIO es una técnica exigente que debe combinarse con otros procedimientos quirúrgicos para restituir la funcionalidad del antebrazo. La utilización de la prótesis APTIS^R junto a la prótesis de cabeza de radio, simplifica el tratamiento y los resultados obtenidos hasta el momento son prometedores.

Conflicto de intereses

Los autores declaran no tener conflictos de interes.

Bibliografía

- 1 Curr JF, Coe WA. Dislocation of the inferior radio-ulnar joint. *Br J Surg* 1946;34:74–77
- 2 Essex-Lopresti P. Fractures of the radial head with distal radio-ulnar dislocation; report of two cases. *J Bone Joint Surg Br* 1951; 33B(02):244–247
- 3 Trousdale RT, Amadio PC, Cooney WP, Morrey BF. Radio-ulnar dissociation. A review of twenty cases. *J Bone Joint Surg Am* 1992; 74(10):1486–1497
- 4 Helmerhorst GT, Ring D. Subtle Essex-Lopresti lesions: report of 2 cases. *J Hand Surg Am* 2009;34(03):436–438
- 5 Neuber M, Joist A, Joosten U, Rieger H. [Late sequelae and treatment strategies of distal radio-ulnar dissociation after undetected Essex-Lopresti lesion]. *Unfallchirurg* 2000;103(12): 1093–1096
- 6 Failla JM, Jacobson J, van Holsbeeck M. Ultrasound diagnosis and surgical pathology of the torn interosseous membrane in forearm fractures/dislocations. *J Hand Surg Am* 1999;24(02):257–266
- 7 Sowa DT, Hotchkiss RN, Weiland AJ. Symptomatic proximal translation of the radius following radial head resection. *Clin Orthop Relat Res* 1995;(317):106–113
- 8 Capuano L, Craig N, Ashcroft GP, Maffulli N. Distraction lengthening of the radius for radial longitudinal instability after distal radio-ulnar subluxation and excision of the radial head: a case report. *Scand J Plast Reconstr Surg Hand Surg* 2001;35(03): 331–335
- 9 Morrey BF, Chao EY, Hui FC. Biomechanical study of the elbow following excision of the radial head. *J Bone Joint Surg Am* 1979; 61(01):63–68
- 10 Rabinowitz RS, Light TR, Havey RM, et al. The role of the interosseous membrane and triangular fibrocartilage complex in forearm stability. *J Hand Surg Am* 1994;19(03):385–393

- 11 Hotchkiss RN, An KN, Sowa DT, Basta S, Weiland AJ. An anatomic and mechanical pathomechanics of proximal migration of the radius. *J Hand Surg Am* 1989;14(02):256-261
- 12 Skahen JR III, Palmer AK, Werner FW, Fortino MD. The interosseous membrane of the forearm: anatomy and function. *J Hand Surg Am* 1997;22(06):981-985
- 13 Chandler JW, Stabile KJ, Pfaeffle HJ, Li ZM, Woo SL, Tomaino MM. Anatomic parameters for planning of interosseous ligament reconstruction using computer-assisted techniques. *J Hand Surg Am* 2003;28(01):111-116
- 14 Farr LD, Werner FW, McGrattan ML, Zwerling SR, Harley BJ. Anatomy and biomechanics of the forearm interosseous membrane. *J Hand Surg Am* 2015;40(06):1145-51.e2
- 15 Pfaeffle HJ, Tomaino MM, Grewal R, et al. Tensile properties of the interosseous membrane of the human forearm. *J Orthop Res* 1996;14(05):842-845
- 16 Noda K, Goto A, Murase T, Sugamoto K, Yoshikawa H, Moritomo H. Interosseous membrane of the forearm: an anatomical study of ligament attachment locations. *J Hand Surg Am* 2009;34(03):415-422
- 17 Watanabe H, Berger RA, Berglund LJ, Zobitz ME, An KN. Contribution of the interosseous membrane to distal radioulnar joint constraint. *J Hand Surg Am* 2005;30(06):1164-1171
- 18 Birkbeck DP, Failla JM, Hoshaw SJ, Fyhrie DP, Schaffler M. The interosseous membrane affects load distribution in the forearm. *J Hand Surg Am* 1997;22(06):975-980
- 19 Palmer AK, Werner FW. Biomechanics of the distal radioulnar joint. *Clin Orthop Relat Res* 1984;(187):26-35
- 20 Stabile KJ, Pfaeffle J, Saris I, Li ZM, Tomaino MM. Structural properties of reconstruction constructs for the interosseous ligament of the forearm. *J Hand Surg Am* 2005;30(02):312-318
- 21 Halls AA, Travill A. Transmission of pressures across the elbow joint. *Anat Rec* 1964;150:243-247
- 22 Edwards GS Jr, Jupiter JB. Radial head fractures with acute distal radioulnar dislocation. Essex-Lopresti revisited. *Clin Orthop Relat Res* 1988;(234):61-69
- 23 Jungbluth P, Frangen TM, Arens S, Muhr G, Källicke T. The undiagnosed Essex-Lopresti injury. *J Bone Joint Surg Br* 2006;88(12):1629-1633
- 24 van Riet RP, Morrey BF, O'Driscoll SW, Van Glabbeek F. Associated injuries complicating radial head fractures: a demographic study. *Clin Orthop Relat Res* 2005;441:351-355
- 25 Smith AM, Urbanosky LR, Castle JA, Rushing JT, Ruch DS. Radius pull test: predictor of longitudinal forearm instability. *J Bone Joint Surg Am* 2002;84-A(11):1970-1976
- 26 Soubeyrand M, Lafont C, Oberlin C, France W, Maulat I, Degeorges R. The "muscular hernia sign": an original ultrasonographic sign to detect lesions of the forearm's interosseous membrane. *Surg Radiol Anat* 2006;28(04):372-378
- 27 Fester EW, Murray PM, Sanders TG, Ingari JV, Leyendecker J, Leis HL. The efficacy of magnetic resonance imaging and ultrasound in detecting disruptions of the forearm interosseous membrane: a cadaver study. *J Hand Surg Am* 2002;27(03):418-424
- 28 Marcotte AL, Osterman AL. Longitudinal radioulnar dissociation: identification and treatment of acute and chronic injuries. *Hand Clin* 2007;23(02):195-208, vi
- 29 King GJ, Patterson SD. Metallic radial head arthroplasty. *Tech Hand Up Extrem Surg* 2001;5(04):196-203
- 30 Moro JK, Werier J, MacDermid JC, Patterson SD, King GJ. Arthroplasty with a metal radial head for unreconstructible fractures of the radial head. *J Bone Joint Surg Am* 2001;83-A(08):1201-1211
- 31 Szabo RM, Hotchkiss RN, Slater RR Jr. The use of frozen-allograft radial head replacement for treatment of established symptomatic proximal translation of the radius: preliminary experience in five cases. *J Hand Surg Am* 1997;22(02):269-278
- 32 Mikic ZD. Treatment of acute injuries of the triangular fibrocartilage complex associated with distal radioulnar joint instability. *J Hand Surg Am* 1995;20(02):319-323
- 33 Mulford JS, Axelrod TS. Traumatic injuries of the distal radioulnar joint. *Hand Clin* 2010;26(01):155-163
- 34 Atesok KI, Jupiter JB, Weiss AP. Galeazzi fracture. *J Am Acad Orthop Surg* 2011;19(10):623-633
- 35 Adams BD, Berger RA. An anatomic reconstruction of the distal radioulnar ligaments for posttraumatic distal radioulnar joint instability. *J Hand Surg Am* 2002;27(02):243-251
- 36 Murray PM. Diagnosis and treatment of longitudinal instability of the forearm. *Tech Hand Up Extrem Surg* 2005;9(01):29-34
- 37 Dodds SD, Yeh PC, Slade JF III. Essex-lopresti injuries. *Hand Clin* 2008;24(01):125-137
- 38 Adams JE, Culp RW, Osterman AL. Interosseous membrane reconstruction for the Essex-Lopresti injury. *J Hand Surg Am* 2010;35(01):129-136
- 39 Sánchez Del Cura P. Necesidad de la reparación de la membrana interósea en la lesión de Essex-Lopresti. Tesis Doctoral, Facultad de Medicina, Universidad Complutense de Madrid. 22 de enero 2016
- 40 Skahen JR III, Palmer AK, Werner FW, Fortino MD. Reconstruction of the interosseous membrane of the forearm in cadavers. *J Hand Surg Am* 1997;22(06):986-994
- 41 Pfaeffle HJ, Stabile KJ, Li ZM, Tomaino MM. Reconstruction of the interosseous ligament restores normal forearm compressive load transfer in cadavers. *J Hand Surg Am* 2005;30(02):319-325
- 42 Soubeyrand M, Oberlin C, Dumontier C, Belkheyar Z, Lafont C, Degeorges R. Ligamentoplasty of the forearm interosseous membrane using the semitendinosus tendon: anatomical study and surgical procedure. *Surg Radiol Anat* 2006;28(03):300-307
- 43 Tejwani SG, Markolf KL, Benhaim P. Reconstruction of the interosseous membrane of the forearm with a graft substitute: a cadaveric study. *J Hand Surg Am* 2005;30(02):326-334
- 44 Sabo MT, Watts AC. Reconstructing the interosseous membrane: a technique using synthetic graft and endobuttons. *Tech Hand Up Extrem Surg* 2012;16(04):187-193
- 45 Chloros GD, Wiesler ER, Stabile KJ, Papadonikolakis A, Ruch DS, Kuzma GR. Reconstruction of essex-lopresti injury of the forearm: technical note. *J Hand Surg Am* 2008;33(01):124-130
- 46 Gabriel MT, Pfaeffle HJ, Stabile KJ, Tomaino MM, Fischer KJ. Passive strain distribution in the interosseous ligament of the forearm: implications for injury reconstruction. *J Hand Surg Am* 2004;29(02):293-298
- 47 Ruch DS, Chang DS, Koman LA. Reconstruction of longitudinal stability of the forearm after disruption of interosseous ligament and radial head excision (Essex-Lopresti lesion). *J South Orthop Assoc* 1999;8(01):47-52
- 48 Peterson CA II, Maki S, Wood MB. Clinical results of the one-bone forearm. *J Hand Surg Am* 1995;20(04):609-618