


Avaliação da concordância interobservador no diagnóstico de lesões do anel pélvico posterior usando radiografia simples*

Evaluation of Interobserver Agreement in the Diagnosis of Posterior Pelvic Ring Lesions Using Plain Radiography

Leonardo Comerlatto¹  Alberto Braun Batista¹ Natália Henz Concatto² Ary da Silva Ungaretti Neto¹ Ramiro Zilles Gonçalves¹

¹Serviço de Ortopedia e Traumatologia, Hospital Cristo Redentor - Grupo Hospitalar Conceição, Porto Alegre, Rio Grande do Sul, Brasil

²Serviço de Radiologia e Diagnóstico por Imagem, Hospital de Clínicas de Porto Alegre, Porto Alegre, Rio Grande do Sul, Brasil

Endereço para correspondência Leonardo Comerlatto, MD, Rua Domingos Rubbo 20, Bairro Cristo Redentor, Porto Alegre, RS, Brasil, CEP: 91040-000 (e-mail: leonardocomerlatto@hotmail.com).

Rev Bras Ortop 2019;54:673–678.

Resumo

Objetivo Avaliar a concordância interobservador de radiologista, dois ortopedistas especialistas em quadril com experiência no tratamento de fraturas da pelve e acetábulo, dois ortopedistas gerais, dois residentes de ortopedia, e dois residentes de radiologia no diagnóstico de lesões do anel pélvico posterior usando radiografia simples.

Método Estudo transversal, realizado em setembro de 2017. Foram selecionados retrospectivamente e de modo aleatório exames de 20 pacientes atendidos previamente com lesões traumáticas do anel pélvico posterior. Nove examinadores de diferentes áreas médicas avaliaram as radiografias simples de bacia, que foram comparadas com a tomografia computadorizada, considerada critério confirmatório de diagnóstico. A concordância interobservador foi analisada pelo teste de Kappa (κ), e com intervalos de confiança de 95% (IC95%).

Resultados Foram encontradas pela tomografia computadorizada 28 lesões (23%; IC95%: 16–32%) em todos os casos avaliados. A concordância interobservador entre a radiografia simples e a tomografia computadorizada foi moderada nos médicos com mais experiência: o radiologista ($\kappa = 0,461$; IC95%: 0,270–0,652), os especialistas em quadril 1 e 2 ($\kappa = 0,534$; IC95%: 0,348–0,721; e $\kappa = 0,431$; IC95%: 0,235–0,627, respectivamente), e os ortopedistas gerais 1 e 2 ($\kappa = 0,497$; IC95%: 0,307–0,686; e $\kappa = 0,449$; IC95%: 0,254–0,645, respectivamente). Já com relação aos residentes de ortopedia e radiologia, a concordância interobservador foi considerada fraca. Nos diagnósticos de todos os examinadores, foram encontrados altos valores falso-negativos, principalmente nas fraturas da região posterior do íliaco e nas fraturas do sacro.

Palavras-chave

- ▶ educação médica
- ▶ fraturas ósseas
- ▶ radiologia
- ▶ traumatologia

* Trabalho realizado no Serviço de Ortopedia e Traumatologia, Hospital Cristo Redentor - Grupo Hospitalar Conceição, Porto Alegre, Rio Grande do Sul, Brasil.

Abstract

Conclusão Profissionais com mais experiência na área apresentam melhor capacidade de identificação de lesões do anel pélvico posterior por radiografia simples; porém, salienta-se que a radiografia simples de pelve esteve suscetível a avaliações falso-negativas da parte de todos os profissionais estudados.

Objective To evaluate interobserver agreement of a radiologist, two hip specialist orthopedists with experience in the treatment of pelvic and acetabulum fractures, two general orthopedists, two orthopedic residents and two radiology residents regarding the diagnosis of posterior pelvic ring lesions using plain radiography.

Method A cross-sectional study performed in September 2017. The exams of 20 patients who had been treated for traumatic lesions of the posterior pelvic ring were randomly selected. A total of nine examiners from different medical areas evaluated plain pelvic radiographs; those were compared with computed tomography scans, which are considered a confirmatory diagnostic criterion. Interobserver agreement was assessed using the Kappa test (κ) and 95% confidence intervals (95% CIs).

Results A total of 28 lesions were found by computed tomography (23%; 95%CI: 16–32%) among all of the cases evaluated. The interobserver agreement between simple radiology and computed tomography was moderate among the more experienced physicians: a radiologist ($\kappa = 0.461$; 95%CI: 0.270–0.652), hip surgeon 1 and 2 ($\kappa = 0.534$; 95%CI: 0.348–0.721; and $\kappa = 0.431$; 95%CI: 0.235–0.627 respectively), and general orthopedic surgeon 1 and 2 ($\kappa = 0.497$; 95%CI: 0.307–0.686; and $\kappa = 0.449$; 95%CI: 0.254–0.645 respectively). Among the orthopedics and radiology residents, the interobserver agreement was considered weak. High false-negative values were found in the diagnosis of every examiner, mainly regarding fractures of the posterior iliac region and fractures of the sacrum.

Conclusion Professionals with greater experience in the field have a better ability to identify lesions of the posterior pelvic ring by simple radiography; however, it should be noted that simple pelvic radiography was susceptible to false-negative evaluations among all of the professionals assessed.

Keywords

- ▶ medical education
- ▶ bone fractures
- ▶ radiology
- ▶ traumatology

Introdução

A avaliação radiográfica simples da pelve se mantém o pilar diagnóstico inicial das fraturas do anel pélvico, sendo recomendada pelo programa Advanced Trauma Life Support (ATLS), do American College of Surgeons (ACS) Committee on Trauma (COT). No entanto, as lesões das estruturas constituintes do anel pélvico posterior (porção posterior do osso ilíaco, articulação sacroilíaca e sacro) são de difícil diagnóstico, podendo acarretar atraso e falha no tratamento.¹

Considera-se que os profissionais com mais experiência têm maior capacidade de diagnosticar as lesões do anel pélvico posterior por radiografia simples.² No entanto, estudos demonstram alta frequência de falha no diagnóstico com o uso de radiografia simples, especialmente em lesões envolvendo as estruturas posteriores do anel pélvico, considerando imperativa a realização de tomografia computadorizada (TC), exame considerado o padrão-ouro no diagnóstico dessas lesões.³ Portanto, o objetivo deste trabalho foi avaliar a concordância interobservador de radiologista, ortopedistas especialistas em quadril, ortopedistas gerais, residentes de ortopedia, e residentes de radiologia no diagnóstico de lesões do anel pélvico posterior usando radiografia simples.

Materiais e Métodos

Estudo transversal, realizado em setembro de 2017, no Serviço de Ortopedia e Traumatologia do Hospital Cristo Redentor (HCR) - Grupo Hospitalar Conceição (GHC), Porto Alegre, RS, Brasil. Esta pesquisa teve aprovação do Comitê de Ética da nossa instituição (CAAE: 72595617.7.0000.5530). Foram selecionados retrospectivamente exames de 20 pacientes de modo aleatório, por sorteio, atendidos previamente na emergência com lesões traumáticas do anel pélvico posterior. Foram incluídos na pesquisa somente casos com avaliação simultânea por radiografia simples em incidência ântero-posterior (AP) de bacia inicial e TC, sendo as TCs, na pesquisa, utilizadas como critério confirmatório de diagnóstico.

Examinadores e avaliação das imagens

Os nove examinadores eram médicos, dentre eles um radiologista com experiência mínima de dez anos na área de emergência traumatológica, dois ortopedistas especialistas em cirurgia do quadril com experiência mínima de dez anos de profissão e com experiência em cirurgia de fraturas da pelve e do acetábulo, dois ortopedistas de formação geral,

dois residentes de ortopedia, e dois residentes de radiologia, todos com atuação em emergência.

A avaliação das imagens se sucedeu da seguinte forma: a) foi alocada uma sala reservada para projeção de slides com os nove examinadores; b) foi apresentada uma ficha com o desenho da pelve, permitindo que o examinador marcasse os sítios de lesões nas regiões do anel pélvico posterior: íliaco posterior, articulação sacroilíaca, e sacro (► **Figura 1**) para cada caso apresentado, bem como a ausência de lesão, se assim considerasse. Neste estudo, foram avaliados 120 sítios anatômicos por examinador; c) as radiografias dos casos selecionados foram apresentadas aos examinadores em projeção de slides, com tempo de 30 segundos para a apreciação de cada caso. Todos os casos selecionados apresentavam lesões do anel pélvico anterior identificáveis nas radiografias.

Análise dos dados

Os dados para variáveis categóricas foram apresentados por frequência (%). A concordância interobservador foi avaliada pelo teste de Kappa (κ), com intervalos de confiança de 95% (IC95%), e os valores assumidos para a concordância foram considerados da seguinte forma: 0.20: muito fraca; 0.21–0.40: fraca; 0.41–0.60: moderada; 0.61–0.80: boa; 0.81–1.00: muito boa.^{4–6} Como avaliação de referência foi assumido o diagnóstico oriundo da TC. Todas as análises foram realizadas utilizando o programa Statistical Package for the Social Sciences (SPSS, IBM Corp., Armonk, NY, US), versão 22.0 para Windows.

Resultados

Foram determinadas pela TC 28 lesões no anel pélvico posterior, num total de 120 possibilidades de lesão (23%; IC95%: 16%–32%), uma vez que nossa ficha esquemática possibilitava identificação de 6 sítios de lesão para cada um dos 20 casos. A ► **Tabela 1**, apresenta a concordância interobservador entre a TC e a avaliação por radiografia simples. Nos examinadores com maior experiência, a concordância foi moderada: radiologista ($\kappa = 0,461$; IC95%: 0,270–0,652), especialistas em quadril 1 e 2 ($\kappa = 0,534$; IC95%: 0,348–0,721; e $\kappa = 0,431$; IC95%: 0,235–0,627, respectivamente), e ortopedistas gerais 1 e 2 ($\kappa = 0,497$; IC95%: 0,307–0,686; e $\kappa = 0,449$; IC95%: 0,254–0,645, respectivamente). Quando comparado o resultado da TC com os diagnósticos dos residentes de ortopedia e radiologia, a concordância interobservador foi considerada fraca (► **Tabela 1**).

Nos diagnósticos de todos os examinadores, foram encontrados altos valores falso-negativos: radiologista (46%), especialistas em quadril 1 e 2 (46% e 54%, respectivamente), ortopedistas gerais 1 e 2 (46% e 54%, respectivamente), residentes de ortopedia 1 e 2 (57% e 61%, respectivamente) e residentes de radiologia 1 e 2 (57% e 57%, respectivamente).

Na ► **Figura 2** são apresentadas as 28 lesões, de acordo com seus respectivos sítios anatômicos, tendo sido encontradas na TC 3 fraturas no íliaco posterior, 10 lesões de articulação sacroilíaca, e 15 fraturas do sacro. Na ► **Figura 3**, são apresentadas as lesões encontradas em cada sítio anatômico estudado com relação aos respectivos examinadores.

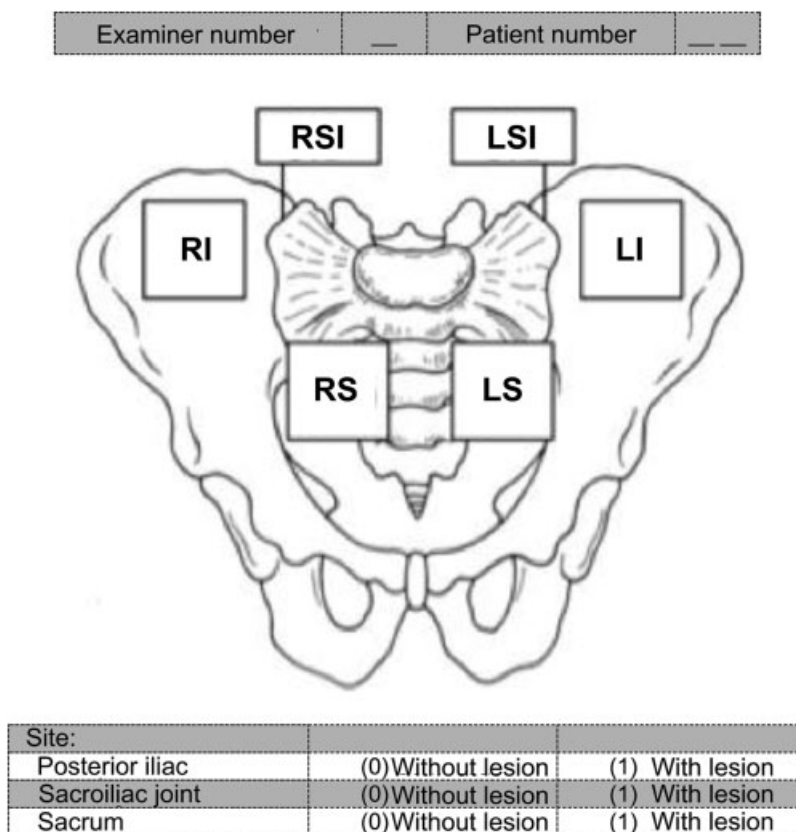


Fig. 1 Ficha do desenho da pelve para avaliação dos sítios de lesões nas regiões do anel pélvico posterior.

Tabela 1 Concordância interobservador dos diagnósticos (por radiografia simples) de lesões nas regiões do anel pélvico posterior, comparados à TC

Parâmetros	Diagnóstico de lesão		Concordância com a TC	
	Negativo	Positivo	%	Kappa (IC95%)
TC (referência)	092 (77)	028 (23)		
Radiologista	196 (80)	024 (20)	82	0,461 (0,270–0,652)
Especialista em quadril 1	100 (83)	020 (17)	85	0,534 (0,348–0,721)
Especialista em quadril 2	100 (83)	020 (17)	82	0,431 (0,235–0,627)
Ortopedista geral 1	198 (82)	022 (18)	83	0,497 (0,307–0,686)
Ortopedista geral 2	101 (84)	019 (16)	82	0,449 (0,254–0,645)
Residente de ortopedia 1	101 (84)	019 (16)	81	0,397 (0,198–0,596)
Residente de ortopedia 2	101 (84)	019 (16)	79	0,344 (0,143–0,545)
Residente de radiologia 1	198 (82)	022 (18)	78	0,346 (0,146–0,545)
Residente de radiologia 2	198 (81)	022 (19)	77	0,329 (0,130–0,529)

Abreviaturas: IC95%, intervalo de confiança de 95%; TC, tomografia computadorizada.

Nota: Dados apresentados como frequência (%).

Discussão

Neste estudo, identificamos que profissionais experientes apresentam uma maior capacidade de diagnosticar lesões do anel pélvico posterior por meio da radiografia simples. Entretanto, a

radiografia simples esteve suscetível a um elevado percentual de avaliações falso-negativas entre todos os examinadores quando comparada com a TC, ou seja, houve grande dificuldade de identificar as fraturas do íliaco posterior e do sacro.

As lesões do anel pélvico posterior são graves e de difícil diagnóstico,⁷⁻¹⁰ exigindo, muitas vezes, estabilização de urgência que restabeleça, do ponto de vista hemodinâmico, o paciente politraumatizado¹¹⁻¹⁴ e/ou procedimentos cirúrgicos subsequentes com vistas à fixação de fraturas ou luxações, permitindo o retorno do paciente à sua melhor condição funcional.

A radiografia da pelve é indicada como um dos exames de rotina no atendimento em traumas de alta energia; porém, em algumas situações, este exame é insuficiente para o diagnóstico, classificação, e estabelecimento de conduta.¹⁵⁻¹⁹ Os fatores que tornam a avaliação pélvica difícil por meio da radiografia isolada são a ausência de preparo do paciente, havendo a presença de artefatos como gás, conteúdo fecal, e globo vesical, além da complexa conformação tridimensional da pelve.^{20,21} Devido ao ângulo de inclinação do sacro, apenas uma visualização limitada é permitida na radiografia em incidência AP da pelve.¹

A TC muitas vezes não está disponível em centros não especializados,^{8,22-24} além de nela o paciente ser submetido a uma maior dose de radiação. Publicações demonstraram alta frequência de falha no diagnóstico de lesões pélvicas nas radiografias, especialmente as lesões envolvendo a articulação sacroilíaca e fraturas do sacro.^{25,26} Até 30% das fraturas do sacro são identificadas tardiamente, fato este que ocasiona um efeito negativo nos desfechos de longo prazo.^{3,27,28} Montana et al²⁹ encontraram falha no diagnóstico de 28% das disjunções da articulação sacroilíaca, e de 57% das fraturas do íliaco e sacro adjacentes à articulação sacroilíaca, com o uso isolado de radiografia simples.

Este estudo apresenta algumas limitações: a) a qualidade inferior de algumas das radiografias selecionadas, o que é

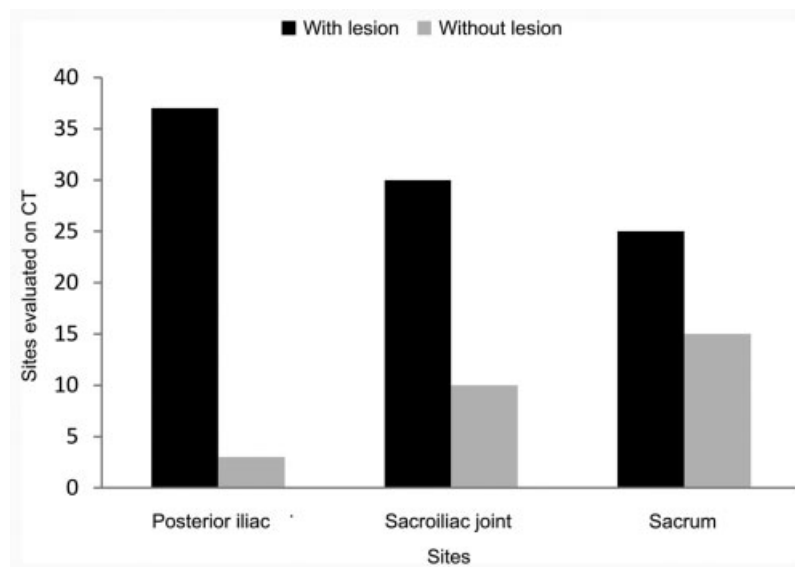


Fig. 2 Sítios avaliados na tomografia computadorizada (TC) das regiões do anel pélvico posterior (íliaco posterior, articulação sacroilíaca e sacro) com ou sem presença de lesões.

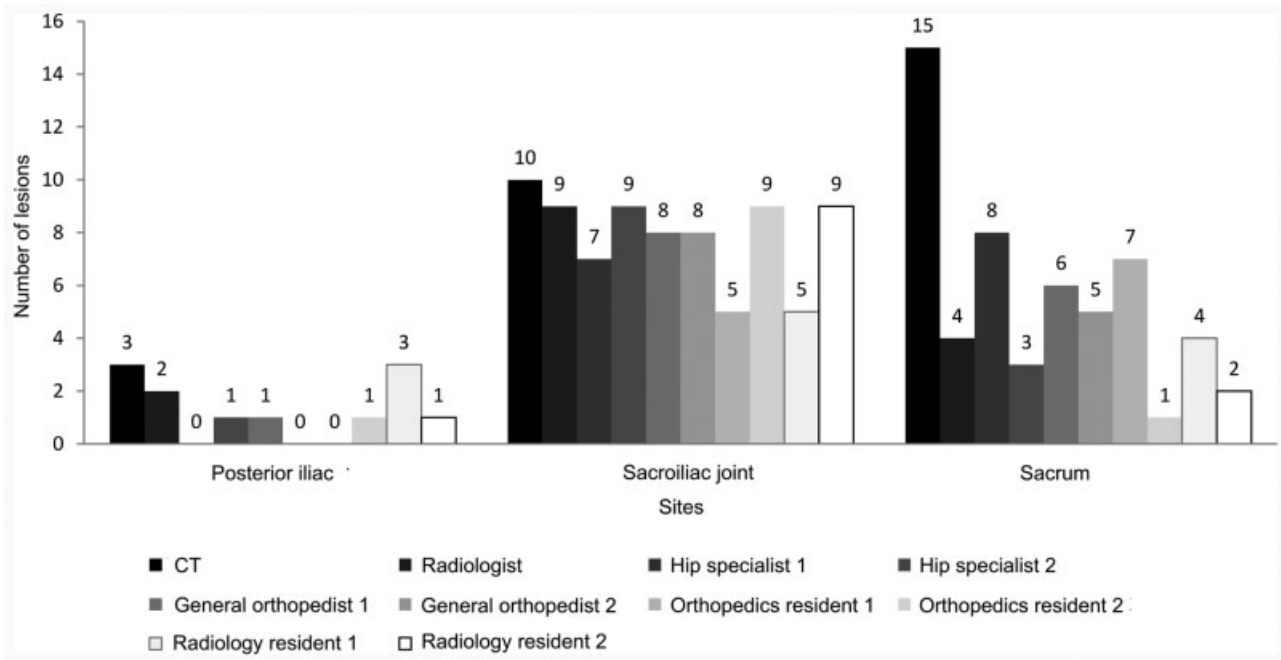


Fig. 3 Número de lesões do anel pélvico posterior por sítio e examinador.

frequente no contexto de emergência; e b) a definição do número de casos selecionados, bem como dos examinadores, foi realizada por meio de amostra de conveniência.

Conclusão

Profissionais com mais experiência na área têm melhor capacidade de identificação de lesões do anel pélvico posterior por radiografia simples; porém, salienta-se que a radiografia simples de pelve esteve suscetível a avaliações falso-negativas da parte de todos os profissionais estudados, principalmente em fraturas da região posterior do íliaco e do sacro.

Conflitos de interesse

Os autores declaram não haver conflitos de interesse.

Agradecimentos

Agradecemos o apoio e a colaboração do Grupo do Quadril (HCR/GHC).

Referências

- Vaccaro AR, Kim DH, Brodke DS, et al. Diagnosis and management of sacral spine fractures. *Instr Course Lect* 2004; 53:375-385
- Bucholz RW, Heckman JD, Court-Brown CM, Torneta P III. *Rockwood and Green's fractures in adults*. 8th ed. Philadelphia: Lippincott; 2015
- Schicho A, Schmidt SA, Seeber K, Olivier A, Richter PH, Gebhard F. Pelvic X-ray misses out on detecting sacral fractures in the elderly - Importance of CT imaging in blunt pelvic trauma. *Injury* 2016;47(03):707-710
- Liggieri AC, Tamanaha MJ, Abechain JJK, Ikeda TM, Dobashi ET. Concordância intra e interobservadores das diferentes classificações usadas na doença de Legg-Calvé-Perthes. *Rev Bras Ortop* 2015;50(06):680-5
- Machado DG, Cerqueira SAC, de Lima AF, Mathias MB, Aramburu JPG, Rodarte RR. Statistical analysis on the concordance of the radiological evaluation of fractures of the distal radius subjected to traction. *Rev Bras Ortop* 2016;51(01):11-15
- Altman DG. *Practical statistic for medical research*. 3rd ed. London: Chapman and Hall; 1995
- Young JW, Burgess AR, Brumback RJ, Poka A. Pelvic fractures: value of plain radiography in early assessment and management. *Radiology* 1986;160(02):445-451
- Denis F, Davis S, Comfort T. Sacral fractures: an important problem. Retrospective analysis of 236 cases. *Clin Orthop Relat Res* 1988;227(227):67-81
- Kokubo Y, Oki H, Sugita D, et al. Functional outcome of patients with unstable pelvic ring fracture. *J Orthop Surg (Hong Kong)* 2017;25(01):2309499016684322
- Dominguez S, Liu P, Roberts C, Mandell M, Richman PB. Prevalence of traumatic hip and pelvic fractures in patients with suspected hip fracture and negative initial standard radiographs—a study of emergency department patients. *Acad Emerg Med* 2005;12(04):366-369
- Heetveld MJ, Harris I, Schlaphoff G, Sugrue M. Guidelines for the management of haemodynamically unstable pelvic fracture patients. *ANZ J Surg* 2004;74(07):520-529
- Osborn PM, Smith WR, Moore EE, et al. Direct retroperitoneal pelvic packing versus pelvic angiography: A comparison of two management protocols for haemodynamically unstable pelvic fractures. *Injury* 2009;40(01):54-60
- Rommens PM, Hofmann A, Hessmann MH. Management of acute hemorrhage in pelvic trauma: an overview. *Eur J Trauma Emerg Surg* 2010;36(02):91-99
- Suzuki T, Smith WR, Moore EE. Pelvic packing or angiography: competitive or complementary? *Injury* 2009;40(04):343-353
- Garras DN, Carothers JT, Olson SA. Single-leg-stance (flamingo) radiographs to assess pelvic instability: how much motion is normal? *J Bone Joint Surg Am* 2008;90(10):2114-2118
- Kool DR, Blickman JG. *Advanced Trauma Life Support. ABCDE from a radiological point of view*. *Emerg Radiol* 2007;14(03):135-141
- Koo H, Leveridge M, Thompson C, et al. Interobserver reliability of the young-burgess and tile classification systems for fractures of the pelvic ring. *J Orthop Trauma* 2008;22(06):379-384

- 18 Savolaine ER, Ebraheim NA, Rusin JJ, Jackson WT. Limitations of radiography and computed tomography in the diagnosis of transverse sacral fracture from a high fall. A case report. *Clin Orthop Relat Res* 1991;(272):122-126
- 19 Henes FO, Nüchtern JV, Groth M, et al. Comparison of diagnostic accuracy of Magnetic Resonance Imaging and Multidetector Computed Tomography in the detection of pelvic fractures. *Eur J Radiol* 2012;81(09):2337-2342
- 20 Shin DS, Jang HG, Hwang SB, Har DH, Moon YL, Chung MS. Two-dimensional sectioned images and three-dimensional surface models for learning the anatomy of the female pelvis. *Anat Sci Educ* 2013;6(05):316-323
- 21 Cohen AS, McNeill JM, Calkins E, Sharp JT, Schubart A. The "normal" sacroiliac joint. Analysis of 88 sacroiliac roentgenograms. *Am J Roentgenol Radium Ther Nucl Med* 1967;100(03):559-563
- 22 Hudson S, Boyle A, Wiltshire S, McGerty L, Upponi S. Plain Radiography May Be Safely Omitted for Selected Major Trauma Patients Undergoing Whole Body CT: Database Study. *Emerg Med Int* 2012;2012:432537
- 23 Vo NJ, Gash J, Browning J, Hutson RK. Pelvic imaging in the stable trauma patient: is the AP pelvic radiograph necessary when abdominopelvic CT shows no acute injury? *Emerg Radiol* 2004;10(05):246-249
- 24 Nüchtern JV, Hartel MJ, Henes FO, et al. Significance of clinical examination, CT and MRI scan in the diagnosis of posterior pelvic ring fractures. *Injury* 2015;46(02):315-319
- 25 Gill K, Bucholz RW. The role of computerized tomographic scanning in the evaluation of major pelvic fractures. *J Bone Joint Surg Am* 1984;66(01):34-39
- 26 St Pierre RK, Oliver T, Somoygi J, Whitesides T, Fleming LL. Computerized tomography in the evaluation and classification of fractures of the acetabulum. *Clin Orthop Relat Res* 1984;(188):234-237
- 27 Routt ML Jr, Simonian PT, Swiontkowski MF. Stabilization of pelvic ring disruptions. *Orthop Clin North Am* 1997;28(03):369-388
- 28 Nystrom LM, McKinley TO, Marsh JL. Accuracy in radiographic assessment of pelvic ring fracture deformity: analysis of current methods. *J Orthop Trauma* 2013;27(12):708-715
- 29 Montana MA, Richardson ML, Kilcoyne RF, Harley JD, Shuman WP, Mack LA. CT of sacral injury. *Radiology* 1986;161(02):499-503