Published online: 2019-12-13

Artroplastia reversa de ombro: Resultados funcionais na artropatia do manguito*

Reverse Shoulder Arthroplasty: Functional Results in Rotator Cuff Arthropathy

Alexandre T. Nascimento[1] Gustavo K. Claudio[1] Pedro B. Rocha[1]

[1] Grupo de Ombro e Cotovelo, Hospital Orthoservice, São José dos Campos, SP, Brasil

Rev Bras Ortop 2020;55(1):106–111.

Endereço para correspondência Alexandre T. Nascimento, Av. Tívoli, 433, Vila Betânia, São José dos Campos, SP, 12245-230, Brasil (e-mail: dr.nascimento@icloud.com).

Resumo

Objetivo Avaliar os resultados funcionais dos pacientes submetidos a artroplastia reversa de ombro, para tratamento da artropatia do manguito refratária a tratamento conservador.

Métodos Estudo retrospectivo de 20 pacientes (21 ombros), 17 mulheres (81%) e 3 homens (19%), submetidos a artroplastia reversa de ombro no período de outubro de 2012 a setembro de 2017, para tratamento de artropatia de manguito rotador, operados por um único cirurgião em um único centro. Os pacientes foram avaliados pelo escore de disfunções do braço, ombro e mão (DASH, na sigla em inglês), pelo questionário genérico de avaliação de qualidade de vida SF-36 (SF-36), pela escala visual analógica de dor (EVA) e pelo escore da Universidade de Los Angeles – Califórnia (UCLA, na sigla em inglês). A média de idade na cirurgia foi de 66 anos (variação de 55 a 83 anos). O tempo de sintomas antes da realização da cirurgia foi de ∼ 2,5 anos (variação de 12 meses a 6 anos). O seguimento médio foi de 42,4 meses (variação de 19 a 56,7 meses).

Resultados A média dos escores pós-operatórios foi de 18,2 pontos no DASH; de 2 pontos na EVA, sendo 16 (77%) de dores leves, 4 (18%) de dores moderadas e 1 (5%) de dor intensa; de 29 pontos no UCLA, sendo 6 pacientes com resultado regular (28%), 10 pacientes com resultado bom (48%), e 5 pacientes com resultado excelente (24%); e de 63 pontos no SF-36. Tivemos como complicações quatro casos de *notching*, um caso de fratura de acrômio por estresse, e um caso de infecção pós-operatória.

Conclusões A artroplastia reversa do ombro apresenta bons resultados funcionais nos escores avaliados, propiciando melhora significativa na qualidade de vida dos pacientes.

Palavras-chave
- artroplastia do ombro
- artropatia do manguito rotador
- artrose do ombro
- rotura de manguito
- ombro/cirurgia

Abstract

Objective To evaluate the functional results of patients submitted to reverse shoulder arthroplasty for the treatment of rotator cuff arthropathy refractory to conservative treatment.

* *Trabalho realizado no Hospital Orthoservice, São José dos Campos, SP, Brasil.*

recebido
20 de Março de 2018
aceito
14 de Agosto de 2018

DOI https://doi.org/10.1055/s-0039-1697968.
ISSN 0102-3616.

Copyright © 2020 by Sociedade Brasileira de Ortopedia e Traumatologia. Published by Thieme Revinter Publicações Ltda, Rio de Janeiro, Brazil

License terms

Methods A retrospective study of 20 patients (21 shoulders), 17 women (81%) and 3 men (19%), underwent a reverse shoulder arthroplasty between October 2012 and September 2017, for a rotator cuff arthropathy treatment, operated by a single surgeon in a single center. The patients were assessed using the Disabilities of the Arm, Shoulder and Hand (DASH) score, the Short-Form (36) Health Survey (SF-36), the visual analogue scale (VAS) of pain rating, and the University of California – Los Angeles (UCLA) score. The mean age at surgery was of 66 years old (range: 55 to 83 years old). The duration of symptoms before surgery was of ∼ 2.5 years (range: 12 months to 6 years). The mean follow-up was of 42.4 months (range: 19 to 56.7 months).

Results The mean postoperative scores were 18.2 points in DASH; 2 points in EVA, of which 16 (77%) corresponded to mild pain, 4 (18%) to moderate pain, and 1 (5%) to severe pain; 29 points in UCLA, of which 6 patients presented a regular result (28%), 10 patients a good result (48%), and 5 patients an excellent result (24%); and 63 points in the SF-36. The complications were four cases of notching, one case of acromial fracture due to stress, and one case of postoperative infection.

Conclusions Reverse arthroplasty of the shoulder presents good functional results in the evaluated scores, providing a significant improvement in the quality of life of the patients.

Keywords
- arthroplasty, replacement, shoulder
- rotator cuff arthropathy
- shoulder arthrosis
- rotator cuff tear
- shoulder/surgery

Introdução

A artropatia do manguito rotador representa um espectro da doença do ombro, caracterizada pela insuficiência do manguito rotador, com diminuição da distância da cabeça umeral ao acrômio, com impacto subacromial e alterações artríticas da articulação glenoumeral.[1] A doença acomete mais mulheres entre a 6ª e 7ª décadas de vida. O membro dominante é mais comumente afetado, e a bilateralidade ocorre em entre 10 e 25% dos casos.[2] O tratamento inicial deve ser conservador, e as possibilidades de intervenção, quando necessárias, variam de desbridamento artroscópico, hemiartroplastia, artroplastia reversa e artrodese ou artroplastia de ressecção, estas duas em casos extremos.[1]

No ombro normal, os músculos do manguito rotador fornecem uma força que mantém a cabeça umeral centrada na glenóide em todas as posições do movimento. Com a insuficiência do manguito rotador, perde-se este equilíbrio devido à força do deltoide, sem contraposição, que força a ascensão da cabeça umeral. Mecanicamente, este desequilíbrio entre as forças que agem na cabeça umeral causa sua ascensão, erosão do acrômio, degeneração da cartilagem articular e osteopenia por desuso.[3]

A artroplastia reversa do ombro revolucionou a cirurgia reconstrutiva desta articulação e, devido a resultados clínicos promissores, gerou muito entusiasmo em um curto período de tempo.[4] Biomecanicamente, a artroplastia reversa melhora o funcionamento do músculo deltoide, movendo-o distalmente, proporcionando um maior braço de alavanca com aumento de sua distancia perpendicular ao centro de rotação articular, que pelo formato do semiconstrito se mantém estável e compensa o manguito rotador disfuncional, trazendo resultados clínicos superiores a outros implantes no tratamento da artropatia do manguito.[5–8] Um alongamento do membro, em média de 2,4 cm quando comparado ao lado contralateral, leva a retensionamento adequado do músculo deltoide e tem relação positiva com a melhora de função do paciente.[9] Esta melhora de função, juntamente com o alívio da dor, é uma opção confiável para tratar o ombro de pacientes idosos com artropatia do manguito refratária ao tratamento conservador, permitindo que tenham uma vida independente e com qualidade.[10] A artroplastia reversa de ombro é raramente proposta para pacientes com idade < 60 anos, no entanto não há limite de idade para sua indicação. Com este procedimento, a melhora funcional pode ser alcançada após dias ou semanas, pois permite a mobilização ativa precoce sem um período específico de reabilitação.[11] No entanto, os cirurgiões precisam estar cientes não só dos potenciais benefícios, mas também das complicações e preocupações em curso sobre a longevidade desta prótese.[12] O objetivo do nosso trabalho é avaliar os resultados funcionais e de melhora na qualidade de vida nos pacientes submetidos a artroplastia reversa após um seguimento de médio prazo, relatando as complicações por nós encontradas.

Materiais e métodos

Estudo retrospectivo de 20 pacientes (21 ombros), 17 mulheres (81%) e 3 (19%) homens, submetidos a artroplastia reversa de ombro no período de outubro de 2012 a setembro de 2017, para tratamento de artropatia do manguito rotador. Foram operados 13 ombros direitos e 8 esquerdos, sendo que o lado dominante foi o abordado em 15 (71%) dos casos. Uma paciente foi submetida ao procedimento bilateralmente (►**Figura 1**). Sete pacientes (32%) tinham história de cirurgia prévia para reparo do manguito rotador. Segundo a classificação de Seebauer[13] para artropatia do manguito, 7 (59%) dos ombros foram classificados como 1B, 13 (59%) como 2A, e 2

Fig. 1 Caso de uma senhora de 72 anos, com prótese reversa bilateral.

(8%) como 2B. Os pacientes foram avaliados pelo escore de disfunções do braço, ombro e mão (DASH, na sigla em inglês), pelo questionário genérico de avaliação de qualidade de vida SF-36 (SF-36), pela escala visual analógica de dor (EVA) e pelo escore da Universidade de Los Angeles – Califórnia (UCLA, na sigla em inglês). A média de idade na cirurgia foi de 66 anos (variação de 55 a 83 anos). O tempo de sintomas antes da realização da cirurgia foi de ~ 2,5 anos (variação de 12 meses a 6 anos). O seguimento médio foi de 42,4 meses (variação de 19 a 56,7 meses).

Foram incluídos no trabalho pacientes com diagnóstico de artropatia do manguito que não apresentaram melhora, ou esta foi insatisfatória, após o tratamento conservador, que consistiu em 6 meses de fisioterapia.

Técnica operatória

Todos os pacientes foram operados por um único cirurgião, com experiência de entre 5 e 10 anos na realização deste tipo de artroplastia, em um centro onde são realizadas em média 11 artroplastias por ano.

O paciente era submetido a anestesia geral e bloqueio de plexo. Em todos os casos, utilizamos a via deltopeitoral. Em todos os casos, o subescapular foi completamente desinserido, sem reinserção posterior. A prótese por nós utilizada foi a Equinoxe (Exactech, Inc., Gainesville, FL, EUA). A retroversão do componente umeral por nós utilizada foi de 20°. A direção da fresagem da glenóide era previamente planejada, utilizando-se dados de tomografia. Além da preocupação de colocar a metaglena no eixo do corpo da escápula, evitávamos sempre sua inclinação superior, colocando-a ligeiramente inclinada inferiormente. Após a colocação dos componentes umerais e glenoidais, a prótese era reduzida e verificava-se sua estabilidade, avaliando-se a tensão do músculo deltoide, amplitude de movimentos, e se com força de pistonagem os componentes não se separavam demasiadamente.

Todos os pacientes foram acompanhados com retornos periódicos após a retirada dos pontos, com 1 mês, 3 meses, 6 meses, 1 ano e, a partir de então, anualmente, com realização de radiografias nas incidências anteroposterior, perfil de escápula e perfil axilar. Todos os pacientes foram submetidos aos escores de DASH, SF-36, EVA e UCLA no pré-operatório e no seguimento pós-operatório.

No pós-operatório imediato, os pacientes foram deixados com tipoia simples (por 3 a 5 dias), apenas para conforto, com movimentos liberados conforme dor, inclusive elevação ativa do braço. Fisioterapia para ganho de amplitude de movimento foi iniciada com 2 semanas. Restringimos atividades de esforço e peso por 12 semanas.

A análise estatística foi realizada comparando-se as medidas pré- e pós-operatórias com a utilização do teste t de Student. Foi utilizado teste bicaudal e pareado em todos os casos, e foram aceitos como resultados significativos os com valor de $p < 0,05$. O programa estatístico utilizado foi o SPSS Statistics for Windows (IBM Corp, Armonk, NY, EUA).

Resultados

Independentemente da gravidade da artropatia, todos os pacientes apresentaram melhora funcional (►**Figura 2**). A média dos escores pós-operatórios foi de 18,7 (desvio padrão [DP]: 24,8) pontos no DASH; de 2 (DP: 2,4) pontos no EVA, sendo 16 (77%) de dores leves, 4 (18%) de dores moderadas, e 1 (5%) de dor intensa; de 29 (DP: 2,7) pontos no UCLA, sendo 6 pacientes com resultado regular (27%), 11 pacientes com resultado bom (50%), e 5 pacientes com resultado excelente (23%); e de 63 (DP: 19,2) pontos no SF-36. A média da amplitude de movimentos pós-operatória foi de flexão anterior (FA) de 157° (20° a 80°), abdução de 65° (40° a 80°), rotação externa de 30° (- 10° a 60°) e rotação interna em L1 (T8 a S1). Comparando-se os escores pré- e pós-operatórios, observamos melhora estatisticamente significativa de todos

Fig. 2 Resultado funcional – pré- e pós-operatório.

Tabela 1 Resultado total dos escores de DASH, UCLA e EVA*

	DASH	UCLA	EVA
Pré-operatório	67,2 ± 13,1 (41,6–93,2)	12,9 ± 4,8 (7–20)	7,7 ± 1,5 (5–10)
Pós-operatório	18,7 ± 24,8 (0–81,6)	29 ± 2,7 (22–34)	2 ± 2,4 (0–8)
Valor-p	< 0,001	< 0,001	< 0,001
n	22	22	22

Abreviações: DASH, disfunções do braço, ombro e mão; EVA, escala visual análoga; UCLA, Universidade de Los Angeles – Califórnia.
*Os valores são da média e o desvio padrão, com o intervalo entre parênteses.

os parâmetros analisados (►**Tabelas 1** e **2**). Seis (28%) pacientes apresentaram complicação pós-operatória, sendo que, destes, 4 apresentaram *notching*, diagnosticado por radiografias pós-operatórias; 1 caso teve infecção pós-operatória com necessidade de revisão cirúrgica, e 1 paciente apresentou fratura de estresse de acrômio.

Discussão

A prótese reversa é uma valiosa opção cirúrgica para tratar a artropatia do manguito, tendo demonstrado, segundo estudos, capacidade de restaurar o arco de movimento sem dor, melhorando a condição clínica dos pacientes e os escores clínicos de forma estatisticamente significativa após a cirurgia.[14] Observamos em nosso estudo uma melhora significativa em todos os escores avaliados, compatível com o que vem sendo demonstrado na literatura. Em nosso estudo, o *notching* foi a complicação mais frequente, com 4 casos (18%), embora não tenha apresentado qualquer significância clínica. Notamos que esta complicação foi mais frequente quando o posicionamento da glenosfera ficou um pouco mais superior do que a média, porém estes pacientes não tiveram diferenças quanto à função ou mobilidade. Esta porcentagem é semelhante à da literatura, que varia de 19% a 100%.[3] A infecção é uma das complicações mais devastadoras da artroplastia do ombro. Os fatores predisponentes na artroplastia reversa de ombro incluem um grande espaço subacromial e uma grande área de superfície da prótese. As taxas de infecção variam de 1% a 15%.[15] No nosso trabalho, esta incidência foi de 1 caso (4%). A revisão desta paciente foi realizada em tempo único, retirando-se a prótese, realizando-se minuciosa limpeza cirúrgica e colocando-se nova prótese com cimento com antibiótico. Esta paciente recebeu alta com antibioticoterapia por 6 meses, baseado em culturas, e realizou 30 sessões de câmara hiperbárica. Apesar da necessidade de revisão da prótese, esta paciente teve resultado satisfatório (►**Figura 3**). Quanto à fratura de estresse do acrômio, esta pode ocorrer no período pós-operatório, com uma taxa de incidência de ∼ 5%. É classificada em 3 tipos, e seu tratamento depende basicamente do momento de pós-operatório em que ela aparece.[16] No nosso estudo, observamos apenas 1 caso (4%), e a fratura do acrômio foi classificada como tipo 2, que na falta de melhora com tratamento conservador fez com que fosse necessária uma intervenção para fixação do acrômio (►**Figura 4**). A paciente que apresentou esta complicação foi a que foi submetida à artroplastia reversa bilateralmente. Esta paciente foi operada primeiramente de seu ombro direito, que era o mais sintomático, e começou a apresentar quadro álgico intenso 6 meses após o procedimento. Foi realizada uma tomografia de controle que diagnosticou uma fratura de estresse de acrômio. Inicialmente, foi tentado tratamento

Tabela 2 Resultado comparativo pré- e pós-operatório do questionário genérico de avaliação de qualidade de vida SF-36*

	Capacidade funcional	Limitação por aspectos físicos	Dor	Estado geral de saúde	Vitalidade	Aspectos sociais	Limitações por aspectos emocionais	Saúde mental
Pré-operatório	32 ± 22,5 (0–70)	3,5 ± 8,8 (0–25)	22,6 ± 16,1 (0–41)	61,7 ± 17,7 (30–92)	41,3 ± 16 (5–65)	46,6 ± 21,9 (0–75)	11,1 ± 20,6 (0–66,7)	46,7 ± 20,9 (8–96)
Pós-operatório	58,8 ± 27 (15–95)	52,5 ± 47,2 (0–100)	65,9 ± 24,1 (20–90)	49,3 ± 23,1 (20–87)	78,5 ± 17,2 (50–100)	77,5 ± 17 (25–100)	50 ± 47,8 (0–100)	71 ± 13,2 (48–92)
valor-p	0,011	< 0,01	< 0,01	0,3	< 0,01	< 0,01	< 0,01	< 0,01
n	22	22	22	22	22	22	22	22

*Os valores são da média e o desvio-padrão, com o intervalo entre parênteses.

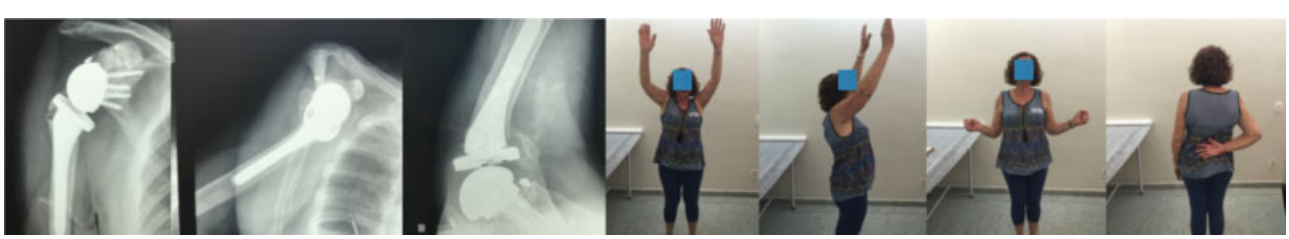

Fig. 3 Paciente de 67 anos que apresentou infecção pós-operatória com necessidade de revisão cirúrgica, realizada em tempo único com cimentação com antibiótico nos componentes glenoidal e umeral, mostrando bom resultado funcional.

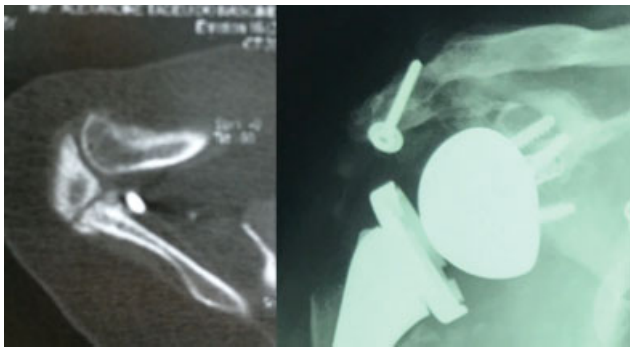

Fig. 4 Caso de uma paciente de 72 anos, submetida a prótese reversa bilateral, tendo evoluído no lado direito com fratura de estresse do acrômio, tratada cirurgicamente.

conservador, porém não houve melhora, sendo então indicada nova abordagem cirúrgica para fixação do acrômio e troca de polietileno por número menor. Com a estabilização do quadro do ombro direito, observando-se boa amplitude de movimento, principalmente para a rotação interna, que poderia limitar sua higiene pessoal, 1 ano após a realização da prótese reversa do lado direito, realizamos a artroplastia do lado esquerdo, evoluindo esta sem complicações. Uma complicação potencial da artroplastia reversa é a instabilidade, apesar de não termos observado tal complicação em nossa casuística. A instabilidade da interface da glenosfera com o polietileno do componente umeral leva à luxação, e sua incidência, segunda a literatura, varia de 0 a 14%.[2] Uma tensão inadequada da musculatura após a redução da prótese, com consequente diminuição das forças compressivas nos componentes, está diretamente relacionada a esta complicação, motivo pelo qual sempre testamos a estabilidade da prótese fazendo todos os movimentos de amplitude de movimento e ainda força de pistonagem, observando se não há uma separação excessiva entre a glenosfera e o polietileno. Quando observamos isso, aumentamos o tamanho do polietileno e/ou utilizamos polietileno constrito.

Apesar das complicações apresentadas nos 6 casos, perfazendo 27%, este número está de acordo com a literatura[9,10] que mostra números semelhantes, e todos os pacientes tiveram seus problemas sanados, com melhora significativa em seus escores, comparável aos escores dos pacientes que não apresentaram complicações, sem diferença estatística (►**Tabela 3**). A prótese reversa melhorou a qualidade de vida de praticamente todos os pacientes em nosso trabalho, sendo que apenas um (4%) apresentava dor intensa segundo a EVA, o que está em acordo com a literatura, que mostra grau de satisfação de 95% dos pacientes submetidos a este procedimento.[17]

Conclusões

A artroplastia reversa do ombro apresenta bons resultados funcionais, com melhora estatisticamente significativa em todos os escores avaliados. O cirurgião de ombro deve ter em mente que, apesar dos bons resultados alcançados com este procedimento, existe uma variada gama de complicações potenciais. Por este motivo, este procedimento deve ser indicado com cautela.

Tabela 3 Resultados dos pacientes que apresentaram complicações

Paciente	Complicação	Idade	Gênero	Elevação	Abdução	RE	RI	UCLA	DASH	EVA
1	*Notching*	65	masculino	170	80	40	L1	32	5	2
2	*Notching*	70	feminino	160	70	20	L3	30	0,83	0
3	Fratura de acrômio	64	feminino	160	60	30	L3	30	0,83	0
4	*Notching*	67	feminino	160	50	20	L5	32	21,66	0
5	Infecção pós-operatória	66	feminino	160	60	60	L1	32	5	2
6	*Notching*	68	feminino	170	70	60	L1	30	0,83	1

Abreviações: DASH, disfunções do braço, ombro e mão; EVA, escala visual análoga; RE, rotação externa; RI, rotação interna; UCLA, Universidade de Los Angeles – Califórnia.

Conflito de interesses
Os autores declaram não haver conflito de interesses.

Referências

1 Ecklund KJ, Lee TQ, Tibone J, Gupta R. Rotator cuff tear arthropathy. J Am Acad Orthop Surg 2007;15(06):340–349
2 Favaro RC, Abdulahad M, Filho SM, Valerio R, Superti MJ. Artropatia de manguito: o que esperar do resultado funcional da artroplastia reversa? Rev Bras Ortop 2015;50(05):523–529
3 Neer CS II, Craig EV, Fukuda H. Cuff-tear arthropathy. J Bone Joint Surg Am 1983;65(09):1232–1244
4 Gerber C, Pennington SD, Nyffeler RW. Reverse total shoulder arthroplasty. J Am Acad Orthop Surg 2009;17(05):284–295
5 Zeman CA, Arcand MA, Cantrell JS, Skedros JG, Burkhead WZ Jr. The rotator cuff-deficient arthritic shoulder: diagnosis and surgical management. J Am Acad Orthop Surg 1998;6(06): 337–348
6 Matsen FA III, Boileau P, Walch G, Gerber C, Bicknell RT. The reverse total shoulder arthroplasty. J Bone Joint Surg Am 2007;89 (03):660–667
7 Ferreira Neto AA, Malavolta EA, Assunção JH, Trindade EM, Gracitelli ME. Artroplastia reversa do ombro: avaliação dos resultados clínicos e da qualidade de vida. Rev Bras Ortop 2017;52(03):298–302
8 Schwitzguébel AJ, Haas C, Lädermann A. Reverse shoulder arthroplasty. Rev Med Suisse 2016;12(504):266, 268–269
9 Amaral MVG, Faria JLR, Siqueira G, et al. Artroplastia reversa do ombro no tratamento da artropatia do manguito rotador. Rev Bras Ortop 2014;49(03):279–285
10 Gerber C, Canonica S, Catanzaro S, Ernstbrunner L. Longitudinal observational study of reverse total shoulder arthroplasty for irreparable rotator cuff dysfunction: results after 15 years. J Shoulder Elbow Surg 2018;27(05):831–838
11 Smithers CJ, Young AA, Walch G. Reverse shoulder arthroplasty. Curr Rev Musculoskelet Med 2011;4(04):183–190
12 Nerot C, Ohl X. Primary shoulder reverse arthroplasty: surgical technique. Orthop Traumatol Surg Res 2014;100(1, Suppl):S181–S190
13 Seebauer L. Total reverse shoulder arthroplasty: European lessons and future trends. Am J Orthop 2007;36(12, Suppl 1):22–28
14 Petrillo S, Longo UG, Papalia R, Denaro V. Reverse shoulder arthroplasty for massive irreparable rotator cuff tears and cuff tear arthropathy: a systematic review. Musculoskelet Surg 2017; 101(02):105–112
15 Boileau P, Watkinson D, Hatzidakis AM, Hovorka I. Neer Award 2005: The Grammont reverse shoulder prosthesis: results in cuff tear arthritis, fracture sequelae, and revision arthroplasty. J Shoulder Elbow Surg 2006;15(05):527–540
16 Crosby LA, Hamilton A, Twiss T. Scapula fractures after reverse total shoulder arthroplasty: classification and treatment. Clin Orthop Relat Res 2011;469(09):2544–2549
17 Zumstein MA, Pinedo M, Old J, Boileau P. Problems, complications, reoperations, and revisions in reverse total shoulder arthroplasty: a systematic review. J Shoulder Elbow Surg 2011;20(01):146–157