

Mariposa traicionera

Treacherous Butterfly

Francisco Medina Romero¹ Juan A. Hernández Ponce² Ester Morcillo García³

¹Servicio de Medicina Nuclear, Complejo Hospitalario Universitario de Canarias (CHUC), La Laguna, Santa Cruz de Tenerife, España

²Servicio de Radiología, Complejo Hospitalario Universitario de Canarias (CHUC), La Laguna, Santa Cruz de Tenerife, España

³Servicio de Pediatría, Complejo Hospitalario Universitario de Canarias (CHUC), La Laguna, Santa Cruz de Tenerife, España

Address for correspondence Francisco Medina Romero, Servicio de Medicina Nuclear, Complejo Hospitalario Universitario de Canarias (CHUC), Carretera de Ofra, s/n, San Cristóbal de La Laguna, Santa Cruz de Tenerife, España (e-mail: drfrancisco Medina@gmail.com).

Rev Argent Radiol 2022;85(Suppl S1):S26–S27.

Presentamos el caso de un recién nacido pretérmino de 28 semanas, que nació con *distress* respiratorio por enfermedad de la membrana hialina.

En su segundo día de vida, y dado el cuadro anterior, se decidió realizar una radiografía simple de tórax, en la que se observó un neumotórax bilateral (►Fig. 1).

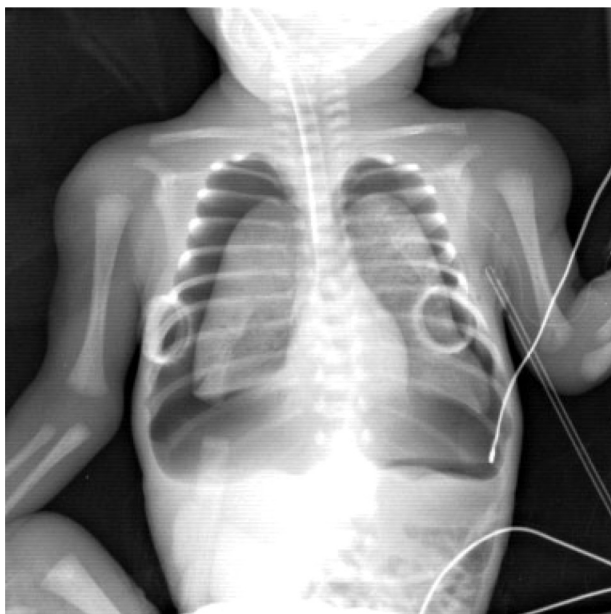


Fig. 1 Radiografía de tórax.

La imagen formada por la presencia de aire rodeando la totalidad de ambos pulmones en esta prueba y la gravedad de la situación, nos recuerdan a la famosa “Mariposa traicionera” (►Fig. 2) de la canción de la banda de música mexicana Maná.

Conflictos de intereses

Los autores declaran que no existen conflictos de intereses.



Fig. 2 Imagen de una mariposa.

received

July 1, 2019

accepted

October 9, 2019

published online

January 9, 2020

DOI <https://doi.org/10.1055/s-0039-3399547>.
ISSN 1852-9992.

© 2020. Asociación Civil Sociedad Argentina de Radiología and Federación Argentina de Asociaciones de Radiología, Diagnóstico por Imágenes y Terapia Radiante. All rights reserved.

This is an open access article published by Thieme under the terms of the Creative Commons Attribution-NonDerivative-NonCommercial-License, permitting copying and reproduction so long as the original work is given appropriate credit. Contents may not be used for commercial purposes, or adapted, remixed, transformed or built upon. (<https://creativecommons.org/licenses/by-nc-nd/4.0/>)

Thieme Revinter Publicações Ltda., Rua do Matoso 170, Rio de Janeiro, RJ, CEP 20270-135, Brazil

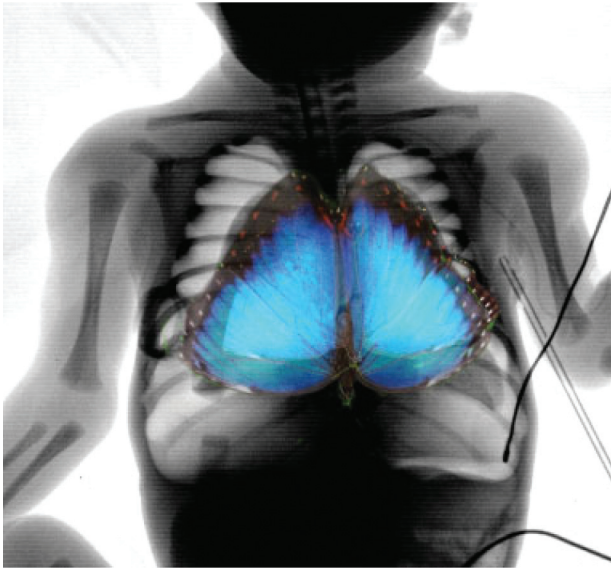


Fig. 3 Imagen fusionada.