Article published online: 2020-03-16

Tratamento artroscópico da doença de Freiberg – Relato de caso*

Arthroscopic Treatment of Freiberg Disease – Case Report

Pedro Atilano Carvalho[1] João Teixeira[1] Filipa Oliveira[1] Manuel Santos Carvalho[1] Marta Gomes[1] António Torres[2]

[1] Centro Hospitalar de Entre o Douro e Vouga, Santa Maria da Feira, Portugal
[2] Serviço de Ortopedia e Traumatologia, Hospital CUF Porto, Porto, Portugal

Rev Bras Ortop 2022;57(5):891–895.

Endereço para correspondência Pedro Atilano Carvalho, MD, Serviço de Ortopedia e Traumatologia, Hospital de São Sebastião, Rua Dr. Cândido de Pinho, 4520-211, Santa Maria da Feira, Portugal (e-mail: atilano.pedroc@gmail.com).

Resumo

A doença de Freiberg é rara, e seu diagnóstico requer alto grau de suspeita clínica. A necrose avascular da cabeça do metatarso progride com colapso articular, e causa dor no antepé e limitação da atividade.

Há diversas técnicas cirúrgicas para o tratamento da doença; como o diagnóstico geralmente é feito em estágios posteriores, a maioria dessas técnicas inclui procedimentos de destruição articular.

A artroscopia tem sido utilizada nas pequenas articulações do pé nos últimos anos, mas sua aplicação na doença de Freiberg ainda é escassa. Procedimentos de preservação articular têm sido preconizados na doença em estágio inicial, com o objetivo de aliviar os sintomas e impedir a progressão.

Neste relato, descrevemos o tratamento bem-sucedido de uma paciente de 12 anos de idade com doença de Freiberg em estágio inicial por meio de descompressão central e enxerto de medula óssea, por meio de abordagem minimamente invasiva assistida por artroscopia.

Palavras-chave
- pé
- ossos do metatarso
- artroscopia

Abstract

Freiberg disease is a rare condition whose diagnosis requires a high clinical suspicion. Avascular necrosis of the metatarsal head progresses with articular collapse, leading to forefoot pain and limitation of the daily activities.

Several surgical techniques have been described to address the disease, and since it is usually diagnosed in later-stages, most of them include joint-destructive procedures. The use of arthroscopy on the small joint of the foot has arisen in the last few years, but its application in Freiberg disease is still scant. Joint preserving procedures have been advocated for cases of early-stage disease, aiming to relieve symptoms while preventing the progression of the disease.

In the present report, we describe a successful treatment of a 12-year-old patient with early-stage Freiberg disease using core decompression and bone marrow graft through a minimally invasive approach assisted by arthroscopy.

Keywords
- foot
- metatarsal bones
- arthroscopy

* *Trabalho desenvolvido no Centro Hospitalar de Entre o Douro e Vouga, Santa Maria da Feira, Portugal.*

recebido
02 de Junho de 2019
aceito
22 de Outubro de 2019
Publicado on-line
Março 16, 2020

DOI https://doi.org/10.1055/s-0040-1701282.
ISSN 0102-3616.

© 2020. Sociedade Brasileira de Ortopedia e Traumatologia. All rights reserved.
This is an open access article published by Thieme under the terms of the Creative Commons Attribution-NonDerivative-NonCommercial-License, permitting copying and reproduction so long as the original work is given appropriate credit. Contents may not be used for commercial purposes, or adapted, remixed, transformed or built upon. (https://creativecommons.org/licenses/by-nc-nd/4.0/)
Thieme Revinter Publicações Ltda., Rua do Matoso 170, Rio de Janeiro, RJ, CEP 20270-135, Brazil

Introdução

O aprimoramento da tecnologia e a disponibilidade de instrumentos delicados tornaram a artroscopia em pequenas articulações uma ferramenta promissora, com aumento significativo de sua indicação em cirurgias invasivas minimamente, em busca da diminuição de complicações cirúrgicas.[1]

As artroscopias do tornozelo, da articulação subtalar e da primeira articulação metatarsofalangiana já são bem aceitas e realizadas pelos cirurgiões ortopédicos. No entanto, há poucas descrições na literatura sobre recomendações e técnicas cirúrgicas da artroscopia das articulações inferiores.[2]

A utilidade da artroscopia da articulação metatarsofalangiana foi demonstrada em alguns relatos de casos e pequenas séries sobre doenças que acometem os dedos do pé, como artrite reumatoide ou gota, infecção, e deformidade de dedos em garra.[3]

O primeiro relato de uma técnica artroscópica para a doença de Freiberg foi publicado em 1996 por Maresca et al,[4] e, desde então, apenas 4 outros artigos abordaram esse tópico.[3,5–7]

Embora a doença de Freiberg tenha sido descrita há mais de um século, sua etiologia e o tratamento mais apropriado ainda são controversos. Acredita-se que a necrose avascular da cabeça do metatarso seja causada por trauma, comprometimento circulatório, ou apresente outras origens idiopáticas.[8,9]

A doença de Freiberg é rara, e acomete principalmente indivíduos na segunda e terceira décadas de vida[9] O diagnóstico e o tratamento precoces são essenciais à obtenção de bons resultados; no entanto, o diagnóstico exige alto grau de suspeita clínica, pois os resultados dos estudos de imagem podem ser normais nos primeiros estágios da doença[10]

As medidas conservativas são a primeira linha de tratamento, mas, caso ineficazes, diversos procedimentos cirúrgicos podem ser realizados. Smillie[11] dividiu a progressão clínica da doença de Freiberg em cinco estágios.[3,10,11] Nos primeiros estágios (1-3), técnicas que poupam as articulações são recomendadas para restauro da superfície articular normal. Dentre elas, estão desbridamento articular, microfraturas e osteotomia dorsal em cunha da cabeça do metatarso. Nos estágios posteriores (4-5), técnicas de destruição articular, como artroplastia de interposição ou ressecção da cabeça do metatarso, são recomendadas.[3,9,10]

Neste relato, descrevemos o tratamento cirúrgico de uma paciente de 12 anos com doença de Freiberg usando desbridamento artroscópico seguido de autoenxerto aberto do defeito subcondral da cabeça do metatarso.

Apresentação do Caso

Paciente do sexo feminino, de 12 anos de idade, foi encaminhada para consulta ortopédica. Além de ser asmática, a paciente era saudável, e seu histórico familiar não era relevante. A paciente queixava-se de dor no antepé, afetando o terceiro dedo do lado esquerdo, e apresentava dor local e relacionada à movimentação da terceira articulação metatarsofalangiana.

Não havia relato de evento traumático, mas a paciente relembra um pequeno trauma no pé esquerdo cerca de quatro meses antes do início da dor. A dor aumentava, e era pior após caminhadas ou ficar muito tempo em pé. Não havia sinais inflamatórios, calos ou deformidades evidentes. As radiografias do pé não mostraram evidências de fraturas recentes ou antigas, mas uma pequena lesão radiotransparente pôde ser identificada na cabeça do terceiro metatarso (►**Fig. 1**).

Fig. 1 Radiografia pré-operatória do pé com sustentação de peso.

Somente após a realização de uma ressonância magnética, observamos um edema medular bem circunscrito na cabeça do terceiro metatarso, com aumento da intensidade do sinal nas imagens ponderadas em T2 e em recuperação de inversão com tau curto (*short tau inversion recovery*, STIR) (►**Fig. 2**), sugerindo o diagnóstico de doença de Freiberg em estágio inicial.

A princípio, a paciente foi tratada com medidas conservativas por seis semanas. A medicação anti-inflamatória foi prescrita, e a paciente (assim como seus pais) foi instruída a evitar atividades de alto impacto, como correr ou pular. Um sapato de sola rígida com solado chanfrado também foi usado para não haver sustentação de peso pela cabeça do metatarso durante a caminhada.

Embora a paciente estivesse comprometida com o tratamento instituído, essas medidas conservativas não conseguiram aliviar os sintomas. Portanto, decidimos prosseguir com o tratamento cirúrgico.

Após a avaliação dos achados clínicos e de imagem, planejamos a realização de uma artroscopia metatarsofalangiana para inspeção articular e, em seguida, curetagem da área necrótica com enxerto ósseo para preenchimento do defeito subcondral. Um artroscópio de 2,5 mm com portais dorsomediais e dorsolaterais foi utilizado.

Inspecionamos a articulação quanto à presença de brida (►**Fig. 3A**), e realizamos a sinovectomia. Após o desbridamento articular, pudemos identificar a placa plantar (►**Fig. 3B**) e os ligamentos colaterais íntegros. Uma lesão condral de grau I foi identificada na parte superior da cabeça do metatarso (►**Fig. 3C**).

Em seguida, por meio de uma abordagem dorsal extra-articular mini-aberta da cabeça do metatarso, realizamos a

 © 2020. Sociedade Brasileira de Ortopedia e Traumatologia. All rights reserved.

Fig. 2 Ressonância magnética pré-operatória.

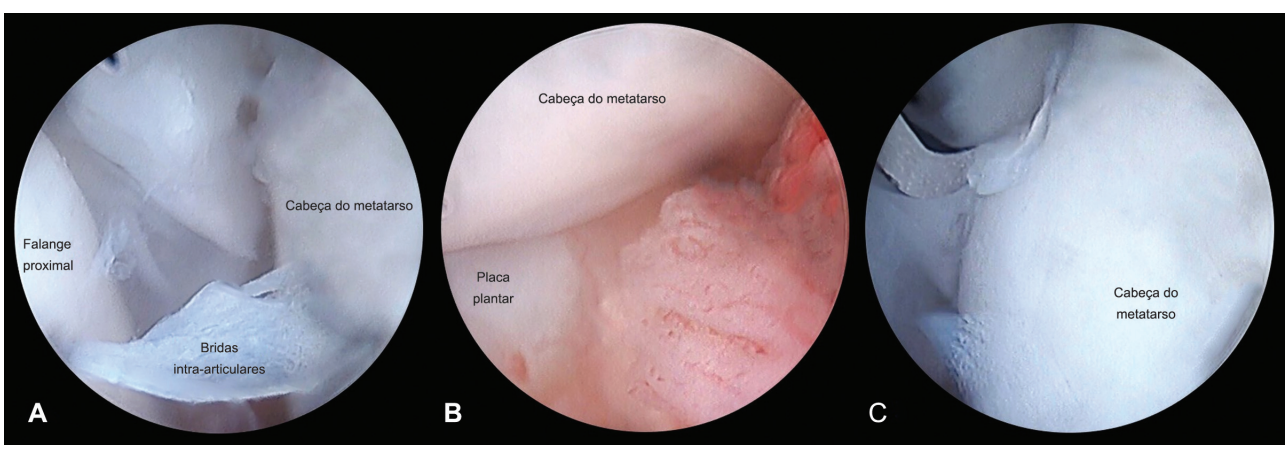

Fig. 3 Imagens artroscópicas do procedimento: (A) bridas intra-articulares; (B) placa plantar íntegra; (C) lesão condral na parte superior da cabeça do metatarso.

descompressão do núcleo com curetagem do osso subcondral necrótico. O enxerto ósseo da metáfise proximal da tíbia foi utilizado para preenchimento do defeito e restauro da anatomia normal da cabeça do metatarso. Tivemos cuidado ao coletar o enxerto ósseo para que houvesse uma distância segura da fise proximal da tíbia.

A radiografia pós-operatória mostrou a colocação correta do autoenxerto e a ausência de deformidades da anatomia normal da cabeça do metatarso (►**Fig. 4**).

A paciente recebeu alta no dia seguinte à cirurgia, com uso de sandália ortopédica de Barouk com solado em cunha por quatro semanas.

Resultado e Acompanhamento

A paciente foi avaliada a cada duas semanas nos primeiros dois meses após a cirurgia. Na primeira consulta pós-operatória, relatou apenas dor branda na ferida operatória, sem complicações. Quatro semanas após a cirurgia, permitimos o suporte total de peso quando confortável e, às seis semanas, a paciente andava sem dor ou desconforto. A paciente retomou suas atividades sem restrições dois meses após a cirurgia, e não apresentou queixas até o momento, com período de acompanhamento de 1 ano.

Para confirmar a interrupção eficaz do processo patológico da doença de Freiberg, uma ressonância magnética foi realizada 6 meses após a cirurgia, e mostrou o restauro da anatomia normal da cabeça do metatarso sem evidência de distúrbios (►**Fig. 5**).

Discussão

A doença de Freiberg é rara e de difícil diagnóstico. Talvez essa seja a principal razão pela qual ainda não haja diretrizes consensuais sobre seu tratamento, principalmente nos primeiros estágios.

Sabe-se que o diagnóstico precoce permite o tratamento da doença com medidas conservativas, com bons resultados

 © 2020. Sociedade Brasileira de Ortopedia e Traumatologia. All rights reserved.

Fig. 4 Radiografia pós-operatória.

ou, pelo menos, a realização de procedimentos menos agressivos, que permitem a manutenção da anatomia original da articulação metatarsofalangiana. Esse é um ponto importante, pois os indivíduos acometidos geralmente estão na segunda ou terceira décadas de vida, e os procedimentos de destruição articular em tenra idade podem gerar outras complicações.

Nesta paciente, tratamos com sucesso a doença de Freiberg em estágio 2 da classificação de Smillie.[11]

A artroscopia metatarsofalangiana permitiu a inspeção das articulações e estruturas relacionadas com maior qualidade do que qualquer técnica de diagnóstico por imagem. Além disso, o desbridamento e a sinovectomia, bem como a avaliação das lesões cartilaginosas, puderam ser facilmente realizados por artroscopia, sem a necessidade de uma artrotomia mais invasiva.

Como na necrose avascular da cabeça do fêmur ou nas lesões osteocondrais do joelho, a descompressão do núcleo foi aumentada com o enxerto de medula óssea. A remoção do osso subcondral necrótico reduz a alta pressão intraóssea associada à necrose avascular, permitindo a revascularização da área necrótica. Além disso, o preenchimento do defeito com enxerto de medula óssea evita o colapso da cartilagem e atua como uma terapia adjuvante para a descompressão do núcleo, pois fornece células osteoprogenitoras para auxiliar o reparo do osso necrótico.[12,13]

Outros autores relataram o uso da artroscopia na doença de Freiberg: Maresca et al[4] e Hayashi et al[7] descreveram procedimentos similares com desbridamento e perfuração artroscópica; Carro et al[5] apresentaram a ressecção artroscópica de Keller na lesão em estágio avançado; e Lui[6] relatou a técnica de artroplastia por interposição com uso do tendão do extensor curto dos dedos. Todas essas técnicas foram aplicadas em doenças em estágio avançado (grau III ou superior na classificação de Smillies[11]), que, portanto, exigiram tratamento cirúrgico mais agressivo, com necessidade de dissecção mais extensa e onde a estrutura original da cabeça do metatarso estava, em extensão variável, alterada.

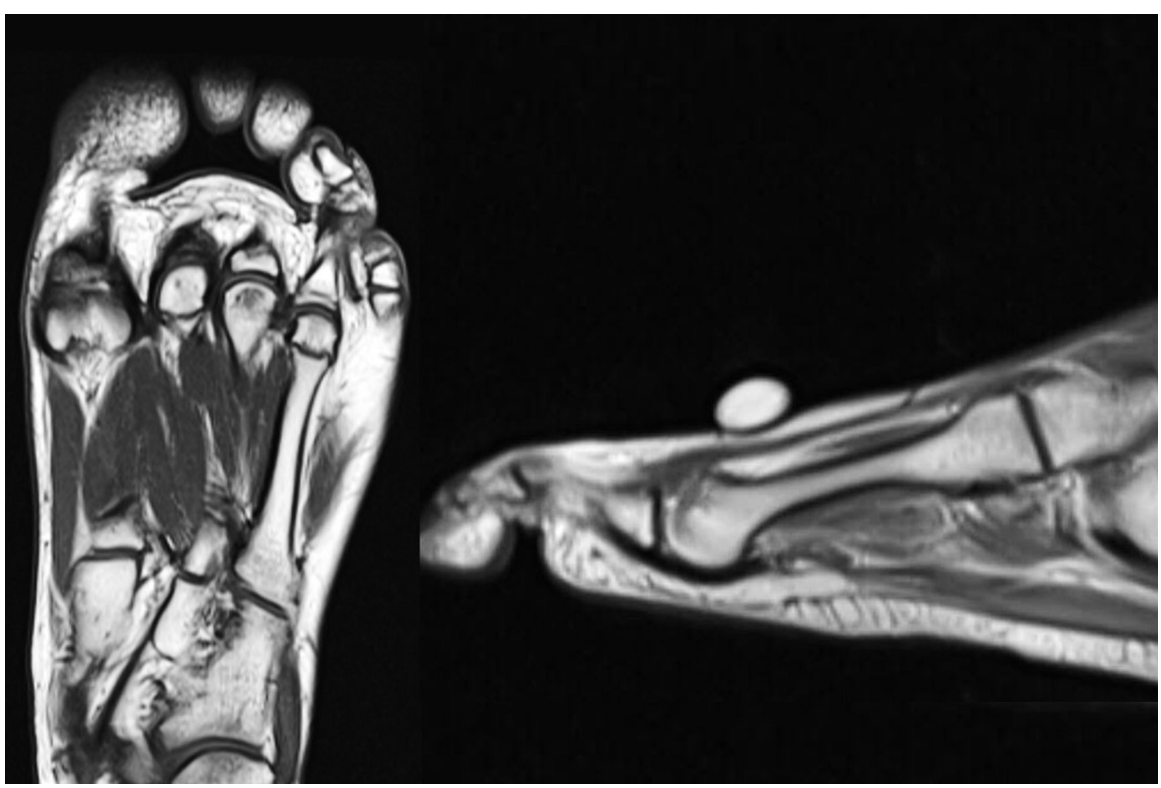

Fig. 5 Ressonância magnética pós-operatória (seis meses).

 © 2020. Sociedade Brasileira de Ortopedia e Traumatologia. All rights reserved.

Acreditamos que nossa técnica é uma opção boa e inovadora para a doença de Freiberg em estágio inicial, quando a cabeça do metatarso ainda não está deformada, enfatizando a importância do diagnóstico precoce.

O uso da artroscopia da articulação metatarsofalangiana permite boa inspeção e desbridamento. Portanto, a descompressão do núcleo e o enxerto ósseo podem ser realizados por meio de uma abordagem extra-articular minimamente invasiva.

Como já aconteceu com outras articulações, como o joelho e o ombro, a artroscopia coloca em perspectiva a maneira como os cirurgiões ortopédicos abordam as lesões articulares, e fornece novas maneiras elaboradas de tratá-las.

Das técnicas mais simples às mais complexas, há progressos no tratamento da doença de Freiberg e no papel da artroscopia das articulações menores do pé.

Investigações mais aprofundadas são necessárias à obtenção de indicações claras e procedimentos seguros e eficazes. Acreditamos que a cirurgia artroscópica para tratamento da doença de Freiberg é um procedimento seguro e útil, que pode levar a alívio sintomático sem dano iatrogênico significativo.

Suporte Financeiro
Não houve suporte financeiro de fontes públicas, comerciais, ou sem fins lucrativos.

Conflito de interesses
Os autores declaram não haver conflito de interesses.

Referências

1 Nery C, Coughlin MJ, Baumfeld D, et al. Lesser metatarsal phalangeal joint arthroscopy: anatomic description and comparative dissection. Arthroscopy 2014;30(08):971–979
2 Reeves CL, Shane AM, Payne T, Cavins Z. Small Joint Arthroscopy in the Foot. Clin Podiatr Med Surg 2016;33(04):565–580
3 Lui TH, Yuen CP. Small joint arthroscopy in foot and ankle. Foot Ankle Clin 2015;20(01):123–138
4 Maresca G, Adriani E, Falez F, Mariani PP. Arthroscopic treatment of bilateral Freiberg's infraction. Arthroscopy 1996;12(01):103–108
5 Carro LP, Golano P, Fariñas O, Cerezal L, Abad J. Arthroscopic Keller technique for Freiberg disease. Arthroscopy 2004;20 (Suppl 2):60–63
6 Lui TH. Arthroscopic interpositional arthroplasty for Freiberg's disease. Knee Surg Sports Traumatol Arthrosc 2007;15(05):555–559
7 Hayashi K, Ochi M, Uchio Y, Takao M, Kawasaki K, Yamagami N. A new surgical technique for treating bilateral Freiberg disease. Arthroscopy 2002;18(06):660–664
8 Freiberg AH. Infarction of the second metatarsal bone. Surg Gynecol Obstet 1914;19:191–193
9 Schade VL. Surgical Management of Freiberg's Infraction: A Systematic Review. Foot Ankle Spec 2015;8(06):498–519
10 Seybold JD, Zide JR. Treatment of Freiberg Disease. Foot Ankle Clin 2018;23(01):157–169
11 Smillie IS. Treatment of Freiberg's infraction. Proc R Soc Med 1967;60(01):29–31
12 Dolce M, Osher L, McEneaney P, Prins D. The use of surgical core decompression as treatment for avascular necrosis of the second and third metatarsal heads. Foot 2007;17(03):162–166
13 Arbeloa-Gutierrez L, Dean CS, Chahla J, Pascual-Garrido C. Core Decompression Augmented With Autologous Bone Marrow Aspiration Concentrate for Early Avascular Necrosis of the Femoral Head. Arthrosc Tech 2016;5(03):e615–e620

 © 2020. Sociedade Brasileira de Ortopedia e Traumatologia. All rights reserved.