

Avaliação do ângulo de Southwick em duzentos quadris de crianças e adolescentes assintomáticos*

Evaluation of the Southwick Angle in Two Hundred Hips of Asymptomatic Children and Adolescents

Felipe Alves Monte¹ Paulo Sergio Melo² Amaro Alves¹ José Venâncio Oliveira Junior²
George Alencar² Fabio Couto Soares²

¹ Departamento de Ortopedia e Traumatologia, Hospital da Restauração Governador Paulo Guerra, Recife, PE, Brasil

² Departamento de Ortopedia e Traumatologia, Instituto Materno Infantil de Pernambuco, Recife, PE, Brasil

Endereço para correspondência: Felipe Alves do Monte, MD, PhD, Hospital da Restauração Governador Paulo Guerra, Avenida Agamenon Magalhaes s/n, Derby, Recife-PE, 50110-900, Brasil (e-mail: falves74@hotmail.com).

Rev Bras Ortop 2020;55(3):360–366.

Resumo

Objetivos Medir o valor médio do ângulo de Southwick utilizando dois métodos diferentes, manual (1) e digital (2), e estabelecer um valor de normalidade.

Métodos Estudo primariamente descritivo, realizado com 100 crianças e adolescentes. Foram excluídos indivíduos que apresentavam queixa ortopédica nos quadris e/ou joelhos, ou alterações de marcha. Para cada paciente, foi realizada uma radiografia na incidência lateral de Lowenstein, totalizando 100 radiografias e 200 quadris. O ângulo de Southwick foi medido de duas formas pelo mesmo pesquisador: pelo método convencional (1), traçando-se as retas com lápis e medindo o ângulo com o uso de goniômetro e negatoscópio, e por meio do editor de imagem GNU Image Manipulation Program (GIMP; código aberto), versão 2.7.0 (2), no qual foram traçadas as linhas e aferidos os ângulos de ambos os quadris em cada radiografia. Posteriormente, buscou-se avaliar a correlação entre os dois métodos e verificar o ângulo médio de Southwick correlacionando-o categoricamente por gênero, faixa etária e índice de massa corpórea (IMC) em adolescentes e crianças assintomáticos. Todas as radiografias foram autorizadas pelos responsáveis. O estudo foi aprovado pelo comitê de ética das instituições em que a pesquisa foi realizada.

Resultados A média do ângulo de Southwick obtida pelo método convencional foi de 8,7° ($\pm 2,0^\circ$), e pelo método digital, foi de 9,9° ($\pm 1,8^\circ$). O ângulo obtido pelas duas formas teve significância estatística ($p < 0,001$). A maioria da população estudada (95%) tinha índice de massa corpórea (IMC) $> 18,5$, e a média dos ângulos esteve dentro do valor previamente estabelecido como normal ($\sim 10^\circ$).

Conclusão Demonstrou-se, pela primeira vez, utilizando uma amostra substancial, um valor normal do ângulo de Southwick medido em indivíduos assintomáticos. Além disso, o editor de imagem mostrou ser um método confiável para mensuração do ângulo de Southwick.

Palavras-chave

- ▶ escorregamento das epífises proximais do fêmur
- ▶ articulação do quadril
- ▶ adolescente

* Trabalho realizado no Hospital da Restauração Governador Paulo Guerra, Recife, PE, Brasil.

Abstract

Objectives To measure the mean value of the Southwick angle using two different methods, the manual (1) and digital (2) methods, and to establish a normality value.

Methods A primarily descriptive study with 100 children and adolescents. Individuals with orthopedic complaints regarding the hips and/or knees or gait alterations were excluded. For each patient, an X-ray was performed on the lateral incidence of Lowenstein, totaling 100 radiographs and 200 hips. The Southwick angle was measured in two different ways by the same researcher: the conventional method (1), tracing the lines with pencils and measuring the angle with the use of a goniometer and negatoscope, and through the GNU Image Manipulation Program (GIMP) image editor (open source), version 2.7.0 (2), in which the lines were plotted and the angles of both hips were gauged on each radiograph. Later, we sought to evaluate the correlation between the two methods and to verify the mean Southwick angle by categorically correlating it by gender, age group and body mass index (BMI) in asymptomatic children and adolescents. All radiographs were authorized by the children and adolescents' parents/legal guardians. The study was approved by the ethics committee of the institutions in which the research was conducted.

Results The mean of the Southwick angles obtained by the conventional method was of $8.7^\circ (\pm 2.0^\circ)$, and, by the digital method, it was of $9.9^\circ (\pm 1.8^\circ)$. The angle obtained by the two methods was statistically significant ($p < 0.001$). The majority of the studied population (95%) had a body mass index (BMI) > 18.5 , and the mean of the angles was within the previously established value ($\sim 10^\circ$).

Conclusion For the first time, using a substantial sample size, a normal value for the Southwick angle measured in asymptomatic individuals was demonstrated. In addition, the image editor proved to be a reliable method to measuring the Southwick angle.

Keywords

- ▶ slipped capital femoral epiphysis
- ▶ hip joint
- ▶ adolescent

Introdução

A epifisiólise proximal do fêmur ainda é uma doença negligenciada por falta de diagnóstico precoce.^{1,2} A radiografia simples de bacia é o método de escolha para o diagnóstico por meio da mensuração do ângulo lateral entre a epífise proximal e a diáfise do fêmur. Southwick, em seu trabalho original,³ considerou o ângulo de normalidade em torno de 10° com base em um número pequeno de indivíduos. Uma adequada caracterização deste parâmetro de normalidade em um tamanho amostral maior é necessária para que se possa restabelecer ou corroborar os valores normais do ângulo entre a epífise proximal do fêmur e sua diáfise.

A epifisiólise do quadril é uma afecção caracterizada pelo aumento da espessura, e consequente enfraquecimento, da placa de crescimento proximal do fêmur no nível da camada hipertrófica.⁴⁻⁷ Embora a doença ocorra na adolescência, o escorregamento acarreta alteração mecânica em articulação de carga, e isso pode desencadear, no futuro, osteoartrose degenerativa do quadril, daí a necessidade de se estabelecer precocemente o diagnóstico e se instituir tratamento adequado.^{8,9}

Essa doença acomete o quadril de crianças e adolescentes na faixa etária entre 10 e 15 anos de idade.^{8,9} Evidências indicam que, quando esta afecção ocorre em um quadril, há maior possibilidade de acometer o contralateral nos 18

meses subsequentes.^{4,10,11} A prevalência de epifisiólise proximal do fêmur, dependendo da região do mundo e da etnia, varia em média de 2 a 10 casos por 100.000 indivíduos susceptíveis.¹²⁻¹⁴ Estudos indicam que esta doença é mais comum em meninos⁷ e em jovens negros,¹⁵ sendo verificada maior dominância do lado esquerdo.^{4,5,7,13,14}

O diagnóstico da epifisiólise proximal do fêmur é confirmado mediante radiografias simples em projeção antero-posterior (AP) da bacia em posição de rã ou dupla abdução (Lowenstein), nas quais, antes mesmo do deslocamento da epífise em relação ao colo, pode ser detectado aumento na altura ou espessura da placa de crescimento, e redução das projeções dos corpos mamilares.¹⁶ Uma linha traçada na porção superior do colo femoral, na radiografia em AP, deve atravessar parte do núcleo epifisário (sinal de Trethowan) e, quando não o faz, sugere a presença do escorregamento.¹⁷ Além da osteopenia detectada no colo femoral, atribuída ao relativo desuso ou à hipervascularização reacional, nos escorregamentos de maior monta, pode-se notar uma linha de esclerose sobreposta à imagem do colo (sinal do crescente de Steel), que traduz a visão radiográfica frontal da epífise, posicionada posteriormente em relação ao colo.¹⁸

Em 1967, Southwick³ quantificou esse deslizamento em graus, baseando-se, principalmente, na radiografia em dupla abdução dos quadris, na qual se verificava o desvio AP. Segundo o referido autor, unem-se com uma linha os pontos extremos da epífise e, em seguida, traça-se sua perpendicular, que

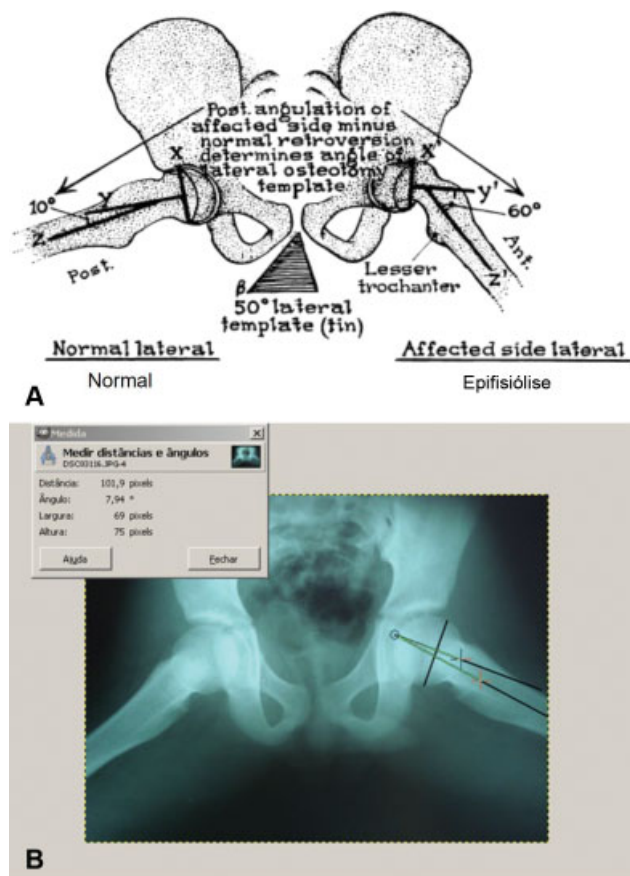


Fig. 1 Desenho esquemático do ângulo epifisio-diafisário de Southwick na posição lateral dos quadris de Lowenstein (A).³ Radiografia de bacia posição lateral dos quadris de Lowenstein no editor de imagens GIMP, versão 2.7.0, com linhas traçadas sobre o quadril esquerdo para medir o ângulo (B).

formará um determinado ângulo com uma terceira linha, paralela ao eixo longo da diáfise (► **Fig. 1A**).³ É considerado normal o desvio até 10°;³ casos em que o ângulo é superior ao desvio normal, mas não maiores do que 30°, são considerados epifisíólise leve; os casos em que o ângulo é entre 30° e 60° são considerados moderados; e graves são aqueles em que o ângulo mede mais de 60°.¹⁹

No entanto, o estabelecimento dessa baliza de 10° não se adequa necessariamente à média da população brasileira ou da de outros países, uma vez que não existem estudos com amostra substancial que possa ser utilizada como parâmetro de normalidade. No Brasil, há poucos estudos sobre este tema, e não foram estabelecidos valores médios de normalidade do ângulo de Southwick.^{17,20}

Com a evolução tecnológica e digitalização de radiografias simples, programas de computador têm sido cada vez mais utilizados no estabelecimento e na mensuração de linhas e ângulos, pois tornam o diagnóstico mais preciso, e, conseqüentemente, otimizam o tratamento, melhorando o prognóstico de doenças como a epifisíólise.²¹

Portanto, o objetivo deste estudo foi verificar o valor médio do ângulo de Southwick do quadril por meio de dois métodos. No primeiro método, o convencional, foi usado o negatoscópio, no qual as linhas foram traçadas na própria

radiografia, e, depois, foi utilizado o goniômetro para mensuração do ângulo; no segundo método, foi utilizado o editor de imagem GNU Image Manipulation Program (GIMP; código aberto), versão 2.7.0, para a confecção das linhas e a mensuração dos ângulos em ambos os quadris. Posteriormente, buscou-se avaliar a correlação entre os dois métodos e verificar o ângulo médio de Southwick por gênero, índice de massa corpórea (IMC), e faixa etária em crianças e adolescentes assintomáticos.

Materiais e Métodos

Trata-se de um estudo primariamente descritivo com análises secundárias, realizado com 100 indivíduos entre 10 e 15 anos de idade, de ambos os gêneros. Este estudo foi conduzido na enfermaria, na emergência e no ambulatório de pediatria e ortopedia. Foram excluídos pacientes que apresentavam queixa ortopédica nos quadris e/ou joelhos, ou alterações da marcha. Para cada paciente, foi realizada uma radiografia na incidência lateral de Lowenstein, totalizando 100 radiografias e 200 quadris.

O método preconizado por Southwick³ foi usado para a realização das radiografias, que são feitas do seguinte modo: 1) a pelve é mantida paralela à mesa; 2) o tubo de raios-X é centrado exatamente na linha média entre os quadris; 3) para incidência lateral (pata de rã), os quadris são colocados em abdução máxima e rotação externa, com os joelhos fletidos e as superfícies plantares dos pés uma contra a outra, enquanto as superfícies laterais repousam sobre a mesa.

Para medir o ângulo, uniu-se com uma linha os pontos extremos da cartilagem (fise) de crescimento da epífise proximal do fêmur, e traçou-se uma perpendicular que forma um determinado ângulo com uma terceira linha paralela ao eixo longo da diáfise do fêmur. O eixo longo da diáfise do fêmur foi identificado por uma linha reta formada pela união de 2 diferentes pontos, distantes 1,5 cm entre si, posicionados centralmente em 2 níveis na diáfise proximal do fêmur.^{3,22}

O ângulo foi medido de duas formas pelo mesmo pesquisador: pelo método convencional, traçando-se as retas com lápis e medindo o ângulo com o uso de goniômetro no negatoscópio (► **Fig. 1A**),³ e por meio de fotografias digitais sem flash com máquina de 12 megapixels, que foram inseridas no programa GIMP, no qual foram traçadas as linhas e aferidos os ângulos de ambos os quadris (► **Fig. 1B**).

Além disso, foi mensurado o peso e a altura dos indivíduos para cálculo do IMC, considerando as relações bem estabelecidas entre a obesidade e a incidência de epifisíólise,²³ as quais devem ser estudadas mesmo em se tratando de quadris normais.

Aos responsáveis foram explicados os métodos e os fins do trabalho, sobretudo no que concerne à realização das radiografias e à proteção radioativa durante elas, mediante uso de protetores de chumbo na região dos testículos e ovários. Só foi dada continuidade após pleno consentimento por parte do responsável, protocolado em termo de consentimento livre esclarecido. O projeto de pesquisa foi aprovado pelo Comitê de Ética em Pesquisa em seres humanos das instituições em que a pesquisa foi realizada – Certificado de Apresentação para Apreciação Ética (CAAE) 0299.0.099.000-11.

Para facilitar os cálculos, o valor de cada ângulo foi aproximado para o número inteiro mais próximo. Os dados foram inseridos em uma planilha do programa Microsoft Office Excel 2016 (Microsoft Corp., Redmond, WA, EUA). Para a análise de dados gráficos, usou-se o programa Origin (OriginLab, Northampton, MA, EUA), versão 2016, empregando-se procedimentos de estatística descritiva (distribuição de frequência, medidas de tendência central, dispersão e amplitude) e indutiva. Para a análise da distribuição normal dos dados, foram empregados o teste de Kolmogorov-Smirnov e representação gráfica. O coeficiente de correlação intraclasse (CCI) foi empregado para avaliar a consistência dos ângulos do quadril. A correlação de Pearson foi utilizada para verificar se o ângulo no editor de imagem tinha relação com o medido pelo método convencional, e para analisar uma possível correlação entre o ângulo e o IMC.

O teste *t* de Student para amostras independentes foi usado para comparar o valor médio dos ângulos dos quadris esquerdo e direito medidos pelos dois métodos de acordo com o gênero e com duas categorias de faixa etária (de 10 a 12 anos, e de 13 a 15 anos). Em todas as análises estatísticas, um nível de significância de 5% foi considerado critério para a rejeição da hipótese nula, com um intervalo de confiança de 95% e poder de 80%.

Resultados

Foram avaliados 100 indivíduos com idade entre 10 a 15 anos, sendo que 60% da amostra tinham entre 10 e 12 anos, e a maioria era do sexo masculino ($n=60$). Verificou-se que 95% dos indivíduos apresentavam IMC maior do que 18,5. A **Tabela 1** apresenta os dados descritivos das variáveis investigadas.

O ângulo do quadril medido digitalmente teve uma boa consistência (CCI: 0,72; 0,60–0,81) quando comparado ao ângulo medido pelo método convencional. O CCI do quadril esquerdo foi de 0,74 (IC95%: 0,56–0,85), e o do direito, 0,70 (IC95%: 0,49–0,83). Verificou-se que o ângulo medido digitalmente tinha relação estatística com o ângulo medido pelo método convencional ($p < 0,001$).

O ângulo médio do quadril esquerdo não diferiu estatisticamente por gênero: pelo método digital, foi de $9,4^\circ \pm 2,4^\circ$ nos

meninos, e de $10,6^\circ \pm 2^\circ$ nas meninas ($p=0,093$), e pelo convencional, foi de $9^\circ \pm 1,9^\circ$ nos meninos, e de $7,8^\circ \pm 2,2^\circ$ ($p=0,092$) nas meninas (**Figura 2A e C**). No entanto, o ângulo médio do quadril direito foi estatisticamente maior nos indivíduos do gênero feminino nos dois métodos investigados; pelo método digital, foi de $9,3^\circ \pm 1,6^\circ$ nos meninos, e de $11,2^\circ \pm 2^\circ$ nas meninas ($p=0,001$), e, pelo método convencional, foi de $8,3^\circ \pm 1,75^\circ$ nos meninos, e de $10,1^\circ \pm 1,85^\circ$ ($p=0,005$) nas meninas (**Figura 2B e D**).

Verificou-se que tanto o ângulo médio do quadril esquerdo ($10,6^\circ \pm 2,2^\circ$; $p=0,002$) quanto o do quadril direito ($10,5^\circ \pm 2,1^\circ$; $p=0,02$) no método digital foram estatisticamente maiores nos pacientes mais jovens (entre 10 e 12 anos) quando comparados aos mais velhos (esquerdo: $8,6^\circ \pm 1,8^\circ$; direito: $9,1^\circ \pm 1,9^\circ$; **Figura 3A**). Entretanto, constatou-se que não houve diferença no método convencional por faixa etária (esquerdo: $p=0,059$; direito: $p=0,079$; **Figura 3B**).

O IMC apresentou uma correlação positiva moderada com o ângulo em ambos os métodos (manual: $r=0,5$; $p=0,041$; digital: $r=0,59$; $p=0,015$).

Discussão

O objetivo do presente estudo foi descrever valores normais do ângulo de Southwick em 100 quadris assintomáticos de crianças e adolescentes entre 10 e 15 anos de idade. Adicionalmente, também verificou-se uma provável correlação entre os ângulos e as variáveis estudadas.

A maior parte dos pacientes era do gênero masculino, com faixa etária entre 10 e 12 anos, o que corrobora os achados da literatura,^{24,25} em que a epifisiólise é relatada com maior frequência neste perfil de pacientes.

A média do ângulo obtido pelo método convencional foi de $8,7^\circ$, e, pelo método digital, foi de $9,9^\circ$, com boa consistência e significância estatística, o que confirma a reprodutibilidade e a confiabilidade da medida pelos dois métodos, pois foram analisados pelo mesmo pesquisador. Os valores médios foram próximos ao valor preconizado por Southwick³ (em torno de 10° graus), o que parece representar o valor normal de retroversão da epífise proximal do fêmur de crianças e adolescentes na faixas etárias estudadas.

Tabela 1 Média, desvio padrão, mediana e valores mínimos e máximos das variáveis investigadas

Variável	Média	Desvio padrão	Mediana	Mínimo	Máximo
Idade (anos)	12,1	1,5	12	10	15
Peso (kg)	47,5	7,6	47,5	32	60
Altura (cm)	147,2	7,0	149,0	133	159
Índice de massa corpórea	21,7	2,0	21,3	16,8	25,6
Ângulo do quadril esquerdo (método convencional)	8,5	2,1	8,0	4	12
Ângulo do quadril direito (método convencional)	8,9	1,8	8,5	5	14
Ângulo de ambos os quadris (método convencional)	8,7	2,0	8,0	4	14
Ângulo do quadril esquerdo (método digital)	9,8	2,2	10,0	5	14
Ângulo do quadril direito (método digital)	9,9	1,8	10,0	6	14
Ângulo de ambos os quadris (método digital)	9,9	2,0	10,0	5	14

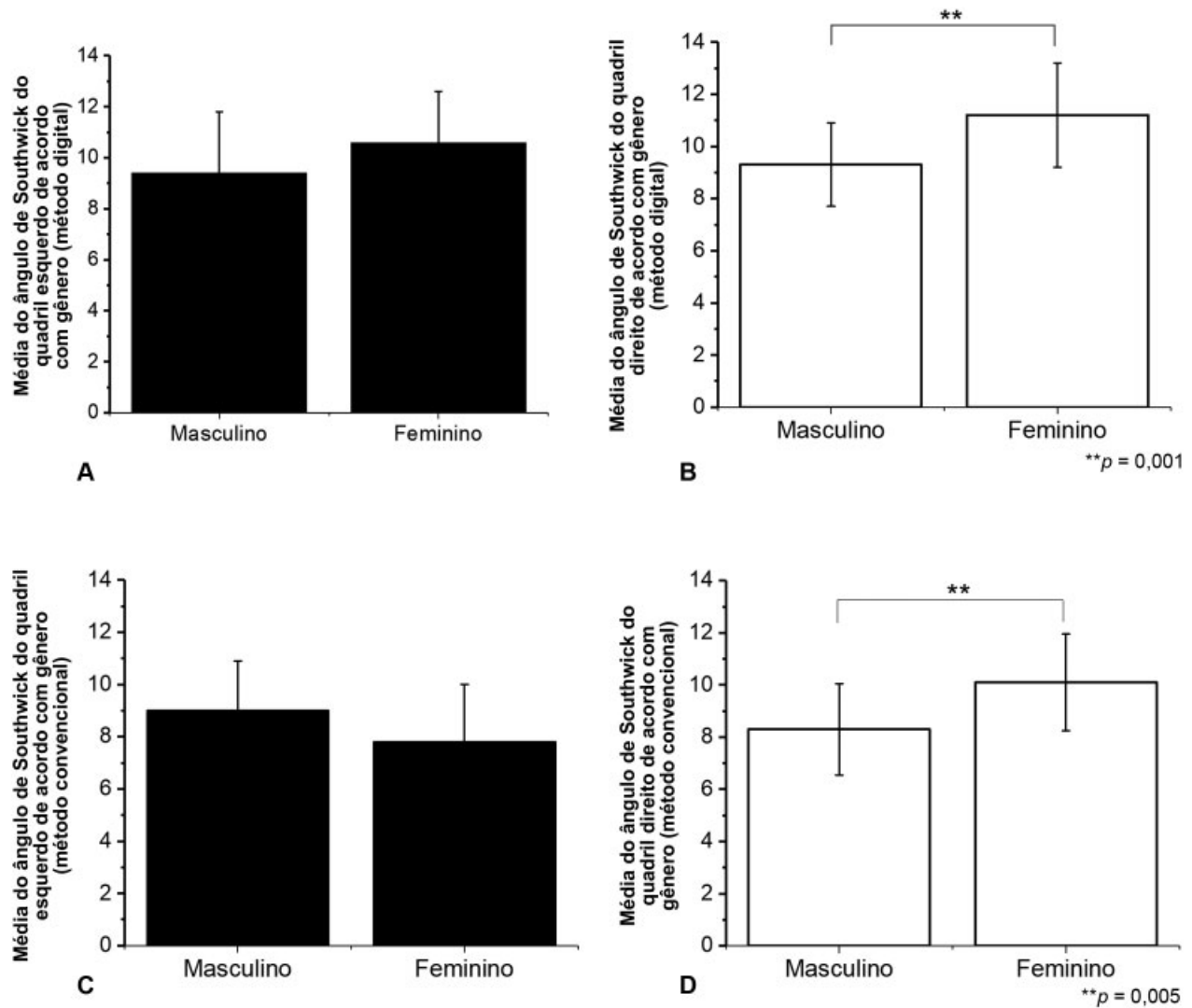


Fig. 2 Médias dos ângulos dos quadris esquerdo e direito pelo método digital (A, B) (teste *t* de Student; ***p* = 0,001) e pelo método convencional (C, D) (teste *t* de Student; ***p* = 0,005) por gênero.

O surgimento de sistemas operacionais proporcionou um crescimento significativo das aplicações de informática na área da saúde. O editor de imagem GIMP mostrou-se prático, útil e confiável, e outros métodos também práticos e sem custos vêm sendo utilizados, como o ImageJ (domínio público), disponibilizado pelo National Institutes of Health (NIH).²⁶

A consideração da incidência lateral de Southwick, em detrimento da anteroposterior, se justifica por haver questionamento acerca da real valia, ou mesmo existência, do desvio lateral-medial, com posicionamento medial da epífise em relação à metáfise, causando o varo visto na incidência anteroposterior, pois este seria apenas efeito da paralaxe, a diferença na posição aparente de um objeto visto por observadores em locais distintos.²⁷ Não há dúvida, no entanto, sobre o posicionamento posterior da epífise em relação à metáfise, que pode ser aferido nos moldes de Southwick, razão pela qual usamos a incidência de Lowenstein para nortear a busca de um valor médio. Contudo, alguns autores demonstraram que pacientes com epifisiólise apresentam uma redução do ângulo na radiografia AP.¹⁷ Esta constatação pode decorrer da dificul-

dade de se obter uma incidência AP do quadril em pacientes com epifisiólise, devido à atitude de rotação externa e dificuldade de se realizar rotação interna do quadril.²⁷

No total, 95% dos pacientes apresentavam um IMC > 18,5, o que é um fator de risco para o surgimento da epifisiólise. Loder et al¹⁰ constataram que 95% dos portadores de epifisiólise proximal do fêmur estão acima do percentil de peso para o seu grupo etário. No presente estudo, mesmo em pacientes com IMC acima do normal (> 18,5), a média dos ângulos esteve abaixo dos 10°, intervalo considerado normal de acordo com Southwick.³ Contudo, foi demonstrada uma correlação positiva entre o aumento do ângulo de Southwick e o aumento do IMC, que sugere que talvez o sobrepeso possa ser um fator contribuinte para o surgimento e/ou agravamento da doença, como foi previamente verificado por alguns autores.^{10,23}

Um estudo¹⁷ constatou a normalidade do ângulo de Southwick em radiografia AP da bacia. Porém, acreditamos que o valor normal na incidência lateral de Southwick também precisa ser descrito, uma vez que o desvio na epifisiólise é primordialmente no sentido AP.

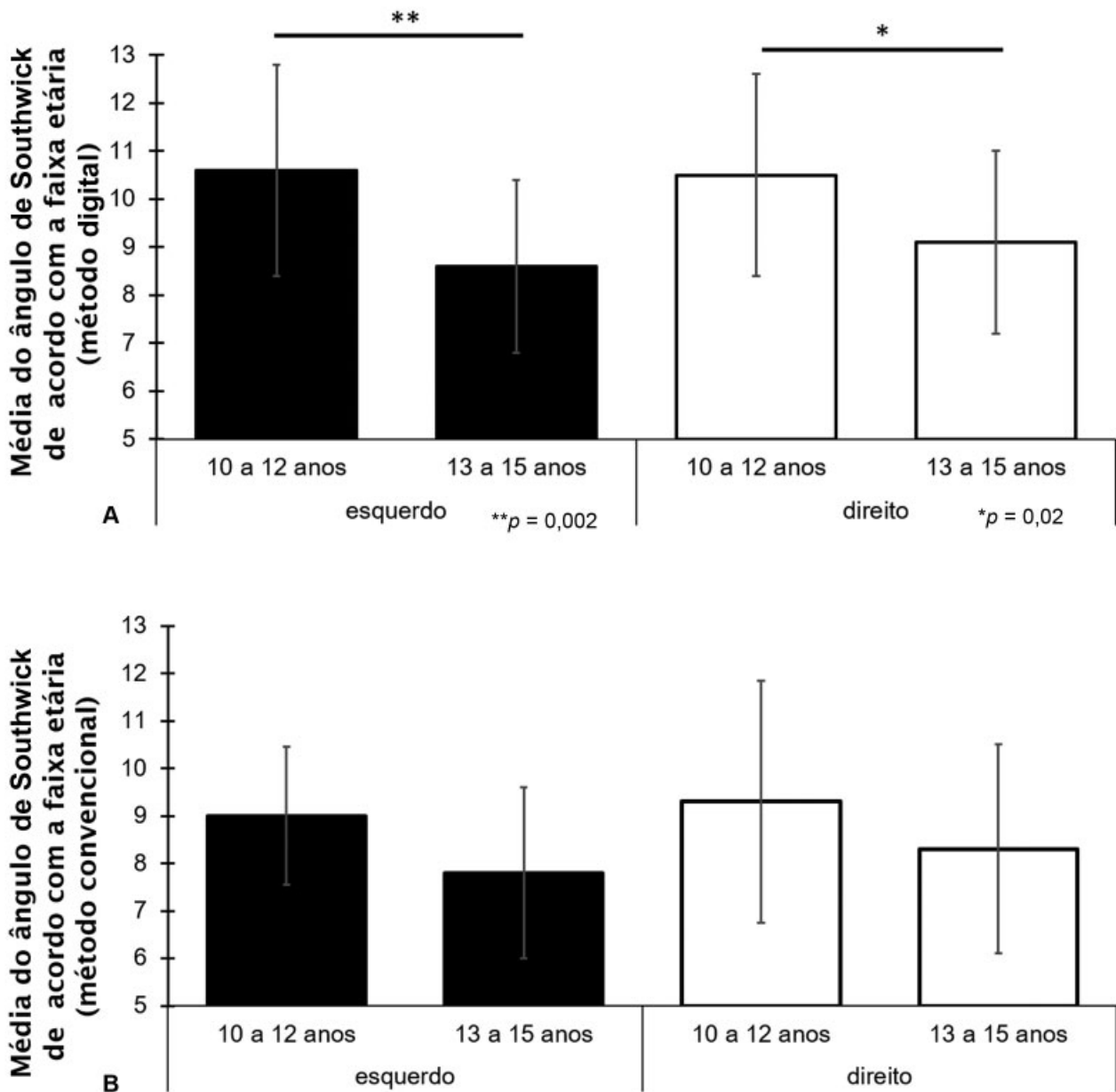


Fig. 3 Médias dos ângulos de Southwick dos quadris esquerdo (teste t de Student; ** $p=0,002$) e direito (teste t de Student; ** $p=0,02$) pelo método digital (A) e pelo método convencional (B) por faixa etária (teste t de Student; $p > 0,05$).

Um maior tamanho amostral poderia ter demonstrado diferenças com mais significância estatística, como pode ser observado na comparação por faixa etária entre os ângulos médios dos quadris esquerdo e direito, que apresentaram um valor de p (0,059) estatisticamente limítrofe à esquerda para o nível de significância considerado no presente estudo ($p < 0,05$). Um número maior de responsáveis foi entrevistado com o intuito de aumentar os participantes e radiografias do estudo, mas a recusa deles em participar impossibilitou isso.

Com a inclusão de um número maior de avaliadores, poderiam ser feitas análises inter e intraobservador para comparar a eficiência de ambos os métodos, mas isso fugiria do escopo inicial do presente estudo, e poderá ser verificado futuramente.

Conclusão

Os dois métodos utilizados para medir o ângulo de Southwick apresentaram uma boa consistência. Com um tamanho amostral relevante, demonstrou-se pela primeira vez um valor normal aproximado para o ângulo de Southwick: no método convencional, o valor médio foi de $8,7^\circ$, e pelo método digital, foi de $9,9^\circ$. O editor de imagem GIMP mostrou ser um método confiável para medir o ângulo de Southwick, e pode facilitar o diagnóstico preciso e precoce da epifisiólise.

Conflito de interesses

Os autores declaram não haver conflito de interesses.

Agradecimentos

Gostaríamos de agradecer ao Dr. Rômulo de Araújo Rego pela ajuda prestada na aquisição de radiografias de pacientes que participaram do presente estudo.

Referências

- 1 Monin JO, Gouin F, Guillard S, Rogez JM. [Late results of the treatment of the slipped upper femoral epiphysis (26 cases with follow-up study over 10 years)]. *Rev Chir Orthop Repar Appar Mot* 1995;81(01):35-43
- 2 Westhoff B, Schröder K, Weimann-Stahlschmidt K, Zilkens C, Willers R, Krauspe R. Radiological outcome and gait function of SCFE patients after growth arrest. *J Child Orthop* 2013;7(06):507-512
- 3 Southwick WO. Osteotomy through the lesser trochanter for slipped capital femoral epiphysis. *J Bone Joint Surg Am* 1967;49(05):807-835
- 4 Jinguishi S, Suenaga E. Slipped capital femoral epiphysis: etiology and treatment. *J Orthop Sci* 2004;9(02):214-219
- 5 Krauspe R, Weinstein S. Special symposium issue: slipped capital femoral epiphysis (SCFE). *J Child Orthop* 2017;11(02):85-86
- 6 Tresoldi I, Modesti A, Dragoni M, Potenza V, Ippolito E. Histological, histochemical and ultrastructural study of slipped capital femoral epiphysis. *J Child Orthop* 2017;11(02):87-92
- 7 Current concepts review. Slipped capital femoral epiphysis. *J Bone Joint Surg Am* 1990;72(04):631-633
- 8 Örtengren J, Peterson P, Svensson J, Tiderius CJ. Persisting CAM deformity is associated with early cartilage degeneration after Slipped Capital Femoral Epiphysis: 11-year follow-up including dGEMRIC. *Osteoarthritis Cartilage* 2018;26(04):557-563
- 9 Helgesson L, Johansson PK, Aurell Y, Tiderius CJ, Kärrholm J, Riad J. Early osteoarthritis after slipped capital femoral epiphysis. *Acta Orthop* 2018;89(02):222-228
- 10 Loder RT, Aronson DD, Greenfield ML. The epidemiology of bilateral slipped capital femoral epiphysis. A study of children in Michigan. *J Bone Joint Surg Am* 1993;75(08):1141-1147
- 11 Griffith MJ. Slipping of the capital femoral epiphysis. *Ann R Coll Surg Engl* 1976;58(01):34-42
- 12 Ward WT, Stefkó J, Wood KB, Stanitski CL. Fixation with a single screw for slipped capital femoral epiphysis. *J Bone Joint Surg Am* 1992;74(06):799-809
- 13 Herngren B, Stenmarker M, Vavruch L, Hagglund G. Slipped capital femoral epiphysis: a population-based study. *BMC Musculoskelet Disord* 2017;18(01):304
- 14 Perry DC, Metcalfe D, Costa ML, Van Staa T. A nationwide cohort study of slipped capital femoral epiphysis. *Arch Dis Child* 2017;102(12):1132-1136
- 15 Aronson DD, Loder RT. Slipped capital femoral epiphysis in black children. *J Pediatr Orthop* 1992;12(01):74-79
- 16 Loder RT, Richards BS, Shapiro PS, Reznick LR, Aronson DD. Acute slipped capital femoral epiphysis: the importance of physeal stability. *J Bone Joint Surg Am* 1993;75(08):1134-1140
- 17 Damaceno FL, Santili C, Longui CA. Normal reference values of Southwick's anteroposterior angle in prepubertal and pubertal normal adolescents. *J Pediatr Orthop B* 2007;16(06):389-392
- 18 Steel HH. The metaphyseal blanch sign of slipped capital femoral epiphysis. *J Bone Joint Surg Am* 1986;68(06):920-922
- 19 Millis MB. SCFE: clinical aspects, diagnosis, and classification. *J Child Orthop* 2017;11(02):93-98
- 20 Santili C, de Assis MC, Kusabara FI, Romero IL, Sartini CM, Longui CA. Southwick's head-shaft angles: normal standards and abnormal values observed in obesity and in patients with epiphysiolysis. *J Pediatr Orthop B* 2004;13(04):244-247
- 21 Baecker V. Image J Macro Tool Sets for Biological Image Analysis. Disponível em: https://www.researchgate.net/profile/Volker_Baecker/publication/273769192_ImageJ_Macro_Tool_Sets_for_Biological_Image_Analysis/links/550c039c0cf2528164dae59a/ImageJ-Macro-Tool-Sets-for-Biological-Image-Analysis.pdf?origin=publication_detail
- 22 Subburaj K, Ravi B, Agarwal M. Computer-aided methods for assessing lower limb deformities in orthopaedic surgery planning. *Comput Med Imaging Graph* 2010;34(04):277-288
- 23 Aversano MW, Moazzaz P, Scaduto AA, Otsuka NY. Association between body mass index-for-age and slipped capital femoral epiphysis: the long-term risk for subsequent slip in patients followed until physeal closure. *J Child Orthop* 2016;10(03):209-213
- 24 Crawford AH. Slipped capital femoral epiphysis. *J Bone Joint Surg Am* 1988;70(09):1422-1427
- 25 Santili C, Akkari M, Waisberg G, Braga SR, Kasahara A, Perez MC. Evolution of slipped capital femoral epiphysis after nonsurgical treatment. *Rev Bras Ortop* 2015;45(05):397-402
- 26 Schneider CA, Rasband WS, Eliceiri KW. NIH Image to ImageJ: 25 years of image analysis. *Nat Methods* 2012;9(07):671-675
- 27 Fujiki EM, Honda EK, Pradal A, Téó JB, Seixas LF, Porto LC. Epifisiólise femoral grau III: proposta de uma metodologia parao estudo radiográfico. *Rev Bras Ortop Pediatr* 2002;3(01):28-33