Published online: 2020-05-19

Trombosis venosa profunda posterior a lesión "Tennis Leg": Caso clínico

Alfonso Calvo Gonell[1]

[1] Fisioterapia Alfonso Calvo, Castellón, España

Rev Fisioter Invasiva 2020;3:26–29.

Address for correspondence Alfonso Calvo Gonell, PhD, Fisioterapia Alfonso Calvo, C/ Santa María Rosa Molas, 40 1°-D3, 12004 Castellón, España (e-mail: alfonscalvo@hotmail.com; info@fisioterapiaalfonsocalvo.es).

Resumen

Introducción El "*tennis leg*" es una lesión común en los deportes de arrancadas y frenadas consistente en una lesión de la fascia que une el músculo sóleo con el gastrocnemio medial. En estos casos, debemos realizar un diagnóstico diferencial y tener en cuenta posibles complicaciones como pudiera ser una trombosis venosa profunda (TVP) de las venas del sistema muscular profundo. El objetivo de este caso clínico, es alertar al profesional de posibles complicaciones en este tipo de lesiones y capacitarlo para poder detectar un posible problema vascular.

Descripción del Caso Varón de 42 años que acude a consulta de fisioterapia a las 24 horas de sufrir un "tirón muscular" en el gastrocnemio. Tras el diagnóstico médico de "tennis leg" recibe tratamiento de fisioterapia de forma reglada. Se le hizo seguimiento ecográfico de control a los 8 días tras la lesión y a los 14 días tras empeorar la sintomatología, detectándose en este momento una alteración vascular que fue diagnosticada y tratada como TVP.

Resultados Acude a consulta y observamos una alteración vascular por lo que se le deriva a urgencias donde es diagnosticado de TVP.

Discusión La TVP es una posible complicación descrita en las lesiones del gastrocnemio. En el presente caso, se describe una presentación clínica de TVP tras 14 días de evolución. Es vital evaluar y reevaluar la condición clínica del paciente con todas las herramientas diagnósticas disponibles para detectar posibles banderas rojas.

Conclusión La ecografía es una herramienta esencial en la detección de posibles complicaciones posteriores a una lesión musculoesquelética.

Palabras Clave
- tennis leg
- trombosis venosa profunda
- ecografía

Introducción

El "*tennis leg*" es un tipo de lesión muscular que se produce en la parte medial de la pantorrilla asociado al gesto de la extensión de rodilla y asociada a una dorsiflexión forzada de tobillo[1] normalmente en deportes que requieren arrancadas y frenadas como pueden ser los deportes de raqueta o las carreras cortas. Esta lesión fue descrita por primera vez por Powell[2] en 1883 en un jugador de tenis, de ahí su nombre, y durante muchos años se le ha atribuido a la rotura del músculo delgado plantar.[1,2] Sin embargo, los últimos estudios citan como causa de la lesión la rotura del gastrocnemio medial, la rotura de la fascia que une gastrocnemio medial y sóleo e incluso una trombosis venosa profunda[1] (TVP).

Delgado y col.,[1] presentaron 141 casos de "*tennis leg*" en los cuales, la rotura fibrilar del gastrocnemio medial representaba el 66,7% del total, la colección de líquido en la fascia entre gastrocnemio medial y sóleo sin rotura de los mismos el 21,3% del total de pacientes y la rotura del tendón del delgado plantar y sóleo resultaron residuales, con dos (1,4%) y un (0,7%) caso respectivamente respecto al total de la

received
October 29, 2019
accepted
December 5, 2019

DOI https://doi.org/10.1055/s-0040-1701433.
ISSN 2386-4591.

Copyright © 2020 by Thieme Revinter Publicações Ltda, Rio de Janeiro, Brazil

License terms

muestra. Se encontró la presencia de TVP de forma aislada en el 9,9% de los casos.

La presencia de un trombo, habitualmente compuesto por fibrina, plaquetas y hematíes y la respuesta inflamatoria que le acompaña, es lo que se conoce como trombosis venosa o tromboflebitis.[3] En el caso de trombos de gran tamaño, se produce una destrucción permanente de las válvulas venosas, dando como resultado el síndrome postrombótico y la insuficiencia venosa crónica. La vena poplítea divide el sistema venoso profundo de la extremidad inferior en sistema venoso profundo distal y proximal. Los trombos localizados a nivel poplíteo o en áreas más proximales presentan mayor riesgo de producir embolia pulmonar.[3] La fisiopatología de la TVP se resume mediante la triada de Virchow[4]: estasis sanguínea, daño endotelial e hipercoagulabilidad. Estas tres circunstancias, aisladas o en asociación, intervienen en el desarrollo de un trombo. La mayoría de las TVP distales suelen ser asintomáticas, siendo los principales síntomas y signos los siguientes[5]: 1) dolor; 2) edema blando y con fóvea al principio del proceso; 3) calor local; 4) cambios en el color de la piel; 5) circulación colateral, dilatación de venas superficiales; 6) cordón venoso palpable; 7) signo de Homans[6] (presencia de dolor en la parte alta de la pantorrilla al realizar la dorsiflexión del tobillo con la rodilla flexionada en un ángulo de 30°).

En cuanto a pruebas complementarias se emplea la analítica sanguínea, mediante el análisis del dímero D, que es un producto de la degradación de la fibrina y se halla en el torrente sanguíneo cuando ésta se degrada, aunque esta prueba es insuficiente para determinar la TVP. Por otro lado, está la ecografía doppler, que es la prueba de imagen de elección ya que permite ver el comportamiento de las venas a la compresión por parte de la sonda y aporta información sobre el flujo sanguíneo. Presenta una sensibilidad entre el 89 y el 96% y una especificidad entre el 94 y el 99% en el diagnóstico de TVP sintomáticas que afectan a venas proximales de la extremidad inferior, con un valor predictivo positivo del 97%.[3] La flebografía y la venografía magnética nuclear han sido desplazadas por la ecografía doppler, la primera por las posibles reacciones adversas que puede producir y la segunda por su elevado coste. La estrategia diagnóstica ideal en pacientes sintomáticos es la combinación del dímero D y la ecografía doppler.

Descripción del Caso

Varón de 42 años que acudió a consulta 24 horas después de sentir un "tirón muscular" en la pantorrilla izquierda jugando a pádel, que le obligó a retirarse de la partida. En la exploración física se pudo observar la incapacidad para ponerse de puntillas sobre la pierna izquierda, dolor al realizar la dorsiflexión resistida manual con extensión de rodilla, dolor a punta de dedo en la zona de unión entre gastrocnemio medial y sóleo, temperatura, coloración y volumen muscular sin diferencias con el miembro contralateral. En la exploración ecográfica, se pudo observar un aumento de líquido en la fascia entre gastrocnemio medial y sóleo que hizo sospechar del diagnóstico de lesión muscular. Durante los siguientes 8 días el paciente estuvo tratándose en su mutua laboral con fisioterapia consistente en diatermia, ultrasonido, magnetoterapia y realizando bicicleta, tratamiento acorde para el diagnóstico[5] y durante el cual la evolución es favorable. Es en el octavo día cuando empieza a correr en la cinta y nota mucha tirantez en la zona más proximal del gastrocnemio. Debido a sus molestias, acude nuevamente a consulta, donde se controla la evolución de su lesión muscular mediante ecografía y se le realiza tratamiento en gastrocnemio medial con punción seca debido al aumento del tono muscular en esa estructura y a la falta de elasticidad, mejorando la sintomatología post-tratamiento. Mediante seguimiento telefónico el paciente nos informa a las 24 horas de que puede caminar mejor y tiene mucha menos tirantez. En los siguientes días el dolor vuelve a aumentar y le incapacita para caminar normalmente por lo que el día 14 vuelve a acudir a consulta observándose un incremento importante del volumen de la pantorrilla izquierda. Además, el paciente manifiesta dolor y tirantez especialmente cuando realiza la dorsiflexión (signo de Homans +), y refiere que no es capaz de deambular normalmente, por lo que se apoya en bastón contralateral.

En la exploración ecográfica se observa que la lesión muscular estaba en iguales condiciones pero esta vez, el paciente manifestaba el dolor más proximalmente y más medial. En esa zona, se observa cómo dos venas gemelares tienen un diámetro muy elevado (►**Figura 1**) y mediante el transductor ejercemos presión sobre las mismas, percatándonos de que no se colapsan. Seguidamente, realizamos exploración con Doppler color y *power doppler* y no existe flujo por ninguna de las dos venas y sí circulación colateral (►**Figura 2**) por lo que se realiza informe de sospecha de problema vascular y remitimos a urgencias.

En urgencias es diagnosticado de TVP por el médico especialista en vascular y es ingresado en hospital durante 2 días con administración de heparina de bajo peso molecular (HBPM) durante una semana y anticoagulante oral (ACO) durante 6 meses. Posteriormente se le prescribe venda de compresión de 23 mm Hg libre de látex desde el pie hasta la ingle que deberá llevar las 24h durante un año. Durante estos 6 meses, el paciente estuvo de baja y cada semana llevaba control analítico y ecográfico.

Discusión

Pese a la correcta exploración física realizada en un primer momento, no se observó ninguna sospecha de patología vascular y sí había signos únicamente de lesión muscular. Sin embargo, a partir del día 14 es cuando se empiezan a manifestar los posibles signos de la posible TVP (signo de Homans +, aumento de volumen muscular, dolor y tirantez en la zona proximal de los gastrocnemios) y esto nos hace pensar si estaba enmascarada y el tratamiento la sacó a la luz o simplemente apareció posteriormente y fue idiopática e inevitable. Es por eso que ante cualquier patología del sistema neuromusculoesquelético se recomienda tener en cuenta posibles complicaciones de otra índole y saber detectar banderas rojas. Una anamnesis detallada, junto a

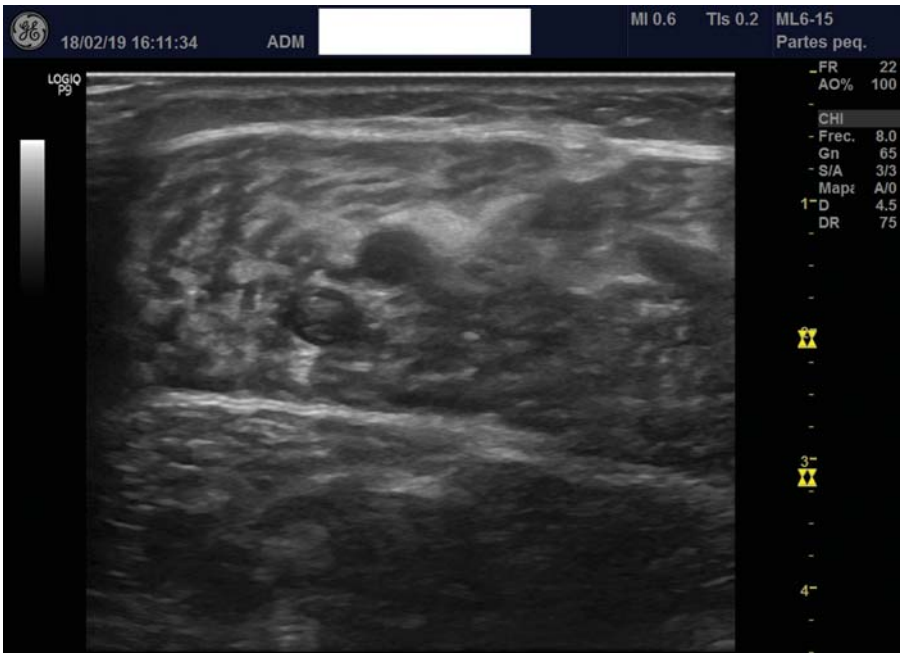

Fig. 1 Corte transversal del gastrocnemio medial en modo B. Se observa un aumento importante del diámetro de las venas gemelares, además de una imagen hiperecoica dentro de una de ellas que corresponde con el trombo. Al ejercer una compresión sobre estas venas, hay ausencia de colapso lo que nos da sospecha de TVP.

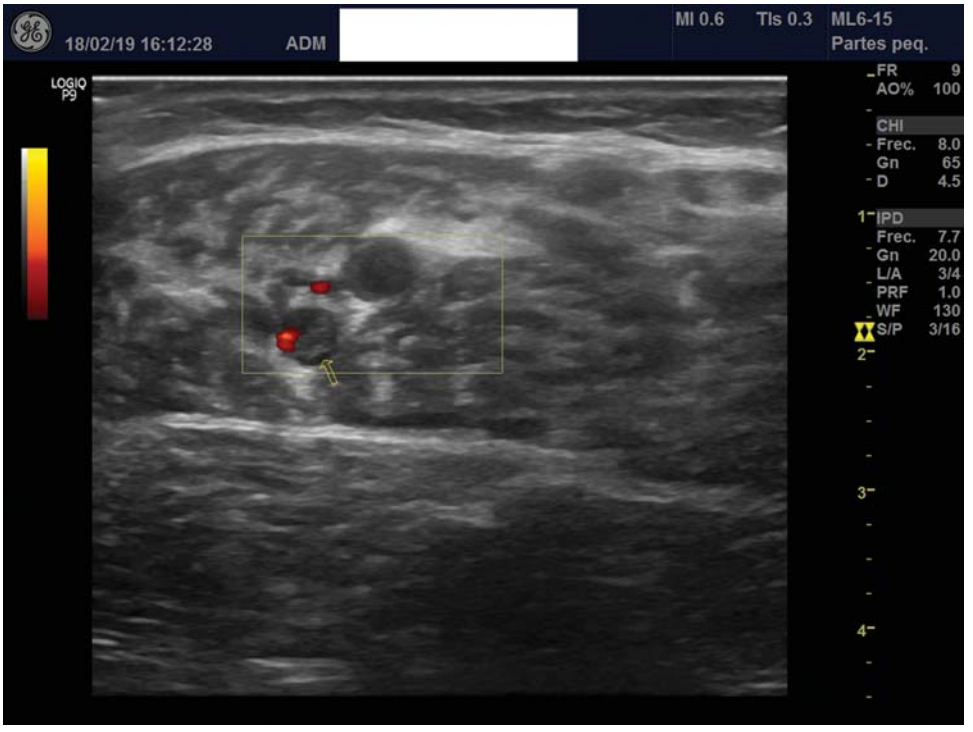

Fig. 2 Corte transversal del gastrocnemio medial en modo B con PDI activado. Se puede observar la ausencia de flujo en ambas venas gemelares y la presencia de una circulación sanguínea colateral a ellas. La flecha nos indica la presencia de una imagen hiperecoica en la luz del vaso que corresponde al trombo.

determinados hallazgos clínicos permiten predecir una TVP. Los fisioterapeutas formados en ecografía disponemos de una importante accesibilidad a patologías agudas y subagudas y nos podemos encontrar ante diversas situaciones en las que debemos realizar un diagnóstico diferencial y saber derivar al paciente hacia un especialista sin mayor dilación. Saber identificar o al menos sospechar una TVP en una lesión muscular del miembro inferior, es de

vital importancia para los pacientes. Debido al porcentaje elevado de TVP asociado a las lesiones de *tennis leg*, debe ser esencial incluir la ecografía en ese tipo de lesiones para descartar cualquier tipo de problema vascular.[7] Por ello, la formación en ecografía vascular, debería formar parte del currículum tanto en la formación de grado como de postgrado en todas aquellas asignaturas donde la ecografía está presente.

Conclusión

La importancia de una exploración física rigurosa para determinar el diagnóstico en fisioterapia independientemente del diagnóstico médico que nos venga instaurado con el paciente, se pone de manifiesto en casos como el que se ha presentado. La evaluación basada en un razonamiento clínico y en la medida de lo posible, apoyada en herramientas precisas como la ecografía, aumentará las posibilidades de detección de banderas rojas.

La ecografía se presenta como una herramienta útil en la detección de posibles complicaciones posteriores a cualquier lesión del aparato locomotor y concretamente la ecografía vascular para la detección de casos como la TVP.

Conflicto de Intereses
Los autores declaran no tener ningún conflicto de intereses.

Bibliografía

1 Delgado GJ, Chung CB, Lektrakul N, et al. Tennis leg: clinical US study of 141 patients and anatomic investigation of four cadavers with MR imaging and US. Radiology 2002;224(01):112–119
2 Powel RW. Lawn tennis leg. Lancet 1883;122(3123):44
3 Villa Estébanez R, Veiras del Rio O. Trombosis venosa profunda. AMF 2009;5(01):11–20
4 Lowe GD. Virchow’s triad revisited: abnormal flow. Phatophysiol Haemost Thromb. 2004;33(5-6):455–457
5 Nsitem V. Diagnosis and rehabilitation of gastrocnemius muscle tear: a case report. J Can Chiropr Assoc 2013;57(04):327–333
6 Sternbach G. John Homans: the dorsiflexion sign. J Emerg Med. 1989;7(3):287–290
7 Rohilla S, Jain N, Yadav R. Plantaris rupture: why is it important? BMJ Case Rep 2013;2013:1–3