Article published online: 2020-04-02

O papel da ressonância magnética no diagnóstico da síndrome compartimental crônica do exercício*

The Role of Magnetic Resonance in the Diagnosis of Chronic Exertional Compartment Syndrome

Marcelo Astolfi Caetano Nico[1] Bruno Cerretti Carneiro[1] Fernando Ometto Zorzenoni[1] Alípio Gomes Ormond Filho[1] Julio Brandão Guimarães[1]

[1] Serviço de Radiologia do sistema Musculoesquelético, Fleury Medicina & Saúde, São Paulo, SP, Brasil

Rev Bras Ortop 2020;55(6):673–680.

Endereço para correspondência Marcelo Astolfi Caetano Nico, MD, Serviço de Radiologia, Grupo Fleury Medicina & Saúde, Rua Mato Grosso, 306, Higienópolis, São Paulo, SP, 01239-040, Brasil (e-mail: marcelo.nico@grupofleury.com.br).

Resumo

A síndrome compartimental crônica é uma condição comum e frequentemente subdiagnosticada, induzida pelo exercício, que corresponde em média a um quarto dos casos de dor crônica na perna relacionada ao exercício, e que perde em frequência apenas para o espectro fratura/reação ao estresse tibial. Tradicionalmente ocorre em jovens atletas corredores, embora estudos mais recentes tenham demonstrado uma prevalência considerável em praticantes de atividade física de baixo rendimento, mesmo em pacientes de meia-idade ou idosos. A lista de diagnósticos diferenciais é extensa, e por vezes é difícil fazer a distinção apenas pelos dados clínicos, sendo necessários exames subsidiários.

Classicamente, o diagnóstico é feito pelo quadro clínico, pela exclusão dos diferenciais, e pela medida pressórica intracompartimental. Embora a manometria por agulha seja considerada o padrão-ouro no diagnóstico, seu uso não é universalmente aceito, visto que existem algumas limitações importantes, além da disponibilidade restrita do equipamento com agulha no Brasil. Recentemente, novos protocolos de manometria têm sido propostos a fim suplantar a deficiência dos tradicionais, com algum deles inclusive recomendando o uso sistemático da ressonância magnética (RM) na exclusão dos diagnósticos diferenciais. O uso de sequências de RM sensíveis a líquido pós-esforço é uma ótima opção não invasiva à manometria por agulha no diagnóstico da síndrome compartimental crônica, uma vez que o aumento da intensidade de sinal pós-exercício é estatisticamente relevante quando comparados os valores pressóricos de manometria em pacientes com a síndrome e assintomáticos; portanto, o exame pode ser usado no critério diagnóstico. O tratamento definitivo é a fasciotomia, embora existam alternativas menos eficazes.

Palavras-chave
- síndromes compartimentais
- exercícios
- fraturas de estresse
- ressonância magnética

* *Trabalho realizado no Serviço de Radiologia Musculoesquelética do Grupo Fleury Medicina & Diagnóstico, São Paulo, SP, Brasil.*

recebido
05 de Julho de 2019
aceito
05 de Dezembro de 2019

DOI https://doi.org/10.1055/s-0040-1702961.
ISSN 0102-3616.

Copyright © 2020 by Sociedade Brasileira de Ortopedia e Traumatologia. Published by Thieme Revinter Publicações Ltda, Rio de Janeiro, Brazil

License terms

Abstract

Chronic compartment syndrome is a common and often underdiagnosed exercise-induced condition, accounting on average for a quarter of cases of chronic exertional pain in the leg, second only to the fracture/tibial stress syndrome spectrum. It traditionally occurs in young runner athletes, although more recent studies have demonstrated a considerable prevalence in low-performance practitioners of physical activity, even in middle-aged or elderly patients. The list of differential diagnoses is extensive, and sometimes it is difficult to distinguish them only by the clinical data, and subsidiary examinations are required. The diagnosis is classically made by the clinical picture, by exclusion of the differential diagnoses, and through the measurement of the intracompartmental pressure. Although needle manometry is considered the gold standard in the diagnosis, its use is not universally accepted, since there are some important limitations, apart from the restricted availability of the needle equipment in Brazil. New protocols of manometry have recently been proposed to overcome the deficiency of the traditional ones, and some of them recommend the systematic use of magnetic resonance imaging (MRI) in the exclusion of differential diagnoses. The use of post-effort liquid-sensitive MRI sequences is a good noninvasive option instead of needle manometry in the diagnosis of chronic compartment syndrome, since the increase in post-exercise signal intensity is statistically significant when compared with manometry pressure values in asymptomatic patients and in those with the syndrome; hence, the test can be used in the diagnostic criteria. The definitive treatment is fasciotomy, although there are less effective alternatives.

Keywords
- compartment syndromes
- exercises
- stress fractures
- magnetic resonance

Introdução

A síndrome compartimental pode ocorrer em qualquer segmento corporal que tenha nenhuma ou pouca capacidade de expansão, devido a um desequilíbrio na relação conteúdo/continente, que pode levar à hipoperfusão e consequente sofrimento das estruturas de um determinado compartimento.[1] O quadro pode ser agudo ou crônico, sendo que os dois tipos ocorrem em contextos clínicos muito diferentes. O primeiro está relacionado a trauma na maioria dos casos, necessita de diagnóstico clínico imediato, seguido de fasciotomia de emergência para salvar o segmento corporal afetado; já o segundo é induzido por exercício, e tem diagnóstico por meio do quadro clínico, da exclusão dos diagnósticos diferenciais, e de exames subsidiários,[2] sendo o diagnóstico correto feito, em média, de 22 a 28 meses após a apresentação inicial dos sintomas,[3] destacando-se que, segundo algumas séries, o atraso diagnóstico pode chegar a 7 anos.[4]

A síndrome compartimental crônica é uma condição induzida pelo exercício e caracterizada por dor e sensação de aumento da pressão com melhora no repouso. Cerca de 95% dos casos ocorrem nas pernas, embora outros sítios também possam ser afetados, como, por exemplo, pés, mãos, antebraços e musculatura paravertebral, além de outros locais ainda menos frequentes.[5] Inicialmente, pensava-se que a afecção era mais prevalente em homens; no entanto, havia forte viés de seleção, devido a esses estudos terem sido realizados na população militar. Atualmente, acredita-se que não haja predileção por sexo.[3,5,6]

A síndrome compartimental crônica do exercício (SCCE) é uma entidade comum e frequentemente subdiagnosticada, que corresponde a cerca de 10% a 60% (1/4, em média) dos casos de dor na perna relacionada ao exercício,[7] e que é responsável por cerca de 14% a 27% dos casos sem diagnóstico definido de dor na perna,[8] perdendo em frequência apenas para o espectro fratura/síndrome do estresse tibial.[2] Tradicionalmente, apresenta forte associação com atividade física de alto rendimento, principalmente corrida em atletas jovens na terceira ou quarta décadas de vida,[9] com envolvimento bilateral na maioria dos casos, embora estudos mais recentes[4,10,11] tenham demonstrado uma prevalência considerável em praticantes de atividade física de baixo rendimento, mesmo em caminhadas ou trote leve, inclusive em pacientes de meia-idade ou mesmo idosos. De Bruijn et al.[11] avaliaram 698 pacientes com SCCE, sendo que 98 (14%) deles tinham 50 anos ou mais. Estes pacientes apresentavam mais frequentemente queixas unilaterais, e o compartimento posterior profundo foi mais raramente acometido em comparação à população atlética mais jovem. Além disso, existem também casos na população pediátrica, especialmente em meninas que praticam esportes de alto rendimento relacionados à corrida.[12]

Fisiopatologia

A fisiopatologia da SCCE é complexa, controversa, e ainda não foi completamente elucidada, sendo que existem diversas teorias sobre a sua gênese. Os estudos iniciais se basearam no conhecimento da síndrome compartimental aguda, na qual as pressões intracompartimentais sobem para níveis

extremos, levando à hipoperfusão e à necrose dos tecidos. No entanto, na SCCE, as pressões tissulares não se elevam da mesma forma que no quadro agudo; portanto, não há alterações isquêmicas irreversíveis.[5] Embora esteja claro que o aumento da pressão tecidual seja responsável pelos sintomas, a causa final da dor é questionada. Alguns estudos[13] refutaram a teoria isquêmica, pois não foi possível demonstrar diferença significativa na perfusão tecidual por meio de estudos de medicina nuclear,[13,14] enquanto outros autores,[15] por meio de estudos com espectroscopia, demonstraram que as alterações isquêmicas são detectáveis apenas quando os valores pressóricos estão extremamente elevados ($\geq$ 160 mm Hg). Todavia, acredita-se que a hipóxia tecidual seja relativa, ou seja, a demanda por oxigênio seja maior do que oferta apenas durante o exercício, retornando ao normal no descanso,[16] e, talvez por isso, alguns desses estudos não foram capazes de detectar tais alterações. Nesse mesmo sentido, quando eram realizadas sequências de ressonância magnética (RM) contrastadas pós-esforço há alguns anos, o que era evidenciado era realce muscular (relacionado à inflamação tecidual), e não hipoperfusão, como evidenciado nos casos de síndrome compartimental aguda. Outras teorias atribuem a dor à estimulação de nervos fasciais, periosteais e intramusculares devido à distensão compartimental excessiva[5,6,14,17] ou à liberação de mediadores inflamatórios.[15]

Portanto, de forma suscinta e objetiva, postula-se que a redução da complacência do compartimento afetado, associada ao aumento do volume muscular durante o exercício, levaria à elevação suprafisiológica da pressão tissular e à redução do retorno venoso, que seriam responsáveis por desencadear o quadro doloroso por meio de pelo menos dois mecanismos principais: 1) estimulação dos nervos musculares, fasciais e periosteais; e 2) redução momentânea da pressão de perfusão tecidual com consequente hipóxia celular relativa e transitória, resultando na liberação de citocinas e outros mediadores inflamatórios que estimulariam nociceptores.

Quadro Clínico

A síndrome é caracterizada por dor bilateral em 80% a 95% dos pacientes, é relacionada e reproduzida pelo exercício, e cessa imediatamente ou após alguns minutos de descanso. O atleta relata queimação, plenitude, sensação de inchaço e câimbras. Além disso, na tentativa de aumentar o exercício, há piora do quadro, com surgimento de sintomas neurológicos como parestesia e fraqueza no território de inervação dos músculos fibulares, no caso dos compartimentos anterior e/ou lateral, e, no território do nervo tibial, no caso do compartimento posterior profundo. Fraqueza e sensação de retração da pele também são relatadas. O quadro pode ser insidioso, e normalmente ocorre num determinado momento de intensidade ou duração da atividade física, com uma tendência a recorrer cada vez mais precocemente, forçando o atleta a parar e, portanto, reduzindo o desempenho físico. A sintomatologia geralmente é pior no segundo dia de treinos físicos extenuantes e, em casos extremos, pode ocorrer em repouso. Embora possível, é extremamente rara a progressão da SCCE para um quadro de síndrome compartimental aguda.[2,7–9,18]

Diagnóstico

O diagnóstico da SCCE é tradicionalmente feito pelo tripé: 1) quadro clínico; 2) exclusão dos diagnósticos diferenciais; e 3) manometria por agulha.[9,18,19] A investigação por imagem inicial de dor na perna relacionada ao exercício deve ser feita com radiografias simples, embora, na maioria dos casos, o exame seja normal. A RM da perna com protocolo convencional, ou seja, sem sequências após o exercício, é consenso na literatura como o melhor método para a exclusão dos diagnósticos diferenciais.[3,7,20]

A manometria por agulha é considerada ainda o melhor método diagnóstico em casos de SCCE, mas não é universalmente aceita.[21,22] Outros autores consideram uma boa resposta à fasciotomia como o padrão-ouro, embora, não raramente, existam casos de recidiva pós-cirúrgica,[23] especialmente na população militar.[24,25] A recidiva é maior quando os compartimentos anterior e lateral são acometidos concomitantemente, ou no caso de envolvimento do compartimento posterior profundo, quando comparado apenas ao compartimento anterior.[9] Além disso, outros métodos, como a RM pós-esforço e a espectroscopia de luz próxima ao infravermelho também são alternativas diagnósticas.[26]

Alguns trabalhos[21,22,27] têm questionado o uso da manometria, visto que é um método com diversas limitações intrínsecas, como: a necessidade de realizar diversas medidas invasivas e possivelmente em vários compartimentos; a variabilidade de precisão dos equipamentos utilizados; o grau de flexão do tornozelo e a profundidade do cateter alteram os valores pressóricos, destacando-se que protocolos diferentes utilizam profundidades distintas ou não indicam uma padronização específica quanto à profundidade de posicionamento da agulha; e o posicionamento correto no interior do compartimento posterior profundo é problemático.[28] Além dessas limitações, vale ressaltar que há sobreposição dos valores pressóricos pós-exercício em pacientes controles e sintomáticos.[21,22] Ademais, o protocolo mais comumente utilizado, o de Pedowitz et al.,[29] apresenta limitações importantes, como: ausência de grupo de comparação válido, uma vez que pacientes sintomáticos que não atingiram os valores pressóricos de corte foram comparados a pacientes sintomáticos acima do limite arbitrariamente estabelecido, ou seja, os grupos já foram pré-selecionados para haver diferenças; os pontos de corte foram alterados durante o estudo; e, por fim, esse foi um estudo de baixo nível de evidência segundo os parâmetros utilizados pela American Academy of Orthopedic Surgery.[21,22] Outra limitação da manometria é a disponibilidade limitada do equipamento no Brasil.[30]

A fim de suplantar essas limitações, novos protocolos de manometria por agulha foram sugeridos,[7] e eles inclusive recomendam o uso sistemático da RM convencional para a exclusão dos diagnósticos diferenciais.

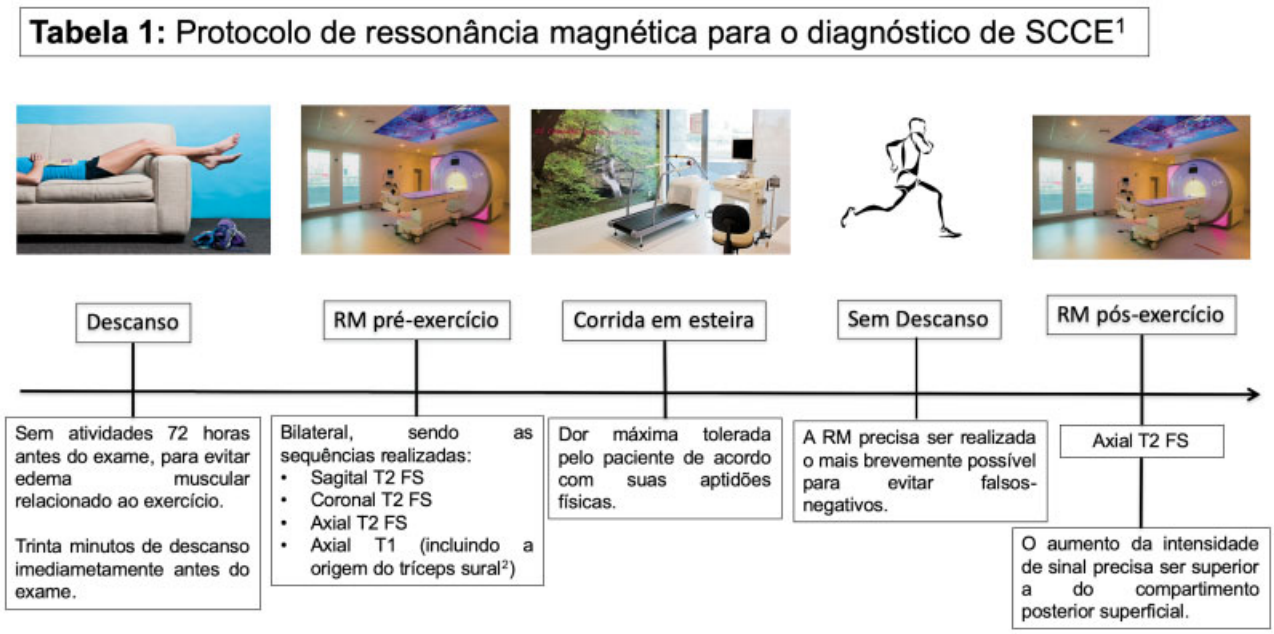

Fig. 1 Protocolo de ressonância magnética para o diagnóstico de síndrome compartimental crônica do exercício (SCCE).

Ressonância Magnética

A RM é o melhor método de imagem para a avaliação da dor na perna relacionada ao exercício, pois detecta entidades como síndrome do estresse tibial, fratura de estresse da tíbia, aprisionamentos neurais, injúrias musculares e tendíneas, trombose relacionada ao exercício, e hérnias fasciais. Para o diagnóstico da síndrome do aprisionamento da artéria poplítea (SAAP), é necessário estender cranialmente os cortes axiais para a avaliação de eventuais variações anatômicas da origem do tríceps sural que podem estar relacionadas ao quadro (lembrando que no tipo funcional não ocorrem variações). Além do mais, também se faz necessária a realização de estudo angioráfico dirigido, que pode ser feito por RM (angioRM) nos casos suspeitos.

O protocolo convencional de RM da perna, ou seja, sem sequências pós-esforço, é normal nos casos de SCCE. Alterações de sinal com padrão de edema muscular difuso sem roturas ou estiramentos, nas sequências pré-exercício, podem corresponder a DOMS (*Delayed Onset Muscle Soroness*) e diagnóstico diferencial radiológico, uma vez que a apresentação clínica é diferente. A DMIT pode resultar em síndrome compartimental aguda.

As sequências sensíveis a líquido (ponderadas em T2 com supressão de gordura ou STIR (*Short-TI Inversion Recovery*) pós-esforço físico têm se demonstrado sensíveis no diagnóstico da SCCE,[31–34] e, portanto, são uma excelente alternativa não invasiva à manometria por agulha. Vale lembrar que não é necessária a utilização do meio de contraste paramagnético para esse diagnóstico. O protocolo de RM para pesquisa de SCCE da nossa instituição está ilustrado na ►**Figura 1**.

Na literatura médica, o uso da RM pós-esforço não é recente no diagnóstico da SCCE. Em 1990, Amendola et al.[13] demonstraram que a RM pós-esforço foi capaz de diagnosticar a SCCE em 4 de 5 pacientes com diagnóstico confirmado por manometria, embora não tenha havido resultado estatisticamente significativo nesta pequena amostra. Em 1998, Eskelin et al[31] compararam sequências pós-exercício (corrida em esteira) em magnetos de baixo campo (0,1 T) com os valores pressóricos de manometria por agulha em pacientes sintomáticos e assintomáticos, e demonstraram que o aumento da intensidade de sinal foi estatisticamente significativo ($p < 0.01$) nos pacientes com valores pressóricos elevados quando comparados aos pacientes assintomáticos e sintomáticos com valores normais ou limítrofes.

Verleisdonk et al.[32] avaliaram 12 controles (24 compartimentos) e 21 casos (41 compartimentos) de SCCE anterior confirmada por manometria e com melhora após

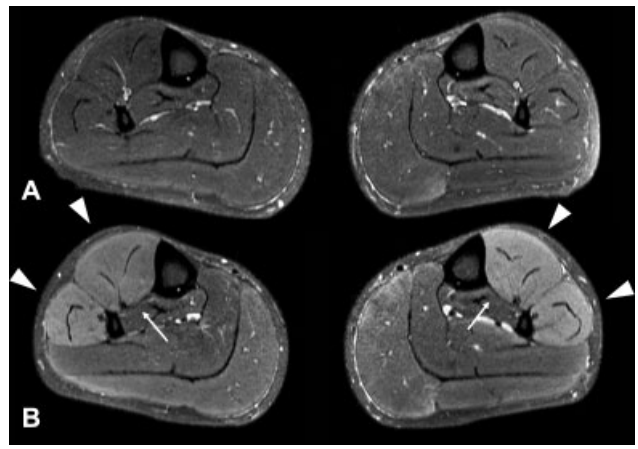

Fig. 2 Homem de 38 anos em início recente de atividade física (corrida alternada com caminhada). Ele relatou dor em queimação e câimbras que o impediam de continuar correndo. (**A**) Sequências axiais ponderadas em T2 com supressão de gordura sem alterações significativas. (**B**) Sequências pós-esforço demonstrando aumento da intensidade de sinal e do volume dos músculos dos compartimentos anteriores e laterais dos dois lados (cabeças de setas), além de abaulamento das membranas interósseas (setas finas). A SCCE anterolateral também é uma forma muito comum de apresentação.

fasciotomia, permitindo o retorno à atividade física. Os pacientes foram avaliados por RM de alto campo (1,5 T) antes e após o exercício, ratificando que o aumento da intensidade de sinal é estatisticamente significativo nos pacientes com SCCE quando comparados aos controles ($p < 0{,}05$). Além disso, foi demonstrado que, após a fasciotomia, a intensidade de sinal pós-exercício retorna aos valores normais ($p < 0{,}05$), o que sugere que o método também pode ser utilizado, se necessário, no controle pós-tratamento.

Outros trabalhos[33,34] também confirmaram a validade da RM pós-esforço no diagnóstico da SCCE, utilizando um aumento de 1,54 vezes na intensidade de sinal como valor de corte para o diagnóstico, com sensibilidade de 96% e especificidade entre 87% e 90%. Esses trabalhos, no entanto, utilizaram um protocolo de exercícios de dorsiflexão e flexão plantar no interior do aparelho, o que dificulta a reprodutibilidade do método, pois seriam necessárias bobinas diferenciadas e plataformas de exercícios específicas, de acesso muito restrito. Além disso, nós acreditamos que o indivíduo deva ser submetido à atividade que cause a sua dor, e não a protocolos de exercícios resistidos de flexão plantar e dorsiflexão, que não necessariamente reproduzem as condições de treino ou competição.

Na prática clínica, primeiramente, são realizadas as sequências convencionais de RM para a exclusão dos diagnósticos diferenciais. Posteriormente, o paciente é submetido a corrida (ou mesmo caminhada) em esteira, de acordo com as suas capacidades físicas, até que não tolere mais a realização da atividade devido à dor. Logo após a parada da atividade, ele retorna imediatamente à RM para a aquisição de sequências axiais sensíveis a líquido com supressão de gordura (T2/RITC). É importante não estender os intervalos entre a atividade física e a aquisição das imagens na segunda fase do exame, pois isso pode resultar em falsos-negativos. Além do mais, acredita-se que a aquisição de uma sequência adicional tardia poderia aumentar a especificidade diagnóstica, no caso de edema muscular persistente.[35]

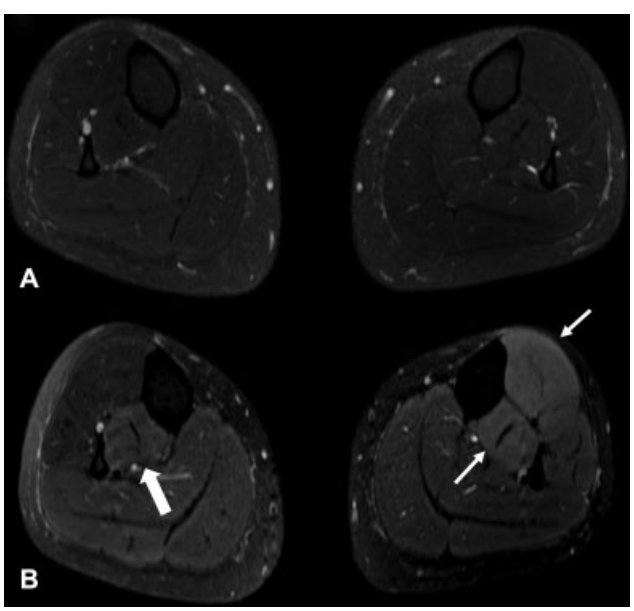

Fig. 3 Mulher, 38 anos, com queixa de dor anterior na perna durante exercício em esteira (caminhada rápida/corrida). (**A**) Sequências axiais ponderadas em T2 com saturação de gordura pré-exercício sem alterações. (**B**) As sequências pós-exercício demonstram maior intensidade de sinal no músculo tibial posterior na imagem da perna direita (seta grossa), bem como comprometimento dos compartimentos anterior e tibial posterior na perna esquerda (setas finas). O músculo tibial posterior pode se comportar como um compartimento separado dos demais músculos posteriores profundos.

Os achados de imagem na SCCE são relativamente simples, e correspondem ao aumento do volume compartimental, ao aumento da intensidade de sinal muscular, e ao abaulamento da membrana interóssea nas sequências de RM pós-esforço (►**Figura 2**). Vale lembrar que, para ser valorizado, o alto sinal em T2/RICT precisa ser superior ao sinal do compartimento posterior superficial, pois esse compartimento é muito raramente afetado,[8] e, portanto, pode ser utilizado como referência de comparação. Medidas quantitativas também podem ser realizadas, e alguns autores[35,36] sugerem que um aumento da intensidade de sinal acima de 20% da sequência pré para as pós-exercício deve ser considerado como significativo para o diagnóstico.

Na nossa prática clínica e em concordância com parte da literatura,[2,3,6] a ordem decrescente de acometimento é: 1) compartimento anterior; 2) compartimento lateral; e 3) compartimento posterior profundo. Contudo, outros artigos[8,35] indicam o posterior profundo como o segundo compartimento mais afetado. Segundo De Bruijn et al.,[11] o posterior profundo seria o segundo compartimento mais acometido em atletas jovens; já o lateral seria o segundo mais acometido em praticantes de atividade física de meia-idade ou de idade mais avançada. Outra forma muito frequente de apresentação é a associação do envolvimento dos compartimentos anterior e lateral (►**Figura 2**); embora menos frequente, a associação entre o anterior e o posterior também não é rara (►**Figura 3**). Vale lembrar que o ventre muscular tibial posterior pode se comportar como um quinto compartimento isolado dos demais músculos posteriores (►**Figura 3**), e que, portanto, o posicionamento ideal do cateter de manometria deve ser no seu interior. Winkes et al.[28] avaliaram a precisão do posicionamento do cateter de manometria pela palpação no compartimento posterior profundo com exames de RM, e demonstraram que em 42% dos casos o posicionamento foi preciso (no interior do tibial posterior); em 38%, o posicionamento foi subótimo (dentro do compartimento posterior profundo, mas fora do tibial posterior); e, em 21% dos casos, o posicionamento foi impreciso (fora do compartimento posterior profundo ou na sua transição com o compartimento posterior superficial).

Resumidamente, a RM é um método não invasivo, facilmente aceito pelos pacientes, com boa disponibilidade nos grandes centros do País, é o melhor exame para a exclusão dos diagnósticos diferenciais, e uma opção cientificamente validada para o diagnóstico de SCCE.[31–34] Suas desvantagens correspondem aos diferentes protocolos propostos e aos poucos trabalhos publicados, com um número pequeno de pacientes quando comparados aos estudos de manometria. Mais trabalhos com um número maior de pacientes, e comparando a RM com os novos protocolos de manometria, são ainda necessários.

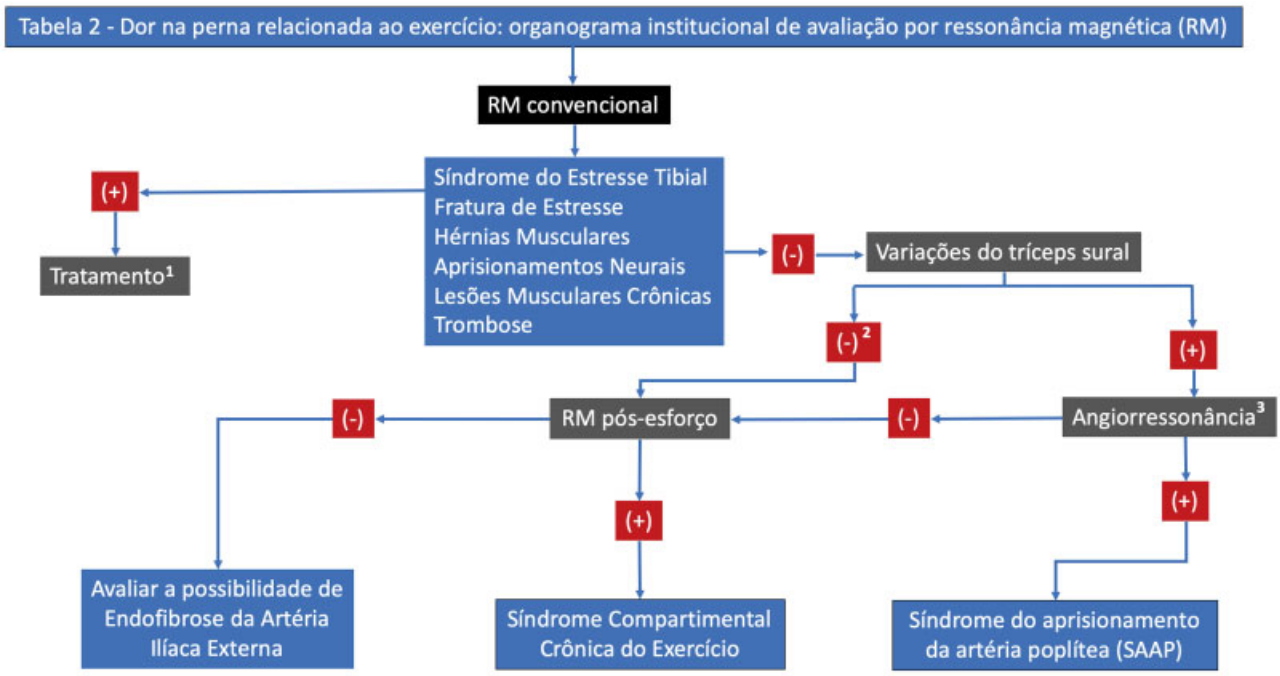

Fig. 4 Dor na perna relacionada ao exercício: organograma institucional de avaliação por ressonância magnética (RM).

Diagnósticos Diferenciais

Os diagnósticos diferenciais de SCCE são as principais causas de dor na perna relacionada ao exercício: fratura de estresse/síndrome do estresse tibial, lesões musculares e tendíneas crônicas, hérnias musculares, aprisionamento da artéria poplítea, endofibrose da artéria ilíaca externa, trombose venosa relacionada ao exercício, e aprisionamentos

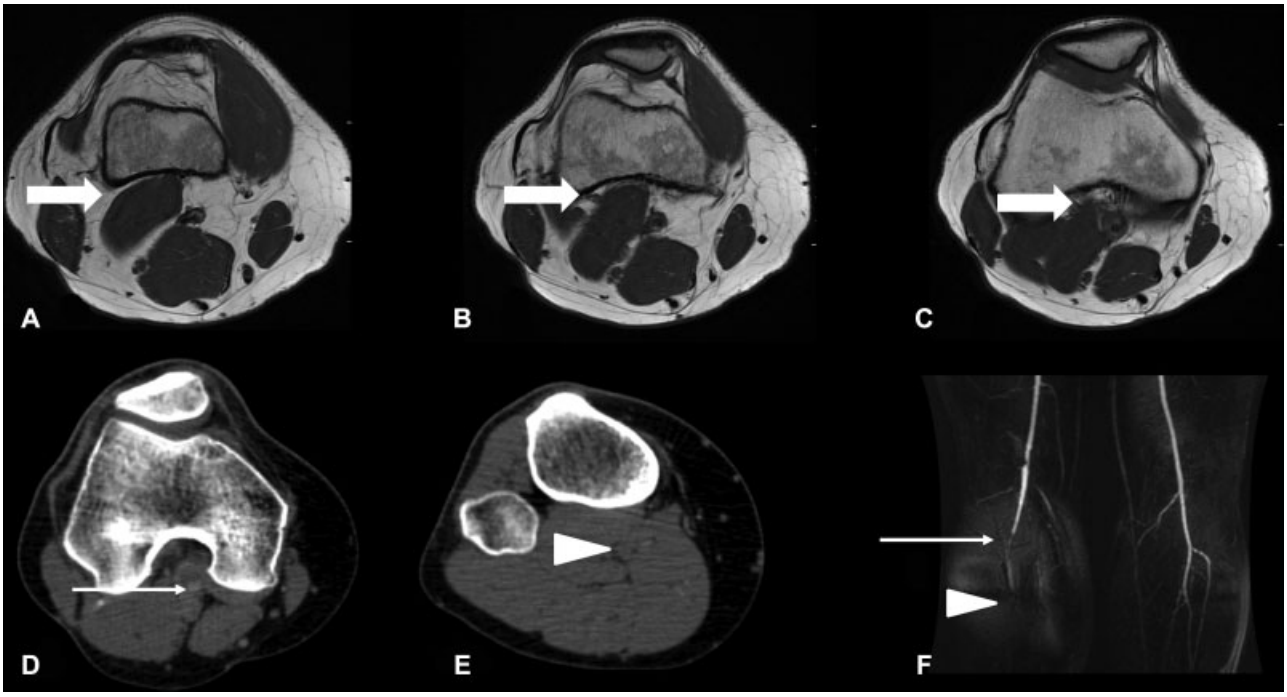

Fig. 5 Síndrome do aprisionamento da artéria poplítea em um homem de 23 anos, não atleta, que se queixava de dores nas pernas e cãibras durante os treinos de corrida. Ressonância magnética axial ponderada em T1 (**A, B** e **C**), angiotomografia computadorizada axial (**D, E**), e angiorressonância magnética tridimensional (**F**). A compressão vascular nesse caso ocorreu devido à origem superior da cabeça lateral do gastrocnêmio (seta grossa em **A**, **B** e **C**), causando estenose (seta fina em **D** e **f**) e oclusão do fluxo distal (cabeça de seta em **E** e **F**). Ao contrário desse caso, variantes do gastrocnêmio medial são mais comuns.

neurais. É importante lembrar que essas patologias podem coexistir, especialmente em atletas.[9] O nosso protocolo de abordagem da dor na perna relacionada ao exercício por RM está ilustrado na ►**Figura 4**.

Como a lista de diagnósticos diferenciais é extensa, a discussão detalhada de cada entidade foge ao escopo principal deste trabalho. Todavia, as causas vasculares, principalmente a SAAP, merecem destaque porque são os diferenciais mais problemáticos,[37] visto que a sintomatologia clínica muitas vezes é indistinguível, o que pode levar a diagnósticos e tratamentos inadequados.[38] A SAAP é uma afecção rara e que acomete adultos jovens, na qual a artéria poplítea é comprimida por hipertrofia ou por variações anatômicas do tríceps sural, resultando em sintomatologia de dor na perna relacionada ao exercício com câimbras e parestesias, rapidamente aliviadas pelo descanso. Os sintomas podem estar mais relacionados à intensidade do que à duração do exercício. Embora inespecífica, a redução do índice tornozelo-braquial às manobras provocativas (flexão plantar e dorsiflexão) pode favorecer o diagnóstico de patologias de natureza vascular. A ultrassonografia com Doppler com manobras provocativas consiste em exame de rastreamento de boa sensibilidade e especificidade ruim, pois as alterações nos padrões espectrais de fluxo e na velocidade de pico sistólico podem ocorrer em pacientes hígidos. Exames angiográficos dirigidos por tomografia computadorizada ou RM (angioTC ou angioRM) têm se mostrado muito úteis na detecção e extensão da estenose, da oclusão e da circulação colateral, com a vantagem da melhor caracterização das variações anatômicas (►**Fig. 5**), das bandas fibróticas, dos remanescentes embriológicos, e dos diagnósticos diferenciais pela RM. Embora invasiva, a angiografia digital é, tradicionalmente, o método padrão-ouro.[38,39] Além disso, valores normais de manometria favorecem o diagnóstico de SAAP,[40] embora alguns trabalhos[39–41] relatem não ser incomum a associação entre SCCE e SAAP.

A endofibrose da artéria ilíaca externa é afecção rara que deve ser lembrada principalmente no caso de atletas de resistência (ciclistas, triatletas e fundistas, por exemplo) com dor na perna relacionada ao exercício, sem diagnóstico definido, mesmo após ampla investigação etiológica com exames subsidiários.[37,41]

Tratamento

O tratamento pode ser cirúrgico ou não cirúrgico. As opções não operatórias podem ser tentadas antes da cirurgia, e incluem gelo, anti-inflamatórios, alongamento, fisioterapia, modificação do calçado, e, mais recentemente, modificação da marcha em corredores que aterrissam com o retropé, no caso de SCCE anterior. Em não atletas, a modificação da atividade, e a redução da intensidade e da duração também são opções. O uso de injeções de toxina botulínica nos compartimentos foi capaz de reduzir a pressão compartimental em 50% por até 9 meses;[42] no entanto, o efeito colateral mais frequente foi a redução da força muscular. A maioria dos tratamentos conservadores não é eficaz, pois a recidiva dos sintomas é frequente.[3]

O tratamento cirúrgico com fasciotomia seguido de reabilitação é a opção com melhores resultados na população em geral, com aproximadamente 80% dos pacientes retornando ao desempenho inicial antes dos sintomas.[9] A liberação cirúrgica dos compartimentos pode ser feita por fasciotomia tradicional, minimamente invasiva ou endoscópica. Deve-se tomar cuidado com o nervo fibular superficial quando ele perfura a fáscia muscular e se exterioriza do compartimento lateral, cerca de 10 cm cranialmente ao maléolo lateral. Recorrências estão relacionadas à liberação incompleta, ao diagnóstico incorreto, às alterações fibrocicatriciais excessivas, ou à reabilitação inadequada.[3]

Novas técnicas cirúrgicas incluem fasciotomia guiada por ultrassom, fasciotomia térmica, e liberação cirúrgica com transiluminação ou orientação endoluminal.[3,9]

Considerações Finais

O diagnóstico da SCCE é de exclusão comum, e a síndrome é subdiagnosticada no contexto de dor na perna relacionada ao exercício. Embora a manometria por agulha ainda seja o método padrão-ouro na literatura médica, o equipamento com agulha é pouco disponível no Brasil, o método apresenta diversas limitações, e tem, portanto, seu uso questionado por alguns autores.[21,22] A realização da RM com protocolo específico, incluindo sequências pós-esforço, é uma excelente opção não invasiva à manometria por agulha no diagnóstico da SCCE, além de ser a melhor opção para a exclusão dos diagnósticos diferenciais.

Conflito de Interesses
Os autores declaram não haver conflito de interesses.

Referências

1 Donaldson J, Haddad B, Khan WS. The pathophysiology, diagnosis and current management of acute compartment syndrome. Open Orthop J 2014;8:185–193
2 Reinking MF. Exercise Related Leg Pain (ERLP): a Review of The Literature. N Am J Sports Phys Ther 2007;2(tracompartmental pressure testing: results of an international survey of current clinical practice, highlighting the need for standardised protocols. Br J Sports Med 2011;45(12):956–958
28 Winkes MB, Tseng CM, Pasmans HL, van der Cruijsen-Raaijmakers M, Hoogeveen AR, Scheltinga MR. Accuracy of Palpation-Guided Catheter Placement for Muscle Pressure Measurements in Suspected Deep Posterior Chronic Exertional Compartment Syndrome of the Lower Leg: A Magnetic Resonance Imaging Study. Am J Sports Med 2016;44(10):2659–2666
29 Pedowitz RA, Hargens AR, Mubarak SJ, Gershuni DH. Modified criteria for the objective diagnosis of chronic compartment syndrome of the leg. Am J Sports Med 1990;18(01):35–40
30 Oliveira O Junior, Bertolini FM, Lasmar RP, Vieira RB, Mendes PM, Marcatti MM. Síndrome compartimental crônica nas pernas: relato de caso. Rev ABTPe 2016;10(02):87–93
31 Eskelin MK, Lötjönen JM, Mäntysaari MJ. Chronic exertional compartment syndrome: MR imaging at 0.1 T compared with tissue pressure measurement. Radiology 1998;206(02):333–337
32 Verleisdonk EJ, van Gils A, van der Werken C. The diagnostic value of MRI scans for the diagnosis of chronic exertional compartment syndrome of the lower leg. Skeletal Radiol 2001; 30(06):321–325

33 Litwiller DV, Amrami KK, Dahm DL, et al. Chronic exertional compartment syndrome of the lower extremities: improved screening using a novel dual birdcage coil and in-scanner exercise protocol. Skeletal Radiol 2007;36(11):1067–1075
34 Ringler MD, Litwiller DV, Felmlee JP, et al. MRI accurately detects chronic exertional compartment syndrome: a validation study. Skeletal Radiol 2013;42(03):385–392
35 Guermazi A, Roemer FW, Robinson P, Tol JL, Regatte RR, Crema MD. Imaging of Muscle Injuries in Sports Medicine: Sports Imaging Series. Radiology 2017;282(03):646–663
36 Sigmund EE, Sui D, Ukpebor O, et al. Stimulated echo diffusion tensor imaging and SPAIR T2 -weighted imaging in chronic exertional compartment syndrome of the lower leg muscles. J Magn Reson Imaging 2013;38(05):1073–1082
37 Wang JC, Criqui MH, Denenberg JO, McDermott MM, Golomb BA, Fronek A. Exertional leg pain in patients with and without peripheral arterial disease. Circulation 2005;112(22):3501–3508
38 Gaunder C, McKinney B, Rivera J. Popliteal Artery Entrapment or Chronic Exertional Compartment Syndrome? Case Rep Med 2017; 2017:6981047
39 Joy SM, Raudales R. Popliteal Artery Entrapment Syndrome. Curr Sports Med Rep 2015;14(05):364–367
40 Corneloup L, Labanère C, Chevalier L, et al. Presentation, diagnosis, and management of popliteal artery entrapment syndrome: 11 years of experience with 61 legs. Scand J Med Sci Sports 2018;28(02):517–523
41 Pham TT, Kapur R, Harwood MI. Exertional leg pain: teasing out arterial entrapments. Curr Sports Med Rep 2007;6(06): 371–375
42 Isner-Horobeti ME, Dufour SP, Blaes C, Lecocq J. Intramuscular pressure before and after botulinum toxin in chronic exertional compartment syndrome of the leg: a preliminary study. Am J Sports Med 2013;41(11):2558–2566