

Fractura de radio distal parcialmente consolidada en malposición. Tratamiento quirúrgico en pacientes mayores de 70 años

Partially Healed Malaligned Distal Radius Fracture. Surgical Treatment in Patients older than 70 Years

Marcos Cruz-Sánchez^{1,2} Jaime De la Torre-Rojo² Cristóbal Martínez-Andrade²

¹Servicio de Cirugía Ortopédica y Traumatología, Hospital Dos De Maig – Consorci Sanitari Integral, Barcelona, España

²Traumaunit, Centro Médico Teknon, Barcelona, España

Address for correspondence Marcos Cruz Sánchez, PhD, Servicio de Cirugía Ortopédica y Traumatología, Hospital Dos De Maig – Consorci Sanitari Integral, Barcelona, España
(e-mail: marcoscruzsanchez85@gmail.com).

Rev Iberam Cir Mano 2020;48:20–26.

Resumen

Introducción El manejo de las fracturas de radio distal sigue en controversia pese a su elevada frecuencia. Concretamente en los pacientes de edad avanzada se observa una tasa de desplazamiento secundario elevada y que en ocasiones requiere de una cirugía reconstructiva más compleja. El escenario de tratamiento quirúrgico de la fractura desplazada y con varias semanas de evolución en pacientes de edad avanzada no se ha reflejado con claridad en la literatura. El objetivo del estudio es mostrar los resultados clínicos y radiológicos de esta situación tan particular como frecuente.

Material y Método Estudio retrospectivo de 31 casos de fracturas de radio distal con más de 2 semanas de evolución. Se clasificaron según la clasificación de Fernández y se realizó un estudio radiológico pre y postoperatorio donde se valoró el grado de corrección conseguido. Se realizó una valoración clínica mediante el Mayo Wrist Score y se describieron las complicaciones. El uso de la artroscopia, la utilización de sustitutos óseos y la realización de gestos quirúrgicos específicos también fueron recogidos.

Resultados 31 pacientes con una media de edad de 76 años fueron intervenidos de fractura de radio distal con una demora en el tratamiento quirúrgico de 22 días. El patrón de fractura más frecuente fue el tipo III de Fernández (38.7%). El resultado clínico según el Mayo Wrist Score fue de 81.94 puntos, no encontrando relación con el patrón de fractura ni con la asistencia artroscópica. Se consiguió una mejoría estadísticamente significativa para la corrección de la inclinación radial, gap articular y varianza cubital. No se consiguió una mejoría estadísticamente significativa para el tilt dorsal. Se observaron complicaciones en el 12.9%.

Conclusiones El tratamiento quirúrgico de la fractura de radio distal diferida en el paciente de edad avanzada ofrece unos resultados similares a otros grupos de edad y tiempo de evolución. Pese a no ser el escenario ideal para el cirujano, se debe tener en cuenta para evitar el deterioro funcional en este frágil grupo de edad.

Palabras Clave

- ▶ fractura de radio distal
- ▶ mala consolidación
- ▶ cirugía reconstructiva

received
March 3, 2020
accepted
March 13, 2020

DOI <https://doi.org/10.1055/s-0040-1712091>.
ISSN 1698-8396.

Copyright © 2020 Thieme Revinter
Publicações Ltda, Rio de Janeiro, Brazil

License terms



Abstract

Introduction The management of distal radius fractures remains controversial despite its high frequency. Specifically in elderly patients, the high rate of secondary displacement has been observed and sometimes requires a complex reconstructive surgery. The surgical treatment scenario of the displaced fracture and with several weeks of evolution in elderly patients has not been clearly reflected in the literature. The objective of the study is to show the clinical and radiological results of this particular situation.

Material and Methods Retrospective study of 31 cases of distal radius fractures with more than 2 weeks of evolution. They were classified according to Fernández's classification. Pre and postoperative radiological study was carried out in order to evaluate the degree of correction achieved. A clinical evaluation was performed using the Mayo Wrist Score. The use of arthroscopy, the use of bone substitutes, specific surgical tips and complications were also collected.

Results 31 patients with a mean age of 76 years were operated for distal radius fracture with a delay in surgical treatment of 22 days. The most frequent fracture pattern was Fernández type III (38.7%). The clinical outcome according to the Mayo Wrist Score was 81.94 points without relationship with the fracture pattern or arthroscopic assistance. Statistically significant improvement was achieved for the correction of radial inclination, joint gap and ulnar variance. No statistically significant improvement was achieved in the correction of volar tilt. Complications were observed in 12.9%.

Conclusions Delayed surgical treatment of distal radius fracture in the elderly patient provides similar results to other age groups and time of evolution. Despite not being the ideal scenario for the surgeon, it should be taken into account to avoid functional deterioration in this fragile age group.

Keywords

- ▶ distal radius fracture
- ▶ malunion
- ▶ reconstructive surgery

Introducción

La fractura de extremo distal de radio (F.E.D.R) ha sido, es y será una de las lesiones más frecuentes en todas las etapas de la vida y motivo de consulta en cualquier centro sanitario. En los últimos años, concretamente en España, el índice de envejecimiento ha registrado su máximo histórico situándose por encima del 120% (120 mayores de 64 años por cada 100 menores de 16 años). De hecho, dentro de esta población anciana se ha incrementado la tasa de sobre-envejecimiento debido a una mejora en el estilo de vida y asistencia sanitaria.¹ Ello, ha implicado un aumento tanto en el número de F.E.D.R. así como un cambio en el modo de tratarlas.

Actualmente la peculiaridad de la F.E.D.R. en el paciente anciano gira en torno a diversos aspectos. En primer lugar, la baja calidad ósea asociada a un alto grado de conminución provoca inestabilidad de la fractura; ello implica una paulatina pérdida de la reducción cerrada y dificulta la toma de decisiones (► **Figura 1**). En segundo lugar, con respecto al tratamiento ortopédico, sigue vigente el concepto de que pese a un resultado radiológico subóptimo, el resultado funcional será favorable.² En tercer lugar, cuando el paciente logra ser valorado por un especialista en cirugía de la mano (frecuentemente han transcurrido más de 2 semanas desde el traumatismo) existe escasa bibliografía que respalde el tratamiento quirúrgico en "fracturas parcialmente malconsolidadas".

El propósito del siguiente trabajo fue evaluar los resultados radiológicos y funcionales del tratamiento quirúrgico diferido en pacientes de edad avanzada con F.E.D.R. La hipótesis es que la reconstrucción anatómica y estable de la fractura ofrece unos resultados satisfactorios y similares a otros grupos de edad.

Material y Método**Población de Estudio**

Desde Septiembre de 2015 hasta Junio de 2018 se revisaron todos los pacientes remitidos a la Unidad de Cirugía de Mano para tratamiento quirúrgico de F.E.D.R. Los criterios de inclusión son pacientes mayores de 70 años y que fueron intervenidos de F.E.D.R. entre la tercera y sexta semana de evolución. Los criterios de exclusión fueron pacientes fuera del rango de edad y tiempo de evolución previamente establecido, infección activa, secuelas de fractura previa o consolidación completa de la fractura. Un grupo de 31 pacientes (27 mujeres, 4 hombres) con una media de edad de 76 años (rango 70-91) constituyeron la población a estudio, no hubo pérdidas de seguimiento.

Diseño Clínico

Estudio retrospectivo con valoración inicial y seguimiento de los pacientes por parte de dos subespecialistas en cirugía de

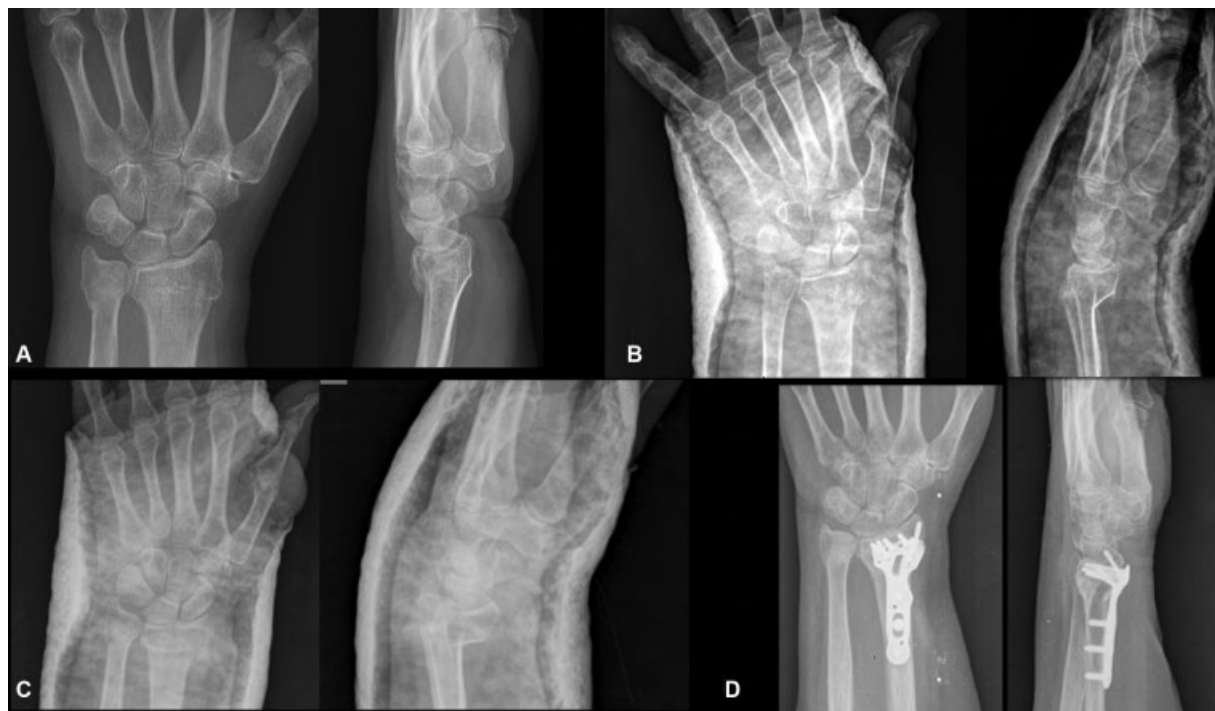

Fig. 1 Ejemplo de fractura de radio y cubito distal inestable. (A) Fractura inicial. (B) Reducción cerrada. (C). Empeoramiento de los parámetros radiológicos a las 3 semanas de evolución. (D) Tratamiento definitivo.

mano. Se realizó una valoración preoperatoria con recogida sociodemográficos, antecedentes médicos relevantes, comorbilidades y grado de autonomía. Se realizó una valoración seriada del estudio radiológico de la fractura inicial, reducción (realizada en los servicios de urgencias), postoperatorio y al final de seguimiento. Como clasificación de la fractura se utilizó la propuesta por Fernández.³ Se realizó la medición preoperatoria y postoperatoria de la inclinación radial, báscula volar, varianza cubital y gap articular. El análisis radiológico consistió en la comparación con los valores de normalidad descritos en la literatura.⁴ Para la valoración del resultado funcional se aplicó el Mayo Wrist Score⁵ al final del seguimiento. A nivel de técnica quirúrgica se analizó la realización de artroscopia, la utilización de injerto óseo y el tratamiento de fracturas asociadas en el cúbito. Por último, se realizó una valoración de las complicaciones postoperatorias.

Indicación y Técnica Quirúrgica

Todos los pacientes fueron valorados preoperatoriamente por cirujanos ortopédicos subespecializados en patología de la mano. La indicación de tratamiento quirúrgico fue en base al estudio pormenorizado de las comorbilidades de los pacientes en el que se constató un estado físico y cognitivo adecuado. Se aplicaron criterios radiológicos para considerar la indicación del tratamiento quirúrgico: angulación dorsal mayor de 20°, subluxación radiocarpiana, presencia de un gap articular mayor de 2mm, varianza cubital superior a 2mm secundario al acortamiento del foco fracturario del radio.⁶ Se explicaron todas las posibilidades terapéuticas con las ventajas e inconvenientes de cada una permitiendo al paciente escoger la opción de tratamiento definitivo. Todos los pacientes

firmaron el consentimiento para cirugía reconstructiva de fractura articular y de artroscopia de muñeca.

Mediante bloqueo axilar y manguito de isquemia proximal en la extremidad superior se procedió a la osteosíntesis con placa volar siguiendo las directrices descritas por Orbay.⁷ Debido a la demora en el tratamiento quirúrgico fue necesaria de la realización de la exéresis de tejido fibro-óseo en el foco fracturario (volar y dorsal) mediante el uso de la cureta de hueso y la pinza gubia. Las particularidades de tratamiento quirúrgico con respecto a una fractura aguda fueron el abordaje extendido con pronación completa de la diáfisis para la limpieza del tejido fibrótico y reducción de los fragmentos dorsales, la utilización del distractor de Hintermann en el foco de fractura para restaurar la relación radiocubital en el plano frontal, la utilización de la placa anatómica para restaurar la angulación de la fractura y la utilización de la artroscopia como herramienta para la limpieza del tejido interpuesto a nivel articular y comprobación de la reducción (► **Figura 2**). Para la reducción de la fractura se utilizó como referencia la reconstrucción del borde cubital del radio⁸ y mediante la aplicación de la placa anatómica con tornillos de cortical se buscó la restauración de la angulación volar. De forma rutinaria se utilizó la fluoroscopia para comprobar la reducción y fijación inicial, en aquellos casos en que tras realizar las maniobras de reducción permanecía algún tipo de gap articular o dudas de la presencia de material de osteosíntesis intraarticular se realizó la artroscopia mediante los portales 3/4 y 6R y 5kg de tracción al zenit con el codo a 90° de flexión y antebrazo en neutro. En los casos que intraoperatoriamente mostraban una reducción satisfactoria y el material de osteosíntesis otorgaba buena estabilidad, se prescindió de la valoración artroscópica.

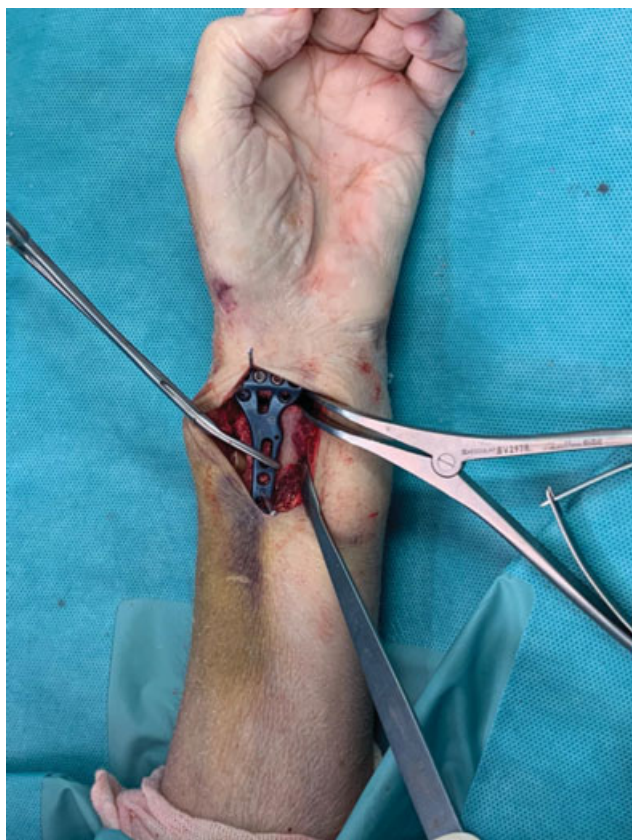

Fig. 2 Aplicación del distractor en el foco de fractura para restaurar la relación radio-cubital en fracturas con acortamiento severo.

Finalmente, se completó la fijación con tornillos de estabilidad angular, comprobación escópica definitiva y cierre por planos.

Postoperatorio

Posteriormente a la intervención se mantuvo una férula dorsal de yeso hasta la segunda semana seguido de terapia rehabilitadora y ortesis de confort hasta la sexta semana aproximadamente, en función del tipo de fractura. Se realizaron controles clínico-radiológico protocolarios a las 2 semanas, 6 semanas, 3 meses, 6 meses y 12 meses. Se realizó el Mayo Wrist Score al final del seguimiento y se entregaron normas de consulta.

Análisis Estadístico

Para el análisis de los datos se utilizó el paquete estadístico SPSS (SPSS Inc, Chicago) versión 25.0. Para las variables cuantitativas se utilizó la media y la desviación estándar (SD). Para las variables cualitativas el número y el porcentaje. Se analizaron los datos radiológicos y los resultados funcionales postoperatorios utilizando la prueba de Chi-Cuadrado considerando un nivel de significación estadística del 95% ($p < 0.05$).

Resultados

Un total de 31 casos (27 mujeres y 4 hombres) fueron intervenidos mediante osteosíntesis con placa volar, logrando en todos ellos la consolidación de la fractura. El

promedio de edad fue de 76 años (70-91). El tiempo medio de demora para la intervención fue de 22 días (15-49). El tiempo medio de seguimiento postoperatorio fue de 17 meses (SD 9.6). En 14 casos (45.2%) se observaron fracturas en el cúbito, la mayoría avulsión de estiloides en los que no se realizó osteosíntesis salvo 3 casos que requirieron estabilización con placa por afectación metafiso-diafisaria. Según la clasificación de Fernández, de los 31 casos, 11 casos (35.5%) fueron clasificados como tipo I, 4 casos tipo II (12.9%), 12 casos tipo III (38.7%), 4 casos tipo IV (12.9%) y ningún caso del tipo V. En 17 casos (54.8%) se observó que la reducción inicial era satisfactoria. En cuanto al estudio radiológico preoperatorio se observó: una inclinación radial de 16.87° (SD 5.9), una varianza cubital de 3.54mm (SD 2.99), una angulación dorsal de 15.8° (SD 14.7) y presencia de gap articular de 1.74 mm (SD 2.3mm). El estudio radiológico postoperatorio mostró una corrección estadísticamente significativa del gap articular, inclinación radial y varianza cubital obteniendo las siguientes medidas: inclinación radial 23.99° (SD 4.5) ($p < 0.05$), varianza cubital 0.97mm (SD 1.5) ($p < 0.00$), gap articular 0.1mm (SD 0.3) ($p < 0.01$). No se ha obtenido una mejora estadísticamente significativa en la corrección de la angulación, obteniendo un tilt volar medio de 1.74° (SD 6.02) ($p < 0.053$). A nivel intraoperatorio se utilizó la asistencia artroscópica en 17 casos (54.8%) y la utilización de injerto óseo como soporte estructural por defecto metafisario en 4 casos (12.9%).

Los resultados funcionales obtenidos, fueron de una puntuación media de 81.94 (SD 10.46) resultado clasificado como "bueno" según el sistema de puntuación Mayo Wrist Score, (SD 10.46). No se obtuvo correlación estadísticamente significativa con el patrón de fractura ni con la asistencia artroscópica. No hubo complicaciones intraoperatorias pero sí postoperatorias en 4 casos (12.9%): una protusión articular de un tornillo, dos casos de aflojamiento de tornillo distal y un caso de rotura de tendón *Flexor Pollicis Longus* a los 2 años de la intervención. En 9 casos (29%) se observó pseudoartrosis de la base de la estiloides cubital, por ser clínicamente asintomáticas y no requerir tratamiento quirúrgico de rescate no se contabilizaron como una complicación. (► **Tabla 1**).

Discusión

En primer lugar, el presente estudio ha puesto de manifiesto la descripción del resultado funcional y radiológico del tratamiento quirúrgico diferido de las F.E.D.R. en una población específica. En segundo lugar, se ha descrito a nivel técnico unas particularidades a tener en cuenta de cara a lograr una reconstrucción anatómica y una estabilidad de la fijación de fragmentos. En tercer lugar, el análisis de los resultados ha permitido sugerir una relación entre la reconstrucción anatómica y el resultado funcional satisfactorio aunque por el tamaño de la muestra y el diseño retrospectivo, no se puede demostrar la hipótesis planteada.

Existe literatura médica abundante acerca el manejo de F.E.D.R. Debido a su elevada frecuencia diferentes profesionales pueden intervenir en el proceso de tratamiento, desde médicos de urgencias, traumatólogos, cirujanos de mano,

Tabla 1 Relación de datos sociodemográficos, parámetros radiológicos y resultados obtenidos

Paciente	Sexo	Seguimiento (meses)	Edad (años)	Clasificación Fernández	Demora IQ (semanas)	Complicaciones	Mayo Wrist Score	Tilt preop	Inclinación radial preop	Varianza preop	Gap articular preop	Tilt postop	Inclinación radial postop	Varianza postop	Gap articular postop
1	Varón	36	91	IV	2	No	90	-18	23	2	3	3	23	0	No
2	Varón	36	70	III	2	Alojamiento tornillo	70	-18	20	0	6	-4	21	0	1
3	Mujer	30	70	III	2	Tornillo intraarticular	75	-10	19	0	0	0	16	0	No
4	Mujer	30	72	II	2	No	90	-2	26	0	9	10	29	0	No
5	Mujer	29	86	III	2	No	75	-2	20	6	0	0	25	2	No
6	Mujer	28	90	II	3	No	80	40	18	8	7	5	28	-1	1
7	Mujer	28	73	I	2	No	95	-30	17	1	0	-5	20	0	No
8	Mujer	27	75	IV	2	No	100	-38	12	5	4	-9	25	0	No
9	Mujer	23	85	I	3	No	100	7	25	8	0	7	27	2	No
10	Mujer	21	73	II	3	No	100	0	21	6	1	1	25	3	No
11	Mujer	22	76	III	3	No	90	-20	17	4	2	9	23	2	No
12	Mujer	21	71	III	4	No	70	-3	5	5	1	0	24	0	No
13	Mujer	21	79	I	4	No	85	-14	22	2	0	-10	20	0	No
14	Mujer	21	72	IV	4	No	70	-13	17	2	2	0	29	-1	1
15	Mujer	17	72	III	6	No	90	-3	17	6	1	0	25	2	No
16	Mujer	15	78	III	4	No	80	-5	18	0	1	3	30	0	No
17	Mujer	15	72	II	7	No	65	-6	17	0	3	6	23	0	No
18	Mujer	14	75	I	2	No	75	-17	20	3	0	2	25	0	No
19	Mujer	11	70	I	3	No	85	5	10	8	0	2	29	5	No
20	Mujer	10	74	III	2	No	75	-14	20	0	2	-9	27	0	No
21	Varón	12	80	III	4	No	65	-3	21	0	4	-3	24	0	No
22	Varón	10	70	I	3	No	70	5	19	6	0	10	25	3	No
23	Mujer	9	72	I	2	No	80	-13	17	3	0	12	25	2	No
24	Mujer	9	70	I	2	Rotura FPL	100	0	23	2	0	10	25	0	No
25	Mujer	8	85	I	2	No	85	0	3	6	0	5	12	5	No
26	Mujer	6	78	I	4	No	80	30	0	4	0	0	15	0	No
27	Mujer	6	73	I	4	No	90	-3	14	4	0	0	21	2	No
28	Mujer	6	88	IV	5	No	75	23	15	11	0	9	16	3	No
29	Mujer	6	73	III	4	No	75	-19	14	0	3	2	24	0	No
30	Mujer	6	77	III	4	No	80	-8	20	5	5	6	28	0	No
31	Mujer	6	75	III	3	Alojamiento tornillo	80	3	13	3	0	-8	16	1	No

rehabilitadores, fisioterapeutas... etc. siendo un tipo de lesión con alto grado de desplazamiento y re-desplazamiento, concretamente un 30% en los primeros 10 días y otro 29% más entre los días 10 y 20 desde la fractura.⁹ Pese a ser un hecho frecuente, resulta llamativo no encontrar literatura sobre el tratamiento quirúrgico en situaciones de consolidación parcial en malposición, en paciente de edad avanzada pero con buen nivel funcional y cognitivo. Para ello es necesario identificar a este tipo de paciente y valorarlo tanto de forma multidisciplinar como especializada.

La principal controversia en el manejo de este tipo de situaciones es que, actualmente, por un lado existe literatura que respalda el tratamiento ortopédico pese a una reducción no anatómica y/o deformidad clínica^{10,11} especialmente en paciente de edad avanzada. Por otro lado, también existe literatura¹² que señala que la malunión en F.E.D.R. es responsable la pérdida de función en la extremidad superior, incluso pasados 2 años desde la fractura y de los beneficios de un tratamiento quirúrgico.¹¹ Probablemente esta diferencia de opiniones es debido a diversos factores, entre los que destacan, la falta de especificidad de los instrumentos de valoración, la heterogenicidad de las muestras y los diseños de los estudios. Es preciso señalar que en este grupo de edad, la pérdida de función en la extremidad superior repercute más en la calidad de vida, ya que la mayoría de las actividades diarias requieren la utilización las manos.¹³ Por lo tanto, los esfuerzos se deberían centrar en acotar la indicación quirúrgica. En primer lugar, respecto a la calidad de vida del paciente, hay que tener en cuenta que un paciente que vive solo y que realiza todas las actividades cotidianas sin ayuda de terceros (por ejemplo, acudir a la consulta del médico), es un paciente activo. En segundo lugar, respecto a la necesidad de cirugía reconstructiva, el objetivo es lograr una reducción lo más cercana a la anatomía normal. Concretamente la restauración de la angulación volar, la altura radial y las relaciones articulares radiocarpiana y radiocubital son parámetros determinantes, situando unos límites de desplazamiento aceptables en 20° grados de deformidad dorsal, escalón articular inferior a 3mm, cubitos plus < 3mm y evitar patrones inestables que puedan desarrollar una subluxación articular¹⁴ (fractura de Barton dorsal o volar).

Evidentemente desde el punto de vista quirúrgico, el mejor momento para tratar una fractura es en los primeros días de su evolución. Se ha descrito que a partir de las 2 semanas ya existe un callo fibroso que dificulta el tratamiento.⁷ Por ello, con motivo de evitar la enfermedad del yeso, se debe indicar el tratamiento quirúrgico en el momento de detectar un desplazamiento intolerable para obtener una recuperación más rápida. Aún así, según se ha descrito en la literatura médica, no se han encontrado diferencias en el resultado según puntuación DASH en pacientes menores de 55 años intervenidos de F.E.D.R. comparando dos grupos, uno operado a los 8 días y el otro a los 30 días de media.¹⁵ Profundizando en la particularidad de tratar una fractura con varias semanas de evolución, se debe tener en cuenta que precisan un abordaje y una liberación de las partes blandas para lograr la correcta reducción. Aunque no es el propósito del estudio, se ha observado la utilidad de la artroscopia para realizar la

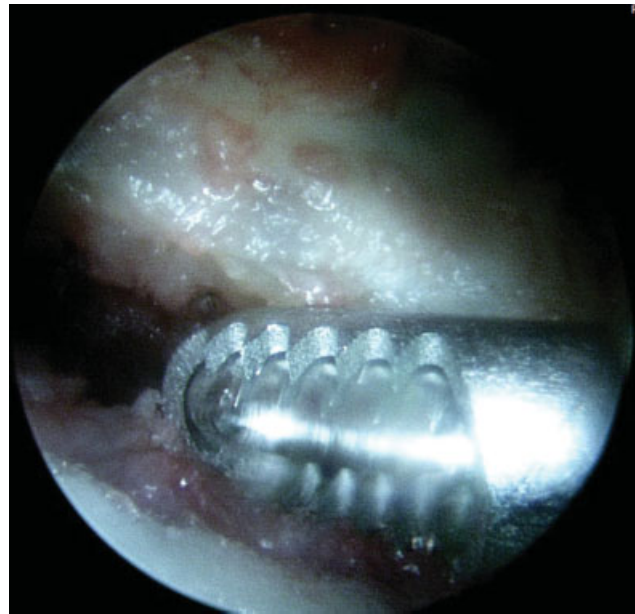


Fig. 3 Imágenes del tratamiento artroscópico (limpieza del tejido fibrótico) mediante sinoviotomo.

limpieza del tejido fibrótico situado en el foco de fractura a nivel de la carilla articular radiocarpiana, por medio de la manipulación de los fragmentos con un disector tipo Freer y sinoviotomo¹⁶ (→ **Figura 3**); ello permite una reducción articular fina además de la comprobación de la estabilidad de la osteosíntesis una vez realizada. Dentro de los hechos diferenciales con el tratamiento en agudo, también hay que considerar la utilización de injerto óseo en casos de grandes defectos metafisarios, en nuestra serie se utilizó en 4 casos, en la literatura también se ha descrito la utilización de sustitutivos óseos con resultado clínico-radiológico satisfactorio.¹⁷

En cuanto al resultado funcional del tratamiento quirúrgico de las F.E.D.R. mediante la utilización de placas volares bloqueadas de ángulo fijo, en pacientes de edad avanzada, la literatura señala buenos resultados independientemente del instrumento de valoración,¹⁸ con un 85% de buenos resultados al año de la intervención utilizando dicho sistema de osteosíntesis y una ratio de un 8% de complicaciones. Jupiter⁶ describió en 18 de 20 pacientes mayores de 60 años un resultado excelente en el tratamiento de pacientes con red desplazamiento de F.E.D.R. con un 15% de complicaciones. En la serie que presentamos se ha observado un resultado funcional similar con un 12.9% de complicaciones, datos similares a lo publicado hasta ahora incluso si se compara con estudios de poblaciones de menor edad y menor tiempo de evolución. Por tanto, estos datos invitan a considerar la cirugía reconstructiva pese a que no se trata del mejor escenario para el cirujano, es esperable obtener un resultado satisfactorio sin un aumento de las complicaciones. Existen otros métodos de fijación, como puede ser la utilización de agujas de Kirschner, fijadores externos, incluso la combinación de ambos^{19,20} que según se ha descrito en la literatura pueden ofrecer resultados favorables aunque se ha visto que el porcentaje de complicaciones es irregular, entre un 15% y un 45%.

Como conclusiones es necesario mencionar que el tratamiento quirúrgico de la F.E.D.R. diferida en el paciente de edad avanzada ofrece unos resultados similares a otros grupos de edad y tiempo de evolución. Una de las principales tareas es la indicación quirúrgica adecuada en estos pacientes, pese a no ser el escenario ideal para el cirujano, se debe tener en cuenta para evitar el deterioro funcional en este frágil grupo de edad.

Como limitaciones del estudio, el diseño retrospectivo y la ausencia de un grupo control no permiten discernir cuál es el mejor tratamiento de una situación que por desgracia será cada vez más frecuente. Por ello, teniendo en cuenta los resultados obtenidos con el tratamiento quirúrgico, sería oportuno plantear estudios con mayor nivel de evidencia, incluso de carácter multicéntrico, con el fin de aclarar el manejo óptimo de los pacientes de edad avanzada con fracturas inestables de radio distal.

Conflicto de Intereses

Los autores declaran no tener ningún conflicto de intereses.

Referencias

- Instituto Nacional de Estadística (España). <https://www.ine.es/welcome.shtml> (Consulta: Diciembre 2019)
- Arora R, Gabl M, Gschwentner M, Deml C, Krappinger D, Lutz M. A comparative study of clinical and radiologic outcomes of unstable colles type distal radius fractures in patients older than 70 years: nonoperative treatment versus volar locking plating. *J Orthop Trauma* 2009;23(04):237-242
- Fernandez DL. Distal radius fracture: the rationale of a classification. *Chir Main* 2001;20(06):411-425
- Mann FA, Wilson AJ, Gilula LA. Radiographic evaluation of the wrist: what does the hand surgeon want to know? *Radiology* 1992;184(01):15-24
- Amadio PC, Berquist TH, Smith DK, Ilstrup DM, Cooney WP III, Linscheid RL. Scaphoid malunion. *J Hand Surg Am* 1989;14(04):679-687
- Jupiter JB, Ring D, Weitzel PP. Surgical treatment of redisplaced fractures of the distal radius in patients older than 60 years. *J Hand Surg Am* 2002;27(04):714-723
- Wijffels MME, Orbay JL, Indriago I, Ring D. The extended flexor carpi radialis approach for partially healed malaligned fractures of the distal radius. *Injury* 2012;43(07):1204-1208
- Rapley JH, Kearny JP, Schrayner A, Viegas SF. Ulnar translation, a commonly overlooked, unrecognized deformity of distal radius fractures: techniques to correct the malalignment. *Tech Hand Up Extrem Surg* 2008;12(03):166-169
- Porter M, Stockley I. Fractures of the distal radius. Intermediate and end results in relation to radiologic parameters. *Clin Orthop Relat Res* 1987;(220):241-252
- McQueen M, Caspers J. Colles fracture: does the anatomical result affect the final function? *J Bone Joint Surg Br* 1988;70(04):649-651
- Young BT, Rayan GM. Outcome following nonoperative treatment of displaced distal radius fractures in low-demand patients older than 60 years. *J Hand Surg Am* 2000;25(01):19-28
- Brogren E, Wagner P, Petranek M, Atroshi I. Distal radius malunion increases risk of persistent disability 2 years after fracture: A prospective cohort study hand. *Clin Orthop Relat Res* 38(03):526-531
- Gehrmann SV, Windolf J, Kaufmann RA. Distal radius fracture management in elderly patients: a literature review. *J Hand Surg Am* 2008;33(03):421-429
- Thompson GH, Grant TT. Barton's fractures—reverse Barton's fractures. Confusing eponyms. *Clin Orthop Relat Res* 1977;(122):210-221
- Weil YA, Mosheiff R, Firman S, Liebergall M, Khoury A. Outcome of delayed primary internal fixation of distal radius fractures: a comparative study. *Injury* 2014;45(06):960-964
- Del Piñal F, Clune J. Arthroscopic Management of Intra-articular Malunion in Fractures of the Distal Radius. *Hand Clin* 2017;33(04):669-675
- Huber FX, Hillmeier J, Herzog L, McArthur N, Kock HJ, Meeder PJ. Open reduction and palmar plate-osteosynthesis in combination with a nanocrystalline hydroxyapatite spacer in the treatment of comminuted fractures of the distal radius. *J Hand Surg [Br]* 2006;31(03):298-303
- Schupp A, Tuttlies C, Möhlig T, Siebert HR. [Distal radius fractures. 2.4 mm locking compression plates. Are they worth the effort?] *Chirurg* 2003;74(11):1009-1017
- Pritchett JW. External fixation or closed medullary pinning for unstable Colles fractures? *J Bone Joint Surg Br* 1995;77(02):267-269
- Cannegieter DM, Juttman JW. Cancellous grafting and external fixation for unstable Colles' fractures. *J Bone Joint Surg Br* 1997;79(03):428-432