

Neurografía por RM. Plexos y nervios periféricos

José María García Santos

Rev Argent Radiol 2020;84:81–82.

Address for correspondence José María García Santos, Jefe de Servicio de Radiología, Hospital General Universitario Morales Meseguer, Servicio Murciano de Salud, Murcia, España (e-mail: josem.garcia11@carm.es).

Claudia Cejas

Neurografía por RM. Plexos y nervios periféricos.
Ediciones Journal, Buenos Aires, Argentina, 2019
(ISBN 9789874922403)

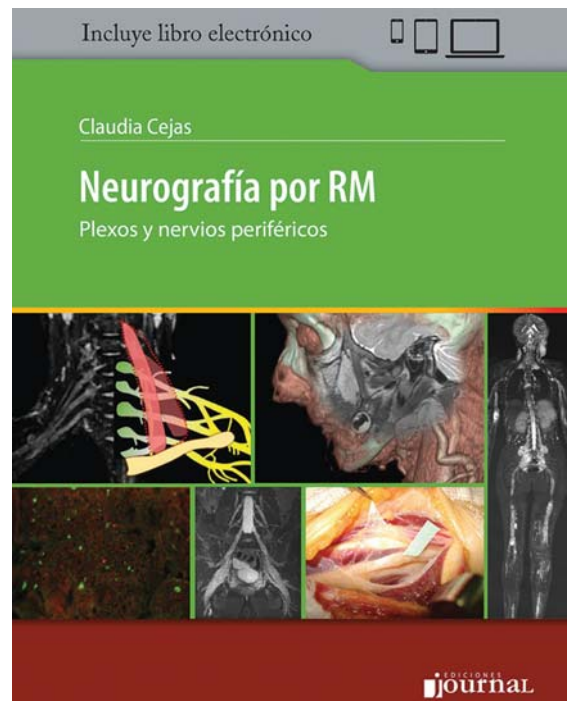
El libro de la Dra. Claudia Cejas, *Neurografía por RM. Plexos y nervios periféricos* pretende introducir al lector en un campo que podría calificar como marginal en el conocimiento de los radiólogos generales, sobre todo, pero incluso también de los neurorradiólogos y radiólogos musculoesqueléticos. Esto es así por ser un campo limítrofe entre ambas áreas de conocimiento, y por el carácter específico de las técnicas de imagen centradas en las neuropatías periféricas y su interpretación, que han supuesto un cambio de paradigma respecto a lo que el especialista en imagen médica estaba acostumbrado.¹ Por otro lado, el conocimiento científico-técnico necesita de una dedicación habitual a estos procesos y un trabajo multidisciplinar.²

Todo ello hace que, en la opinión de quien escribe, las publicaciones monográficas en este campo tengan un interés especial. En cierto modo, este libro viene a suplementar en español el hueco que *Neuroimaging Clinics of North America* vino a llenar en 2014 en este campo de conocimiento.³ Sus objetivos, a mi entender, son los mismos: destacar la gran utilidad de la técnica, ser una referencia actualizada y práctica y estar escrita por un grupo de autores multidisciplinar.

El libro ha reunido a un grupo variado de especialistas, fundamentalmente argentinos, en física, neurología, neurocirugía, ortopedia y traumatología, anatomía patológica, además de radiología y neurorradiología, para escribir un texto con un amplio contenido anatómico, anatomopatológico, clínico y radiológico.

Capítulos introductorios

Los cuatro primeros capítulos del libro están dedicados a los fundamentos anatómicos y fisiológicos, clínicos y anatomopatológicos de las neuropatías periféricas. Contienen un repaso somero a los conceptos fundamentales que le serán útiles a un especialista en imagen que se inicia en este campo.



De la información que aportan, a juicio de este revisor, es primero de especial interés para el radiólogo general la parte dedicada al diagnóstico electrofisiológico. Aunque, por la abundancia de conceptos y su aplicación a los síndromes clínicos tratados en ese capítulo 3, pueda resultar de lectura ardua, aporta una información útil como punto de partida al conocimiento del radiólogo que vaya a tratar regular u ocasionalmente con el diagnóstico de las neuropatías, radiculopatías y plexopatías. Este conocimiento será imprescindible para que el rendimiento diagnóstico sea bueno en una relación multidisciplinar. En el capítulo pediátrico, hay que destacar que los autores hayan incluido en su discusión de las entidades patológicas una sección independiente de claves o criterios diagnósticos. Finalmente, el último de estos capítulos está dedicado a la anatomía patológica de las neuropatías después de la biopsia del

DOI <https://doi.org/10.1055/s-0040-1712142>.
ISSN 1852-9992.

Copyright © 2020, Sociedad Argentina de Radiología. Publicado por Thieme Revinter Publicações Ltda., Rio de Janeiro, Brazil. Todos los derechos reservados.

License terms



nervio y de la biopsia cutánea. Se trata de un capítulo breve e interesante, en el que el autor consigue transmitir con eficacia conceptos claros sobre la indicación actual de la biopsia, el procedimiento y los métodos histológicos, además de centrarse en los hallazgos patológicos generales sin entrar en descripciones específicas.

Capítulos específicos de diagnóstico por técnicas de imagen

De los capítulos que van del 5 al 11, el primero de ellos, dedicado a las cuestiones técnicas y semiológicas del estudio de los nervios con resonancia magnética, es destacable. Sencillo y muy interesante para el radiólogo general, da una idea sintética, clara y general de las secuencias diseñadas para hacer neurografía, separándolas en las basadas en eco de espín y eco de gradiente, los métodos de cancelación de la grasa (basados en la inversión recuperación, la saturación espectral y el método Dixon) y de la sangre de los vasos (iMSDE, DANTE y DIR), y las secuencias basadas en el fenómeno de difusión, incluyendo el tensor de difusión. La señal del líquido endoneural con una supresión grasa adecuada permite delimitar fascículos nerviosos, y la supresión vascular permitirá identificar correctamente los nervios de menor tamaño. Importante es el dato de que el nervio, excepto el ganglio raquídeo, no realza con el contraste intravenoso. Por lo tanto, el capítulo deja claro de forma sencilla cómo los cambios de relación entre los líquidos del nervio y el propio nervio y los realces no esperados, son de valor excepcional para la interpretación de los distintos procesos patológicos y síndromes clínicos.

En los capítulos 6 al 9, los autores se centran en el aspecto clínico de la neurografía. Tratan las enfermedades de los plexos braquial y lumbosacro y de los nervios de las extremidades. Se estructuran de la misma forma: después de un repaso anatómico esquemático y breve, discutiendo los síndromes compresivos y de atrapamiento, y los tumores en las mononeuropatías, y los síndromes de Guillain-Barré y el de Parsonage-Turner, la polineuropatía diabética y la desmielinizante crónica idiopática, y la plexopatía por radiación en las polineuropatías. Cada uno de estos procesos puede tener sus características propias relacionadas con el origen o naturaleza de la lesión en las mononeuropatías y no tanto en las polineuropatías, en las que las características generales de la afectación en la neurografía están en el cambio de calibre y el incremento de la señal T2 en los nervios afectados. El realce con el contraste intravenoso es variable entre las polineuropatías, así como los cambios musculares.

En los capítulos de los miembros, la idea general que el lector extrae de la afectación en la neurografía es la de hallazgos comunes de engrosamiento del nervio con hiperseñal en las secuencias ponderadas en T2 en la fase aguda. El comportamiento en la fase crónica cambiaría por los cambios fibróticos, la atrofia neural, la degeneración walleriana o la formación de neuromas. También el realce con el contraste intravenoso y los signos de restricción en las secuencias potenciadas en difusión son mencionados en algunas de las

afectaciones. El lector encontrará información detallada sobre todo ello en los dos capítulos, con riqueza de ilustraciones.

El capítulo 10, dedicado a los pares craneales, afronta un reto enorme por extensión y complejidad. En lo patológico, el capítulo da una importancia especial a los síndromes compresivos por cruces vasculares.

Finalmente, el capítulo 11, dedicado a los tumores de los nervios periféricos, sintetiza un campo de enorme extensión. Destaca en la descripción de los tumores benignos de las vainas nerviosas: schwannomas y neurofibromas. El lector podrá sacar en claro que, a pesar de que algunas manifestaciones en las imágenes de resonancia magnética (RM) son más características de uno de estos dos tumores benignos (por ejemplo, signos de la cola, signo de la diana o realce homogéneo o heterogéneo), ninguna secuencia en particular podrá separarlos con fiabilidad. Tampoco lo es distinguir benignidad y malignidad, aunque las secuencias avanzadas de tensor de difusión y espectroscopia pueden contribuir a esta tarea. En algunos casos, como el del perineuroma, es el perfil clínico el que puede ser la clave diagnóstica, mientras que, en otros, por el contenido graso de la lesión (hamartomas fibrolipomatosos y neuropilomatosos), la apariencia en las imágenes de RM pueden ser distintivas. Las posibilidades diagnósticas en las lesiones tumorales, primarias y secundarias de los nervios periféricos son muchas, y el capítulo introduce al lector en materia adecuadamente.

Capítulo terapéutico final

Describe las posibilidades terapéuticas de las lesiones neurales de acuerdo a su naturaleza traumática, compresiva o tumoral. Se trata de un capítulo muy ilustrado sobre diferentes procesos dentro de esos tres motivos de lesión, del que destacaría la conducta terapéutica ante la lesión aguda y la decisión del tratamiento en función del grado de recuperación con el tiempo.

Conclusión

Este es un libro con dos virtudes principales: es muy útil para introducir a la mayoría de los radiólogos en el campo de las enfermedades de los nervios periféricos, y lo hace en español, sin que haya un antecedente similar. No puede definirse como un tratado sino como un compendio, lo que, considerando que son muchos más los que necesitan introducirse que adquirir nuevos conocimientos, lo hace un libro muy oportuno y útil.

Conflicto de Intereses

Los autores declaran no tener ningún conflicto de intereses.

Bibliografía

- 1 Mukherji SK. MR neurography. *Neuroimaging Clin N Am* 2014;24(01):xv
- 2 Chalian M, Chhabra A. Top-10 Tips for Getting Started with Magnetic Resonance Neurography. *Semin Musculoskelet Radiol* 2019;23(04):347-360
- 3 Chhabra A. MR neurography. *Neuroimaging Clin N Am* 2014;24(01):xvii