Published online: 2020-06-30

Valoración ecográfica de la protuberancia occipital externa en adultos jóvenes. Implicaciones clínicas

Adrián Benito Domingo[1] Alberto García Godino[1]

[1] Sannus Clinic, Pozuelo de Alarcón, Madrid, España
[2] Recuperatebien s.l., Madrid, España

Rev Fisioter Invasiva 2020;3:45–48.

Address for correspondence Adrián Benito Domingo, PhD, Sannus Clinic, Av. Juan Antonio Samaranch Torelló, 8, 28223, Pozuelo de Alarcón, Madrid, España (e-mail: a.benito.fisioterapia@gmail.com).

Resumen

Introducción El estilo de vida actual, relacionado con el uso indiscriminado de pantallas desde edades tempranas con posturas mantenidas, puede provocar cambios estructurales (osteofitos) en la entesis del trapecio superior en la protuberancia occipital externa. Dichos hallazgos en el cráneo son poco frecuentes y suelen ser asintomáticos sobre todo en adultos jóvenes. Por ello, resulta importante su análisis, valoración y correlación con los síntomas del paciente. La ecografía musculoesquelética es una herramienta que permite valorar de forma idónea dichas alteraciones estructurales. **Descripción de la Exploración** Decúbito prono evitando la hiperextensión cráneo-cervical. Sonda lineal con un rango de frecuencia bajo (8–10 Mhz). El corte de referencia es transversal sobre la prominencia ósea. Posteriormente se confirma con el estudio longitudinal, que será el corte de elección para la medición del osteofito. El valor normal de referencia son < 10 mm. **Discusión** La evaluación ecográfica descrita permite la valoración y medición, de forma fácilmente reproducible, de los osteofitos a este nivel, así como del tejido blando insercional para la planificación del tratamiento.

Palabras-clave
- ecografía musculoesquelética
- exostosis protuberancia occipital externa
- fisioterapia invasiva

Introducción

Las entesis tienen como principal objetivo la distribución homogénea de las cargas, a través de las fibras entretejidas que lo forman, en el punto exacto de unión de cápsulas, ligamentos o tendones al hueso. Por lo tanto, las entesis absorben gran cantidad de tensión mecánica en la inserción. La formación de osteofitos en la entesis o unión del tendón al hueso, es de carácter multifactorial, ya que puede ser consecuencia tanto de factores genéticos, como biomecánicos y/o inmunológicos.[1,2] Su aparición no es exclusiva de las extremidades, sino que también es posible encontrarlos en el esqueleto axial y responden comúnmente al envejecimiento, presentándose por tanto en pacientes de mayor edad.[3]

El diagnóstico y visualización habitual se realiza a través de estudios radiográficos (►**Figura 1**) y por su desarrollo lento en el tiempo, rara vez se observan en adultos jóvenes.[3] En la literatura científica encontramos numerosas evidencias analizando la incidencia y relación sintomatológica del crecimiento de osteofitos en la entesis de las extremidades relacionadas con una defectuosa distribución de cargas.[4–6] Por el contrario, las evidencias correspondientes a la presencia de osteofitos en las entesis en el esqueleto axial no sólo se atribuyen a fuerzas de tracción o compresión defectuosas sino también a causas no mecánicas.[7] La literatura científica actual referente a los posibles osteofitos presentes en el cráneo es muy escasa. *Shahar et cols*[8] describen las diferencias y/o implicaciones que pueda tener el crecimiento de osteofitos en la protuberancia occipital externa (POE) en adultos jóvenes, que aunque parece ser asintomática, es probable que un aumento del tamaño de estos osteofitos pueda exacerbar los síntomas con el envejecimiento.

En la actualidad la ecografía está en constante avance y desarrollo en el ámbito de la fisioterapia, siendo una herramienta muy importante a nivel clínico tanto en la valoración y el diagnóstico de fisioterapia, como en el

received
March 28, 2020
accepted
April 29, 2020

DOI https://doi.org/10.1055/s-0040-1712928.
ISSN 2386-4591.

Copyright © 2020 by Thieme Revinter Publicações Ltda, Rio de Janeiro, Brazil

License terms

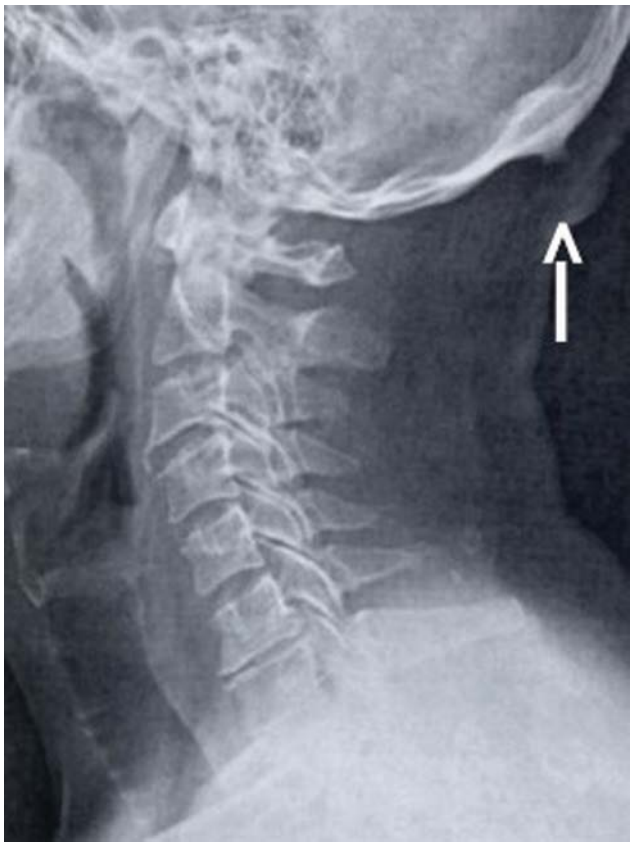

Fig. 1 Estudio radiológico de la exostosis en protuberancia occipital externa.

tratamiento y posterior seguimiento ya que proporciona al fisioterapeuta un estudio dinámico, objetivo, rápido, eficaz y en tiempo real del sistema neuromusculoesquelético.[9]

Por ello, el objetivo principal es describir el protocolo de exploración idóneo para la identificación y valoración ecográfica de osteofitos en la entesis del músculo trapecio superior en la POE, y analizar las posibles implicaciones clínicas.

Fig. 2 Posición idónea de exploración del paciente y sonda ecográfica. Corte transversal de referencia.

Fig. 3 Posición de la sonda en corte longitudinal de referencia para valoración y mediciones.

Descripción de la Exploración

Posición del Paciente

Decúbito prono con posición cómoda en abertura de camilla para la cara, evitando la hiperextensión cráneo-cervical que dificulte el acceso a la POE y permita un contacto óptimo de la sonda (►**Figura 2**).

Optimización de la Imagen

Se recomienda sonda lineal con un rango de frecuencia bajo (8–10Mhz), variable en función del tejido celular subcutáneo del paciente y volumen muscular del mismo. El corte de referencia será transversal al eje axial, identificando una prominencia ósea, la POE, que genera sombra acústica posterior (►**Figura 3**). Se confirma la ubicación con un corte longitudinal al eje axial del cuerpo, visualizando la POE proximal y la entesis y las fibras del músculo trapecio superior disponiéndose en dirección caudal, siendo éste el corte de elección para la valoración y mediciones. Con el extremo proximal de la sonda se localizará la POE y en el extremo distal se visualizará, en proyección longitudinal, la inserción tendinosa proximal del músculo trapecio superior (►**Figura 4**). Es posible valorar y cuantificar la distancia midiendo desde el inion hasta el extremo más distal de la

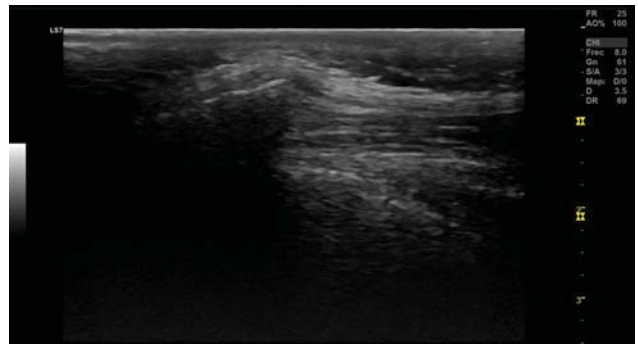

Fig. 4 Corte ecográfico longitudinal, referencia para valoración y mediciones.

posible exostosis. Atendiendo a la evidencia existente[8] se establece 5mm como el umbral mínimo para la medición de dicha exostosis, y 10mm como umbral para clasificarlo como exostosis ampliada.

Discusión

Como muestran en su estudio *Shahar y cols*[8] el hallazgo de osteofitos en la POE mediante radiografía, es cada vez más frecuente en la práctica clínica diaria, destacando una incidencia del 41% siendo más del 67% en hombres y del 20% en mujeres. Los estudios referentes a la exostosis cervical en la POE son escasos y se dividen en estudios radiológicos o anatómicos.[10] La evaluación mediante ecografía musculoesquelética permite una mayor inmediatez y precisión en la observación de los posibles osteofitos en la POE. La literatura científica describe diferentes puntos de vista respecto a la causa que provoca la aparición de dicha exostosis, pero tanto el número reducido de las muestras utilizadas como la ausencia de datos relevantes de traumatismos, enfermedades causantes, relaciones posturales y ocupacionales, no nos permiten extraer conclusiones válidas respecto a la prevalencia y casuística de la exostosis en la POE. *Marshall et al*[10] lo consideran una variante anatómica en adolescencia tardía por crecimiento en la pubertad, generando exostosis por aumento de carga en inserción y sensibilidad a la palpación en la zona.[10] Por otro lado, autores como *Benjamin et al*[1] y *McGonagle et al*[7] consideran que dichos trastornos pueden deberse a factores mecánicos que provoquen un proceso fisiopatológico en la estructura.[1,2]

Shahar et cols[8] en la revista *Scientific Reports Nature Research* publicaron un artículo donde se establecía la etiología principal en la tracción repetitiva sobre esta entesis por posiciones prolongadas en flexión cráneo-cervical. Se establece una relación directa con el uso prolongado y habitual de móviles y tablets.[8] Debido a la fuerte repercusión mediática, los autores publicaron posteriormente una rectificación señalando la naturaleza observacional del estudio por lo que, objetivamente, no se podían establecer correspondencias directas.

Sin poder extraer grandes conclusiones con la evidencia actual disponible, la edad joven de los pacientes en las referencias citadas, hacen prever que los factores degenerativos queden descartados, siendo el exceso de tensión o carga mecánica en la entesis la posible causa principal como se refleja en estudios recientes en animales,[11] Teniendo en cuenta que en ausencia de una disminución del estrés mecánico en la zona de entesis es probable también que aumente el tamaño de los osteofitos como proceso natural de envejecimiento, no es posible obtener resultados y conclusiones definitivas por falta a su vez de datos posturales y/o ergonómicos.

Tomando como referencia estos hallazgos, sería de interés en estos casos, observar y determinar posibles relaciones directas con la aparición en dicho periodo de crecimiento en la pubertad con exostosis similares como la conocida como enfermedad Osgood-Schlatter, en este caso ubicada en la tuberosidad anterior de la tibia, y donde se describe como causa principal las altas cargas tensionales en la entesis, no significando por ello asociación directa con sintomatología dolorosa obligatoriamente.[12]

El hallazgo ecográfico descrito en este artículo puede tener varias implicaciones para la práctica clínica y para futuras investigaciones. El uso de la ecografía permitirá una evaluación en tiempo real y sin radiaciones, pudiendo realizar mediciones y valoraciones de la cortical ósea y posibles osteofitos encontrados en la POE. La experiencia clínica con valoración ecográfica en otras estructuras tendinosas insercionales, nos permite inferir también en este caso, que con la ecografía musculoesquelética es posible valorar el tejido tendinoso circundante a dicha exostosis. Este tejido anclado directamente en la entesis es fuente de posibles patologías y sintomatología asociada.

Asimismo, los autores han observado con frecuencia que este hallazgo en la POE está presente en sujetos asintomáticos, al igual que en la evidencia existente.[8]

El hallazgo ecográfico de dicha exostosis nos puede indicar que esa zona insercional del músculo trapecio superior es zona subjetiva de tracción mecánica alta o repetitiva. Así, la valoración ecográfica, siempre asociada a la situación clínica del paciente, nos permite valorar y planificar en nuestro tratamiento de fisioterapia medidas preventivas posturales para evitar agravar dicho hallazgo.

En fisioterapia invasiva, la ecografía nos permite objetivar esta exostosis pudiendo realizar, en los casos necesarios, las intervenciones invasivas en dicha área (por ejemplo con electrolisis percutánea), teniendo siempre la precaución de no intervenir directamente sobre dicha exostosis, evitando la irritación del periostio.

Bibliografía

1 Benjamin M, Rufai A, Ralphs JR. The mechanism of formation of bony spurs (enthesophytes) in the achilles tendon. Arthritis Rheum 2000;43(03):576–583

2 McGonagle D, Stockwin L, Isaacs J, Emery P. An enthesitis based model for the pathogenesis of spondyloarthropathy. additive effects of microbial adjuvant and biomechanical factors at disease sites. J Rheumatol 2001;28(10):2155–2159

3 Matsumoto M, Okada E, Toyama Y, Fujiwara H, Momoshima S, Takahata T. Tandem age-related lumbar and cervical intervertebral disc changes in asymptomatic subjects. Eur Spine J 2013;22(04):708–713

4 Paolaggi JB, Goutet MC, Strutz P, Siaud JR, Le Parc JM, Auquier L. [Enthesopathy in inflammatory spondyloarthropathy. Incidence, clinical, radiological and anatomical descriptions. Current status of the question. Apropos of 37 cases]. Rev Rhum Mal Osteoartic 1984;51(09):457–462

5 Lehtinen A, Taavitsainen M, Leirisalo-Repo M. Sonographic analysis of enthesopathy in the lower extremities of patients with spondylarthropathy. Clin Exp Rheumatol 1994;12(02):143–148

6 Olivieri I, Barozzi L, Padula A. Enthesiopathy: clinical manifestations, imaging and treatment. Baillieres Clin Rheumatol 1998;12(04):665–681

7 McGonagle D, Thomas RC, Schett G. Spondyloarthritis: may the force be with you? Ann Rheum Dis 2014;73(02):321–323

8 Shahar D, Sayers MG. A morphological adaptation? The prevalence of enlarged external occipital protuberance in young adults. J Anat 2016;229(02):286–291

9 Valera Garrido F, Minaya Muñoz F. Fisioterapia invasiva. 2ª Ed. Barcelona: Elsevier; 2016. Capítulo 4: Ecografía musculoesquelética en fisioterapia; p. 165–176
10 Marshall RC, Abela C, Eccles S. Painful exostosis of the external occipital protuberance. J Plast Reconstr Aesthet Surg 2015;68 (11):e174–e176
11 Jacques P, McGonagle D. The role of mechanical stress in the pathogenesis of spondyloarthritis and how to combat it. Best Pract Res Clin Rheumatol 2014;28(05):703–710
12 Ducher G, Cook J, Spurrier D, et al. Ultrasound imaging of the patellar tendon attachment to the tibia during puberty: a 12-month follow-up in tennis players. Scand J Med Sci Sports 2010;20(01):e35–e40