



Navegação em cirurgia de artroplastia de ombro

Navigation in Shoulder Arthroplasty Surgery

Luis Gustavo Prata Nascimento¹ Roberto Yukio Ikemoto³ Thomas Wright^{1,2} 

¹ Divisão de ombro e cotovelo, Faculdade de Medicina do ABC, Santo André, SP, Brasil

² Departamento de Ortopedia, Hospital Ipiranga, São Paulo, SP, Brasil

³ Centro de treinamento e pesquisa musculoesquelética, University of Florida, Gainesville, Florida, United States

Endereço para correspondência Roberto Yukio Ikemoto, MD, Divisão de Ombro e Cotovelo, Faculdade de Medicina do ABC, Santo André, SP 09060-870, Brasil (e-mail: rob.ike@hotmail.com).

Rev Bras Ortop 2022;57(4):540–545.

Resumo

A indicação de artroplastias do ombro aumentou progressivamente. O posicionamento preciso dos componentes pode ter implicações significativas para os resultados clínicos. A navegação utilizada para auxiliar no desempenho de artroplastias totais anatômicas e reversas tem proporcionado maior precisão na colocação do implante, especialmente do componente glenoidal. O desenvolvimento da técnica, do material e do desenho da prótese têm mostrado resultados encorajadores e levado a uma tendência de expansão da sua utilização. Dessa forma, estimamos uma maior sobrevida das artroplastias resultantes de menores taxas de instabilidade e soltura precoce. Nosso objetivo é descrever a técnica atual e apresentar os resultados da literatura com navegação. No entanto, estudos clínicos comparativos com acompanhamento de longo prazo são necessários para comprovar a eficácia nos resultados finais das artroplastias totais do ombro.

Palavras-chave

- ▶ ombro
- ▶ artroplastia/métodos
- ▶ cirurgia assistida por computador

Abstract

The indication of shoulder arthroplasties has increased progressively. The accurate positioning of the components may have significant implications for clinical results. The navigation used to aid in the performance of anatomical and reverse total arthroplasties has provided greater precision in implant placement, especially on the glenoid component. The development of the technique, material, and prosthesis design have shown encouraging results and led to a trend toward its expansion. In this way, we estimate a higher survival of the arthroplasties resulting lower rates of early loosening and complications. We aim to describe the current technique and to present the results of the literature with navigation. However, comparative clinical studies with long term follow-up are necessary to prove the efficacy in the final results of total shoulder arthroplasties.

Keywords

- ▶ shoulder
- ▶ arthroplasty/methods
- ▶ surgery, computer assisted

Introdução

Tanto a artroplastia total anatômica do ombro (ATAO) quanto a artroplastia total reversa do ombro (ATRO) requerem o posicionamento correto do componente glenoidal

como um dos fatores mais críticos para o sucesso do procedimento.

Na ATAO, o mau posicionamento deste pode resultar em força excêntrica, com sobrecarga da interface implante-osso, o que pode levar à sua instabilidade e afrouxamento precoce.

recebido

15 de Outubro de 2019

aceito

10 de Março de 2020

Publicado on-line

Novembro 23, 2020

DOI <https://doi.org/10.1055/s-0040-1712989>.

ISSN 0102-3616.

© 2020. Sociedade Brasileira de Ortopedia e Traumatologia. All rights reserved.

This is an open access article published by Thieme under the terms of the Creative Commons Attribution-NonDerivative-NonCommercial-License, permitting copying and reproduction so long as the original work is given appropriate credit. Contents may not be used for commercial purposes, or adapted, remixed, transformed or built upon. (<https://creativecommons.org/licenses/by-nc-nd/4.0/>)

Thieme Revinter Publicações Ltda., Rua do Matoso 170, Rio de Janeiro, RJ, CEP 20270-135, Brazil

Consequentemente, aumenta a falha prematura do implante e a deterioração dos resultados clínicos.¹⁻³

O maior problema é implantar o componente glenoidal em retroversão excessiva ou tê-lo incompletamente apoiado. Já um posicionamento mais superiormente não prejudica tanto as características biomecânicas, visto que o componente do úmero na ATAO desliza-se ligeiramente neste sentido e, se o implante estiver um pouco superior, ele ainda sim estará bem centrado. No entanto, na ATAO, não devemos posicioná-los excessivamente inclinados superiormente, pois isso pode resultar em falha do manguito rotador e soltura do componente glenoidal secundariamente.

Na ATRO, a placa base posicionada superiormente na cavidade glenoidal ou com inclinação superior pode desenvolver o “*notching*” escapular, que é uma erosão na região inferior da escápula devido ao impacto do polietileno. No seu estágio avançado pode ocorrer afrouxamento precoce do componente, dor e deterioração do resultado clínico.⁴

O posicionamento correto do componente glenoidal pode ser desafiador até para cirurgiões experientes, especialmente no caso de deformidade óssea importante.⁵

Com base nessa consideração, o planejamento pré-operatório é sempre necessário. Na técnica convencional pode-se utilizar uma tomografia bidimensional (TC 2D). No entanto, esse método provou ser impreciso, especialmente na deformidade óssea grave da cavidade glenoidal.^{4,6} A reconstrução tridimensional da tomografia computadorizada (TC 3D) e o desenvolvimento de *softwares* permitem a execução de um procedimento cirúrgico virtual, realizar um planejamento pré-operatório e confeccionar um guia específico para cada caso. Isso auxiliará o cirurgião intraoperatoriamente a posicionar o componente glenoidal de acordo com o planejamento prévio,⁷ o que proporciona maior precisão, melhores resultados funcionais e, provavelmente, maior sobrevida da prótese.⁴

A literatura tem mostrado maior precisão para correção de deformidades ósseas, bem como para a implantação do componente glenoidal tanto na ATAO quanto na ATRO, utilizando-se o planejamento pré-operatório baseado na TC 3D.^{4,6} No entanto, os guias específicos requerem um período de tempo para serem produzidos, adicionam custo e podem sofrer a influência dos tecidos moles prejudicando sua precisão. Além disso, também não permitem que o cirurgião altere seu planejamento pré-operatório.^{4,7,8}

A navegação por computador foi desenvolvida inicialmente na cirurgia da coluna vertebral e depois nas articulações do joelho e quadril.^{9,10} O primeiro relato de navegação em cirurgia de ombro foi em 2007 por Bicknell et al. Os autores descreveram sua efetividade no auxílio para a determinação do *off set* da cabeça do úmero no tratamento de fraturas em quatro partes por hemiartroplastia.⁹

Atualmente, há apenas um sistema de navegação comercial, o Guided Personalized Surgery (GPS) (Exactech Inc., Gainesville, FL, EUA), mas não está disponível no Brasil.

Há uma variabilidade considerável no planejamento cirúrgico pré-operatório tanto para a ATAO quanto para a ATRO. Atualmente, não há evidência clínica que demonstre uma superioridade de um método de planejamento pré-operatório

sobre outro. No entanto, em geral, a maioria dos cirurgiões visa preservar o máximo possível de osso na cavidade glenoidal e minimizar a sua fresagem. A preservação óssea tem sido mais facilitada com o advento dos implantes aumentados. A recomendação para ATAO é reduzir a fresagem, utilização de componente glenoidal aumentado, mantendo a retroversão entre 0° e 7° e inclinações menores que 10° tanto superiormente quanto inferiormente. O implante é posicionado ligeiramente superior e anteriormente à linha de Friedman para facilitar o deslizamento central da cabeça do úmero na cavidade glenoidal, pois a cabeça do úmero tende a mover-se superiormente.

Na ATRO o planejamento é muito diferente. A versão do componente glenoidal pode variar de retroversão de 10° à anteversão de 5°. No entanto, quanto mais retrovertida e inclinada inferiormente estiver a placa base, mais desafiador será a fixação da glenosfera. Um dos autores usa placa base aumentada em mais de 90% dos casos para minimizar a fresagem da cavidade glenoidal. Há um consenso geral de que a placa base na ATRO não deve ser superiormente inclinada e, preferencialmente deve ter 4 mm de saliência inferior da glenosfera para minimizar o risco de ocorrência de *notching* escapular.

Técnica Cirúrgica

Existem vários sistemas de *software* para planejamento cirúrgico das ATAO e ATRO. Todos eles utilizam imagens de TC 2D e, a partir destas, a reconstrução da imagem em 3D da articulação do ombro é processada. O *software* fornece informações para o planejamento cirúrgico, especialmente para o componente glenoidal. A partir da versão e inclinação da cavidade glenoidal obtidas permitem a implantação do seu componente virtualmente. Podemos corrigir eventuais deformidades, seja com enxerto ósseo ou com componentes aumentados, de cada caso específico. Uma vez feito o planejamento, o arquivo gerado é exportado para o computador GPS para ser utilizado na sala cirúrgica.

Da mesma forma como visto nas artroplastias do quadril e joelho, o GPS usa um ponto fixo na anatomia do paciente (Eixo de Friedman). Todos os instrumentos são então referenciados a este mapeamento 3D e correlacionados com o planejamento pré-operatório para garantir uma localização precisa desejada.

Esse sistema de navegação auxilia intraoperatoriamente no posicionamento do componente glenoidal. A estação do GPS possui uma câmera, uma tela sensível ao toque, proteção transparente estéril e pode ser manuseada durante o procedimento cirúrgico (→ Fig. 1). Deve ser fixado a menos de um metro do campo cirúrgico e nenhum objeto pode ser localizado entre o sensor fixo no processo coracoide e a estação de navegação. Os sensores são encaminhados para a câmera da estação. Deve-se dar especial atenção ao posicionamento da cabeça do paciente; a cânula de intubação deve ser mantida no lado oposto do ombro operado para que não sejam obstáculo à comunicação com a estação de navegação.

O sistema foi projetado para uso com a via de acesso deltopeitoral tanto para ATAO quanto ATRO. A incisão deve iniciar de 1 a 2 cm proximal a via convencional, ou seja, na

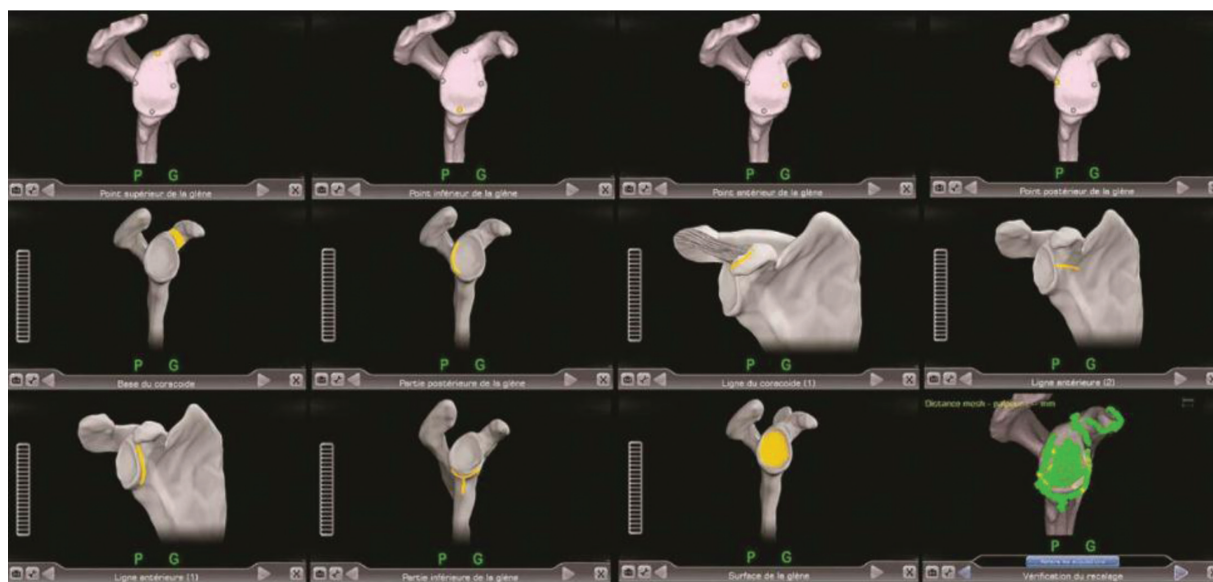


Fig. 1 Imagem da estação GPS durante o processo de aquisição da anatomia do paciente. (Cortesia de Exactech, INC, Gainesville, FL, EUA).

borda inferior da clavícula, para permitir o acesso ao processo coracoide o qual deve ser exposto. O eletrocautério é usado para remover o periosteo do seu aspecto superior, o que fornecerá uma zona de suporte para o sensor. Este é fixado ao processo coracoide com dois parafusos, sendo o posterior maior e o mais importante. O dispositivo tem que estar estável e todos os assistentes devem evitar atingi-lo e desestabilizá-lo durante a cirurgia. Se o sensor se soltar durante o procedimento, a sua precisão será perdida. O próximo passo é obter informações da anatomia local através do uso de outro sensor. Esse tem que definir em pontos e superfícies dispostas sucessivamente na tela da estação de navegação. O sistema orienta o cirurgião nesse processo de aquisição das informações (► **Fig. 2**).

A aquisição e o registro dos dados da cavidade glenoidal não devem ser feitos sobre tecido mole, lábio ou cartilagem, que precisam ser removidos previamente. O tempo necessário para a colocação do sensor do processo coracoide, para a remoção de tecidos moles e o registro das informações da

anatomia local normalmente corresponde a 6 minutos.⁵ Uma vez os dados já registrados, confrontamos as informações com o planejamento pré-operatório. Neste momento, o instrumento padrão, a broca inicial, porém com um sensor nela pode ser usada de forma navegada para garantir o ângulo ideal e a profundidade de fresagem de acordo com o plano pré-definido.

Começamos a operar com um sensor fixo ao processo coracoide, como descrito anteriormente, e outro sensor acoplado a uma manopla, que se conecta tanto a broca quanto a fresa utilizados na preparação da cavidade glenoidal (► **Fig. 3**). A ponta do instrumento é apresentada na cor amarela na tela da estação de navegação e deve sobrepor ao ponto azul correspondente ao planejamento pré-operatório. Temos que alinhar o eixo do instrumento com o alvo, que está centrado no ponto amarelo. Sequências de imagens de TC são dispostas na tela ao mesmo tempo auxiliando na localização correta da broca e da fresa. A versão e os eixos de inclinação são numericamente indicados com muita

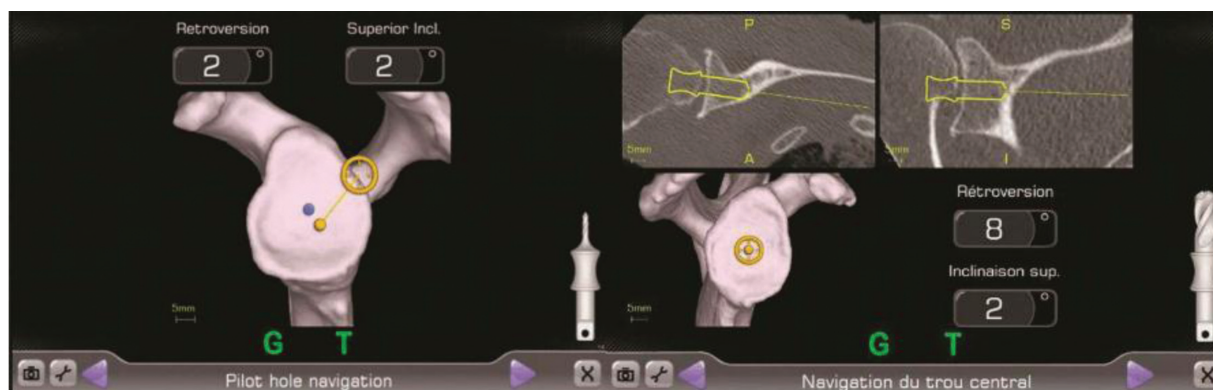


Fig. 2 Imagem da estação GPS durante o processo de localização do ponto de entrada para realizar o orifício inicial. (Cortesia de Exactech, INC, Gainesville, FL, EUA).

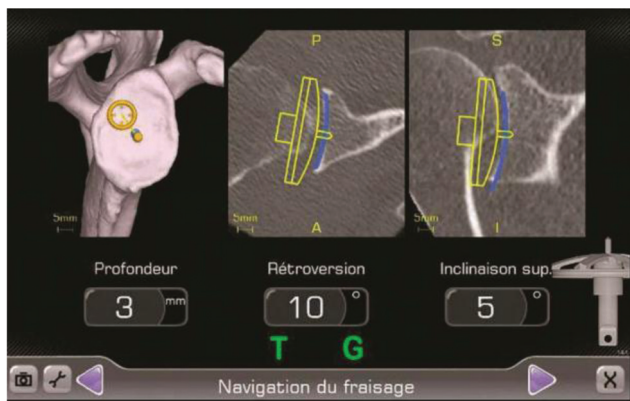


Fig. 3 Imagem da estação GPS durante o processo de fresagem após a realização do orifício inicial. (Cortesia de Exactech, INC, Gainesville, FL, EUA).

precisão em tempo real. A inserção de parafusos para fixação da placa base da glenosfera também pode ser orientada pela navegação, que auxilia no direcionamento e comprimento dos parafusos.

Resultados

Estudos clínicos com períodos de acompanhamento de longo prazo comparando cirurgias com e sem assistência da navegação são necessários e devem ser publicados no futuro. No entanto, os resultados iniciais são promissores.^{4,5}

Em um dos primeiros experimentos com o auxílio da computação intraoperatória, Bicknel et al, em 2007, utilizaram uma técnica cirúrgica assistida por computador na realização de hemiarthroplastia para o tratamento de fraturas em quatro partes da extremidade proximal do úmero. Eles mostraram uma diferença estatisticamente significativa na determinação do *offset* da cabeça do úmero ao usar o método assistido. A variação média dos dados obtidos com a anatomia normal foi de 2,94mm para a cirurgia assistida e de 10,07mm para a técnica tradicional (p. 0,02).⁹

Edwards et al, em 2008, realizaram um estudo inicial em cadáveres para avaliar a retroversão, inclinação e diâmetro da cabeça do úmero assistidos pela navegação. Na cavidade glenoidal, eles registraram a inclinação e versão da superfície em relação a anatomia normal. Este estudo foi seguido por uma coorte de 27 pacientes tratados com ATAO ou ATRO de acordo com o diagnóstico. O sistema de navegação apresentou uma precisão de 2,6°. Os autores relataram que o procedimento é seguro e fornece parâmetros valiosos para o cirurgião.¹⁰

Em 2009, Kircher et al publicaram o primeiro estudo comparativo envolvendo a ATAO. Avaliaram prospectivamente a correção da retroversão glenoidal e o posicionamento do componente protético assistido pela navegação. A correção foi de 15,4° para 3,7° no pós-operatório no grupo assistido. Em comparação com o grupo controle, sem navegação, que foi de 14,4° para 10,9°, houve diferença estatisticamente significativa (p. 0,021). Foi obtida maior precisão no posicionamento do componente glenoidal utilizando a navegação. Em seis casos, os autores desistiram do uso desta devido a dificuldades técnicas. Os autores também observa-

ram que o tempo cirúrgico foi significativamente maior, em média 31 minutos, no grupo assistido.¹

Briem et al, em 2011, compararam a correção da retroversão glenoidal assistida pela navegação ao método convencional em cadáveres. Eles estabeleceram uma correção de 10° da retroversão. No grupo assistido, a média de correção foi de 9,8°, enquanto no grupo controle foi de 5,1° (p < 0,05). Os autores recomendam a técnica de navegação, mas o aumento do tempo cirúrgico e o custo são os principais obstáculos. A evolução tecnológica é necessária para uma melhor aplicabilidade.¹¹

No mesmo ano, Verborgt et al analisaram a versão e inclinação do componente glenoidal da ATRO em cadáver. Eles avaliaram a precisão da inserção do componente glenoidal guiada pela navegação comparando com o método convencional. O parâmetro da versão era uma posição neutra. No primeiro grupo, obtiveram 3,1° de anteversão e comparação com 8,7° no grupo controle. Relacionado com a inclinação, estabeleceram o parâmetro de inclinação inferior de 10°. No grupo navegado, alcançou 5,4°, e no grupo controle, 0,9°. Portanto, concluem que a inserção do componente glenoidal com a assistência da navegação tem maior precisão quando comparada com a técnica convencional.¹²

Stubig et al, em 2013, avaliam o posicionamento do fio guia central na cavidade glenoidal para realizar a ATRO. O objetivo era sua implantação a 12mm da borda inferior desta, com inclinação inferior de 10° e centrado com o eixo axial da escápula. Obtiveram melhor precisão para determinar o plano axial escapular. O desvio médio do fio guia foi de 1,6° no grupo assistido pela navegação e de 11,5° no grupo controle com a técnica convencional (p. 0,004). No entanto, não encontraram diferença tanto no posicionamento em relação a borda inferior da cavidade glenoidal quanto à inclinação inferior o que poderia ajudar a evitar o *notching* escapular.¹³

Em uma revisão sistemática, Sadoghi et al, em 2015, encontraram uma melhora significativa na precisão da avaliação da versão da cavidade glenoidal, mas os resultados clínicos são questionáveis quando comparados com os métodos convencionais.¹⁴

Venne et al, em 2015, analisaram a precisão da inserção da placa base e o posicionamento dos parafusos no ATRO comparando dois grupos, auxiliados pela navegação e pela técnica convencional. A navegação ajudou a medir o comprimento do pino central da placa base, os tamanhos e angulação dos parafusos. Não foi observada diferença significativa no ponto de entrada tanto da placa de base quanto dos parafusos.¹⁵

Theopold et al, em 2016, avaliaram o posicionamento do fio guia na cavidade glenoidal. Utilizaram 34 escápulas de ovinos em 2 grupos, orientados pela navegação e pela técnica à mão livre. A angulação deste foi de 2,2° e 4,7°, respectivamente (p. 0,01). Os autores também estabeleceram uma linha central em relação a cavidade glenoidal e a angulação do fio em relação a essa foi de 14,4° e 17,2°, respectivamente (p. 0,02). Eles concluem que a navegação proporcionou maior precisão no posicionamento do fio guia.¹⁶

Discussão

A artrose do ombro afeta uma em cada três pessoas com mais de 60 anos e a artroplastia total do ombro (ATO) é frequentemente indicada, especialmente nos casos mais graves.¹⁷ A literatura atual mostra que menos de 3% dos cirurgiões realizam mais de 10 artroplastias de ombro anualmente. Além disso, quase 80% realizam apenas de 1 a 2 por ano.^{6,18}

O planejamento pré-operatório melhora a precisão da inserção do componente glenoidal, especialmente com as plataformas de tecnologia 3D. Ele minimiza a incidência de perfuração óssea pelo implante, mesmo sem guias específicos ou navegação.^{6,19,20} O orifício inicial na cavidade glenoidal é o passo mais importante no qual a navegação pode ajudar o cirurgião. É considerado a principal etapa que proporciona o erro técnico na realização de uma ATO pelo método convencional.²⁰ Além disso, a navegação na ATO é uma importante ferramenta de assistência para treinamento e aprendizagem para cirurgiões menos experientes.¹⁴ Ela elimina o uso de guias, substituídos por sensores, facilitando a técnica cirúrgica e a curva de aprendizagem. Uma revisão abrangente da literatura confirmou sua precisão superior ao método convencional em relação ao posicionamento do componente glenoidal.¹⁴

A navegação tem benefícios tanto para ATA0^{1,10,16} quanto ATRO,^{12,15,16,21} especialmente quando a anatomia é distorcida por fraturas, revisões, desgaste ou displasia da cavidade glenoidal.^{9,10}

As contraindicações à navegação são as mesmas para artroplastias de ombro, como infecção ativa ou latente e má condição de saúde. Em alguns pacientes que tiveram anteriormente uma transferência do processo coracoide, não há suporte ósseo suficiente para fixar o sensor. Além disso, a osteopenia grave pode comprometer a segurança da fixação do dispositivo. Ao contrário do quadril e do joelho, a obesidade não compromete a precisão do registro e fixação dos dispositivos de triagem durante a navegação por artroplastia do ombro. Portanto, não é considerado uma contraindicação.

Treze dos 27 pacientes da série de Edwards et al apresentaram índice de massa corporal (IMC) > 30 (3 com IMC > 40) sem perda de funcionamento da navegação, mesmo para o maior paciente, com IMC de 64,10. O tempo cirúrgico adicionado ao procedimento é importante, especialmente no início da curva de aprendizagem. De acordo com a literatura, esse é aumentado em torno de 6 até 31 minutos.^{1,5,10,12} Em outro estudo, a cirurgia navegada foi 2,2 minutos mais rápida, mas não estatisticamente significativa (p = 0,07).¹⁵

Barrett et al descreveram dois casos (5,5%) de fratura do processo coracoide devido à fixação do sensor. Um deles foi um paciente com baixa densidade óssea, observada apenas no pós-operatório.⁵ Portanto, recomenda-se ter cuidado na tentativa de identificar situações com maior risco devido à morfologia do processo coracoide e densidade óssea do paciente. Outros autores não relataram complicações sequer relacionadas à fixação do sensor.^{10,12,16}

Kircher et al¹ não relataram complicações, mas a navegação foi abortada em 6 casos (37,5%) devido a dificuldades

técnicas relacionadas ao método. Barrett et al⁵ também descreveram que a navegação foi interrompida devido a uma falha técnica em um caso de 36 pacientes (2,7%). Portanto, a navegação não é considerada um procedimento padrão.

O custo da cirurgia é outro fator importante. Um investimento inicial significativo em tecnologia envolve a técnica. O aumento do tempo cirúrgico também proporciona um custo adicional.⁵ No entanto, a maior precisão no posicionamento dos componentes da prótese diminuirá teoricamente as taxas de complicação. Na ATRO, pode-se evitar o *notching* escapular, o afrouxamento precoce e as complicações resultantes do comprimento e angulação do parafuso. Pode-se danificar o nervo suprascapular ou até mesmo causar uma fratura da base da espinha da escápula. Na ATA0, evitar o mau posicionamento do componente glenoidal evita a soltura precoce precoce e aumenta a taxa de sobrevida. Consequentemente, diminui o custo das revisões em geral.⁵

No futuro, são necessários estudos clínicos comparativos prospectivos de longo prazo para determinar o resultado funcional e o custo benefício da tecnologia assistida por computador na artroplastia do ombro.⁴

Considerações Finais

A indicação de ATA0 e ARTO aumentou. O desenvolvimento da navegação na cirurgia do ombro promete melhores resultados com o aumento esperado da taxa de sobrevivência, especialmente nos casos mais graves envolvendo deformidade significativa da cavidade glenoidal.

Suporte Financeiro

Não houve suporte financeiro de fontes públicas, comerciais, ou sem fins lucrativos.

Conflito de Interesses

O Dr. Thomas W. Wright é consultor da Exactech Inc. Os outros autores não receberam quaisquer pagamentos financeiros ou outros benefícios de qualquer entidade comercial relacionada ao assunto do presente artigo.

Referências

- 1 Kircher J, Wiedemann M, Magosch P, Lichtenberg S, Habermeyer P. Improved accuracy of glenoid positioning in total shoulder arthroplasty with intraoperative navigation: a prospective-randomized clinical study. *J Shoulder Elbow Surg* 2009;18(04):515–520
- 2 Walch G, Badet R, Boulahia A, Khoury A. Morphologic study of the glenoid in primary glenohumeral osteoarthritis. *J Arthroplasty* 1999;14(06):756–760
- 3 Nyffeler RW, Sheikh R, Atkinson TS, Jacob HA, Favre P, Gerber C. Effects of glenoid component version on humeral head displacement and joint reaction forces: an experimental study. *J Shoulder Elbow Surg* 2006;15(05):625–629
- 4 Verborgt O, Vanhees M, Heylen S, Hardy P, Declercq G, Bicknell R. Computer navigation and patient-specific instrumentation in shoulder arthroplasty. *Sports Med Arthrosc Rev* 2014;22(04):e42–e49
- 5 Barrett I, Ramakrishnan A, Cheung E. Safety and Efficacy of Intraoperative Computer-Navigated Versus Non-Navigated

- Shoulder Arthroplasty at a Tertiary Referral. *Orthop Clin North Am* 2019;50(01):95–101
- 6 Iannotti JP, Greeson C, Downing D, Sabesan V, Bryan JA. Effect of glenoid deformity on glenoid component placement in primary shoulder arthroplasty. *J Shoulder Elbow Surg* 2012;21(01):48–55
 - 7 Walch G, Vezeridis PS, Boileau P, Deransart P, Chaoui J. Three-dimensional planning and use of patient-specific guides improve glenoid component position: an in vitro study. *J Shoulder Elbow Surg* 2015;24(02):302–309
 - 8 Iannotti J, Baker J, Rodriguez E, et al. Three-dimensional preoperative planning software and a novel information transfer technology improve glenoid component positioning. *J Bone Joint Surg Am* 2014;96(09):e71
 - 9 Bicknell RT, DeLude JA, Kedgley AE, et al. Early experience with computer-assisted shoulder hemiarthroplasty for fractures of the proximal humerus: development of a novel technique and an in vitro comparison with traditional methods. *J Shoulder Elbow Surg* 2007;16(3, Suppl):S117–S125
 - 10 Edwards TB, Gartsman GM, O'Connor DP, Sarin VK. Safety and utility of computer-aided shoulder arthroplasty. *J Shoulder Elbow Surg* 2008;17(03):503–508
 - 11 Briem D, Ruecker AH, Neumann J, et al. 3D fluoroscopic navigated reaming of the glenoid for total shoulder arthroplasty (TSA). *Comput Aided Surg* 2011;16(02):93–99
 - 12 Verbort O, De Smedt T, Vanhees M, Clockaerts S, Parizel PM, Van Glabbeek F. Accuracy of placement of the glenoid component in reversed shoulder arthroplasty with and without navigation. *J Shoulder Elbow Surg* 2011;20(01):21–26
 - 13 Stübig T, Petri M, Zeckey C, et al. 3D navigated implantation of the glenoid component in reversed shoulder arthroplasty. Feasibility and results in an anatomic study. *Int J Med Robot* 2013;9(04):480–485
 - 14 Sadoghi P, Vavken J, Leithner A, Vavken P. Benefit of intraoperative navigation on glenoid component positioning during total shoulder arthroplasty. *Arch Orthop Trauma Surg* 2015;135(01):41–47
 - 15 Venne G, Rasquinha BJ, Pichora D, Ellis RE, Bicknell R. Comparing conventional and computer-assisted surgery baseplate and screw placement in reverse shoulder arthroplasty. *J Shoulder Elbow Surg* 2015;24(07):1112–1119
 - 16 Theopold J, Pieroh P, Scharge ML, et al. Improved accuracy of K-wire positioning into the glenoid vault by intraoperative 3D image intensifier-based navigation for the glenoid component in shoulder arthroplasty. *Orthop Traumatol Surg Res* 2016;102(05):575–581
 - 17 Menge TJ, Boykin RE, Byram IR, Bushnell BD. A comprehensive approach to glenohumeral arthritis. *South Med J* 2014;107(09):567–573
 - 18 Sabesan VJ, Callanan M, Youderian A, Iannotti JP. 3D CT assessment of the relationship between humeral head alignment and glenoid retroversion in glenohumeral osteoarthritis. *J Bone Joint Surg Am* 2014;96(08):e64
 - 19 Berhouet J, Gulotta LV, Dines DM, et al. Preoperative planning for accurate glenoid component positioning in reverse shoulder arthroplasty. *Orthop Traumatol Surg Res* 2017;103(03):407–413
 - 20 Werner BS, Hudek R, Burkhart KJ, Gohlke F. The influence of three-dimensional planning on decision-making in total shoulder arthroplasty. *J Shoulder Elbow Surg* 2017;26(08):1477–1483
 - 21 Nguyen D, Ferreira LM, Brownhill JR, et al. Improved accuracy of computer assisted glenoid implantation in total shoulder arthroplasty: an in-vitro randomized controlled trial. *J Shoulder Elbow Surg* 2009;18(06):907–914