



# Osteossíntese minimamente invasiva de fraturas transtrocantéricas com Dynamic Hip Screw (DHS)\*

## *Minimally Invasive Osteosynthesis of Transtrochanteric Fractures with Dynamic Hip Screw (DHS)*

José André Melo Barreto Guimarães<sup>1</sup> Marcos Cezar Feitosa de Paula Machado<sup>2</sup>  
 Pauliana Valéria Machado Galvão<sup>2</sup> Jéssika Cristina de Lima<sup>2</sup> Lucas dos Santos Gomes<sup>2</sup>  
 Pedro Ferreira Barreto Guimarães<sup>3</sup>

<sup>1</sup>Hospital São Vicente, Serra Talhada, PE, Brasil

<sup>2</sup>Faculdade de Medicina (Campus Serra Talhada), Universidade de Pernambuco, Serra Talhada, PE, Brasil

<sup>3</sup>Faculdade de Medicina de Olinda (FMO), Olinda, PE, Brasil  
 Rev Bras Ortop 2021;56(1):109–113.

Endereço para correspondência Pauliana Valéria Machado Galvão, PhD, Professora Assistente, Universidade de Pernambuco, Faculdade de Medicina, Campus Serra Talhada, Avenida Gregório Ferraz Nogueira, s/n, Estação Experimental Lauro Bezerra, Serra Talhada, PE, 56909535, Brasil (e-mail: pauliana.galvao@upe.br).

### Resumo

O método aqui apresentado consiste em técnica cirúrgica minimamente invasiva para osteossíntese de fraturas transtrocantéricas com *Dynamic Hip Screw* (DHS) 135°. Esta técnica é indicada no tratamento de fraturas 31-A1 e 31-A2 (Classificação Arbeitsgemeinschaft für Osteosynthesefragen - AO) que cumpram os pré-requisitos exigidos para o uso do DHS. A cirurgia é realizada, preferencialmente, antes de 48 horas após o acometimento da fratura. Com a utilização do mesmo instrumental da técnica cirúrgica tradicional e auxílio do arco-C, realiza-se redução incruenta da fratura e implantação do DHS por incisão cirúrgica com 2 cm, através de dissecação dos tecidos subjacentes, com mínimo sangramento e agressão às partes moles. No pós-operatório imediato, o paciente é estimulado ao ortostatismo e à deambulação com carga total, o que antecipa a alta hospitalar e favorece a reabilitação funcional precoce. O retorno ambulatorial é agendado com 2, 6, 12 e 24 semanas de pós-operatório, com avaliação radiográfica, a fim de avaliar a consolidação da fratura.

### Palavras-chave

- ▶ fraturas do fêmur
- ▶ fraturas do quadril
- ▶ procedimentos cirúrgicos minimamente invasivos

### Abstract

The method presented here consists of a minimally invasive surgical technique for osteosynthesis of transtrochanteric fractures with *Dynamic Hip Screw* (DHS) 135°. It is indicated in the treatment of 31-A1 and 31-A2 fractures (Arbeitsgemeinschaft für Osteosynthesefragen Classification - AO) that meet the prerequisites required for using DHS. The surgery is performed, preferably, before 48 hours after the fracture. With the use of the same instruments as the traditional surgical technique and the aid of the C-arm, a closed reduction of the fracture and implantation of the DHS is performed by a 2-cm surgical incision, through dissection of the underlying tissues, with minimal bleeding and damage to the soft parts. In the immediate postoperative period, the patient is encouraged to orthostatism and walk with full load, which anticipates hospital discharge and favors early functional rehabilitation. Outpatient return is scheduled at 2, 6, 12 and 24 weeks postoperatively, with radiographic evaluation to assess fracture healing.

### Keywords

- ▶ femoral fractures
- ▶ hip fractures
- ▶ minimally invasive surgical procedures

\* Trabalho desenvolvido no Hospital São Vicente, Serra Talhada, PE, Brasil.

recebido  
14 de Maio de 2020  
aceito  
06 de Julho de 2020  
Publicado online  
Setembro 25, 2020

DOI <https://doi.org/10.1055/s-0040-1716758>.  
ISSN 0102-3616.

© 2020. Sociedade Brasileira de Ortopedia e Traumatologia. All rights reserved.  
 This is an open access article published by Thieme under the terms of the Creative Commons Attribution-NonDerivative-NonCommercial-License, permitting copying and reproduction so long as the original work is given appropriate credit. Contents may not be used for commercial purposes, or adapted, remixed, transformed or built upon. (<https://creativecommons.org/licenses/by-nc-nd/4.0/>)  
 Thieme Revinter Publicações Ltda., Rua do Matoso 170, Rio de Janeiro, RJ, CEP 20270-135, Brazil

## Introdução

A fratura transtroantérica é um tipo de lesão que ocorre na região proximal do fêmur, acomete principalmente idosos e apresenta elevadas taxas de morbimortalidade. Seu tratamento é cirúrgico na maioria dos casos, devendo ser realizado no período de até 48 horas após o trauma, no intuito de reduzir o risco de lesões secundárias. Caso contrário, há um aumento considerável no risco de mortalidade.<sup>1</sup>

Três aspectos chamam a atenção na condução dos idosos com esse diagnóstico: o envelhecimento da população brasileira, a técnica tradicional amplamente utilizada (uma vez que esta não permite recuperação funcional imediata, causando muitas complicações em um organismo já fragilizado) e os altos custos para os sistemas público e privado de saúde no tratamento de tais afecções.<sup>2-4</sup>

O principal argumento daqueles que defendem o uso das hastes intramedulares bloqueadas no tratamento das fraturas transtroantéricas é o tamanho da incisão cirúrgica, que diminuiria o trauma cirúrgico e a dor pós-operatória, com melhor recuperação funcional para pacientes idosos. Nesse sentido, esse tratamento tem assumido uma posição de protagonismo dada a agressividade das abordagens cirúrgicas mais tradicionais.<sup>4</sup>

O grande trauma cirúrgico é prejudicial para a população alvo dessas fraturas, visto que largas incisões e grande dano tecidual é causa de infecções, atraso da consolidação e longos períodos de imobilidade.<sup>4,5</sup> Entendendo-se ainda que na população idosa há alta prevalência de comorbidades e déficit funcional importante,<sup>1</sup> faz-se necessário uma técnica menos traumática para osteossíntese dessas fraturas. O método aqui apresentado é uma técnica minimamente invasiva para implantação do *Dynamic Hip Screw* (DHS) em osteossínteses transtroantéricas.

## Técnica Cirúrgica

As indicações da técnica aqui apresentada coincidem com as próprias do DHS-135°, ou seja, fraturas transtroantéricas classificadas como 31-A1 e 31-A2 (Classificação Arbeitsge-

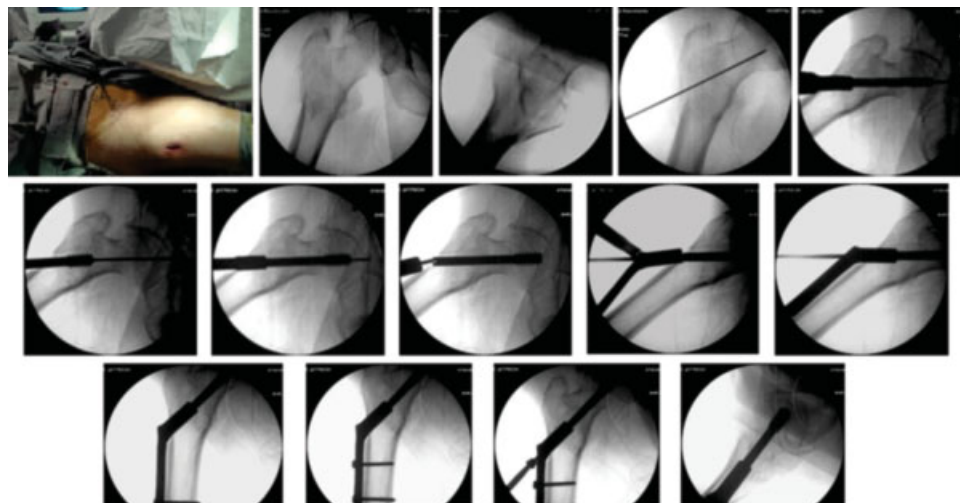
meinschaft für Osteosynthesefragen - AO), que respeitem critério para a utilização do DHS: cortical lateral  $\geq 20,5$  mm.<sup>6</sup> A técnica é contraindicada nas fraturas instáveis, classificadas como 31-A3 (AO), que possuem traço oblíquo-reverso, com parede lateral acometida.<sup>2,4</sup> No instrumental convencional do DHS, o guia de grande tamanho exige amplas incisões. Eles foram abandonados e substituídos por uma transparência (*template*) que, quando colocada sobre a imagem do arco-C, determina o ângulo de 135°, exigido pelo implante. São utilizadas as placas tubo de três furos fixadas apenas em 4 corticais, através do primeiro e terceiro furos da placa. Os demais itens utilizados nas osteossínteses fazem parte do instrumental padrão, não sendo modificados ou adaptados para a aplicação desta técnica (► **Figura 1**).

Na sala de cirurgia, após ser realizada a raquianestesia isobárica, o paciente é colocado na mesa ortopédica com o membro afetado em extensão e o contralateral fletido, dando acesso ao arco cirúrgico na incidência em perfil (► **Figura 2A**). A redução satisfatória da fratura deve ser exigida tanto no plano frontal quanto no sagital, sendo considerada esta busca pela melhor redução o ponto mais importante do procedimento (► **Figuras 2B e 2C**).

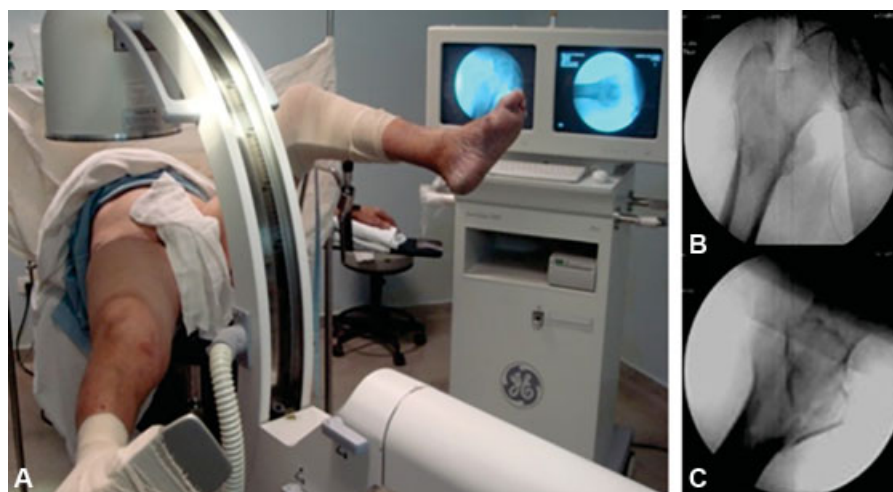Inicialmente, procede-se à localização da incisão cutânea na face lateral da coxa proximal, conseguida através do posicionamento de um fio de Kirschner sobre a pele da face anterior do quadril (► **Figura 3A**), verificando na incidência em anteroposterior (AP) a sua posição, que deve ser centralizada no colo femoral (► **Figura 3B**). A projeção deste fio na face lateral da coxa determina a posição da incisão a ser feita. Neste ponto, introduz-se o fio na pele até o contato com a cortical lateral do fêmur, visando determinar a altura da incisão, no plano sagital, que deve ser no centro da diáfise.

Faz-se uma incisão de 2 cm, feita com bisturi e atravessando a pele, o tecido celular subcutâneo e a fáscia lata. O músculo vasto lateral da coxa será divulsionado com tesoura, abrindo-se um espaço submuscular, tanto na direção do trocânter maior, como na da diáfise femoral.

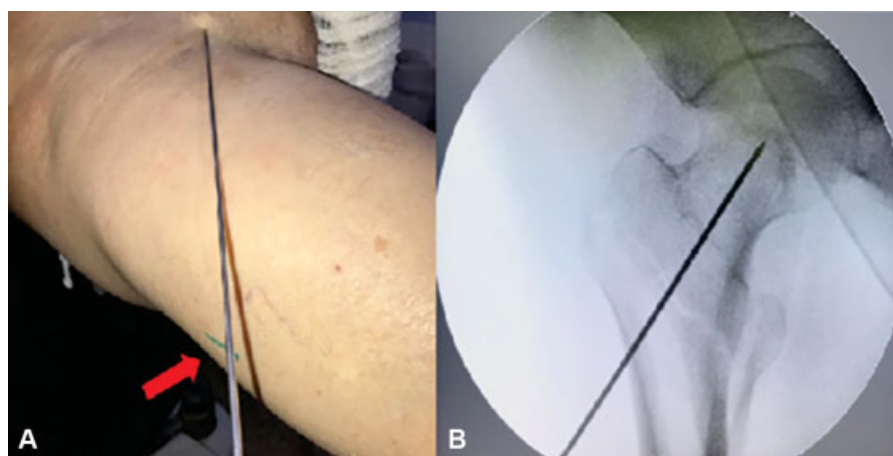
Posteriormente, o fio guia é introduzido pela cortical lateral em direção ao colo do fêmur. Quando o fio guia toca



**Fig. 1** Sequência radioscópica da osteossíntese transtroantérica. Chamando a atenção para o tamanho da incisão necessária.



**Fig. 2** Posicionamento do paciente em mesa ortopédica. Redução da fratura em anteroposterior e perfil.



**Fig. 3** Em A, projeção do fio anterior na face lateral determina a localização da incisão (seta vermelha). Em B, visão radioscópica da posição centralizada, no colo, deste fio.

a cortical lateral, é feita uma imagem em AP e uma transparência aplicada no monitor do arco cirúrgico determinará um ângulo cervicodiafisário de  $135^\circ$  (► Figuras 4A e 4B). Coincidente o fio e a marcação do *template*, faz-se a sua introdução até o osso subcondral da cabeça femoral. Para a avaliação da posição deste fio guia introduzido no plano sagital, deve-se realizar a incidência em perfil. O fio guia deve estar centralizado no colo e na cabeça femoral no AP (► Figura 4C) e no perfil (► Figura 4D). Isso irá determinar a qualidade da osteossíntese.

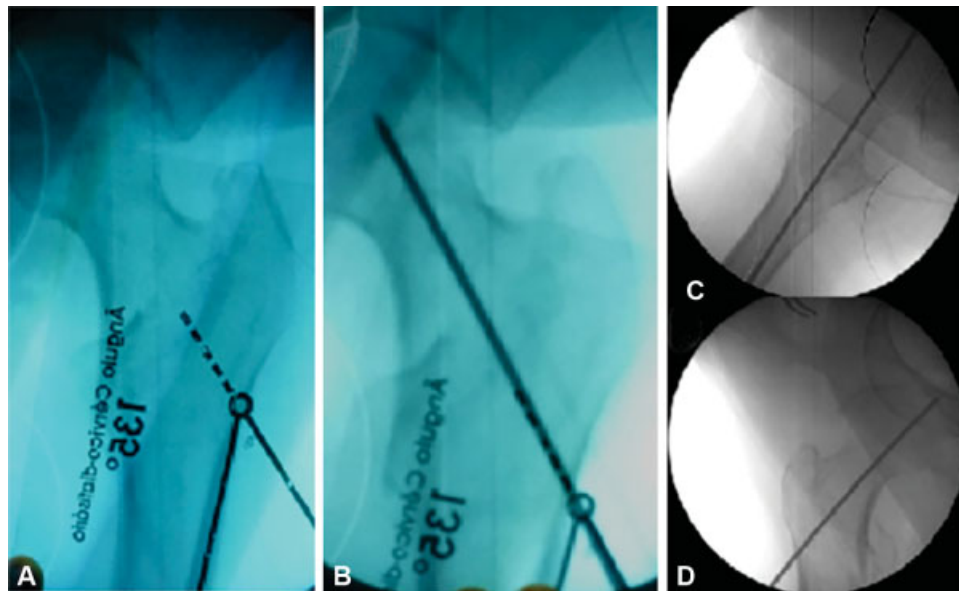
O tamanho do parafuso deslizante é determinado utilizando-se um outro fio, de mesmo comprimento, fazendo a subtração com a parte extraóssea do fio introduzido. A seguir, é feita a fresagem e a colocação do parafuso deslizante escolhido, que deve atingir a distância de 10 mm do espaço articular do quadril. Após isso, retira-se o fio guia. Em sequência, coloca-se a placa-tubo na incisão cutânea de maneira invertida, ou seja, com o tubo voltado para o exterior do paciente (► Figura 5A) e a placa deslizando no espaço submuscular aberto no início da cirurgia (► Figura 5B). Com a ajuda do prolongador do parafuso deslizante, facilmente faz-se um giro de  $180^\circ$  na placa, no eixo longitudinal, deixando-a na posição de adaptação ao parafuso deslizante, que será completada com o auxílio do impactor da

placa (► Figura 5C). Faz-se os furos no fêmur para a colocação dos parafusos corticais e comprime-se a fratura com a introdução do parafuso de compressão. A incisão é fechada com fio mononylon 2-0, com um ponto na fáscia lata e dois na pele (► Figura 5D).

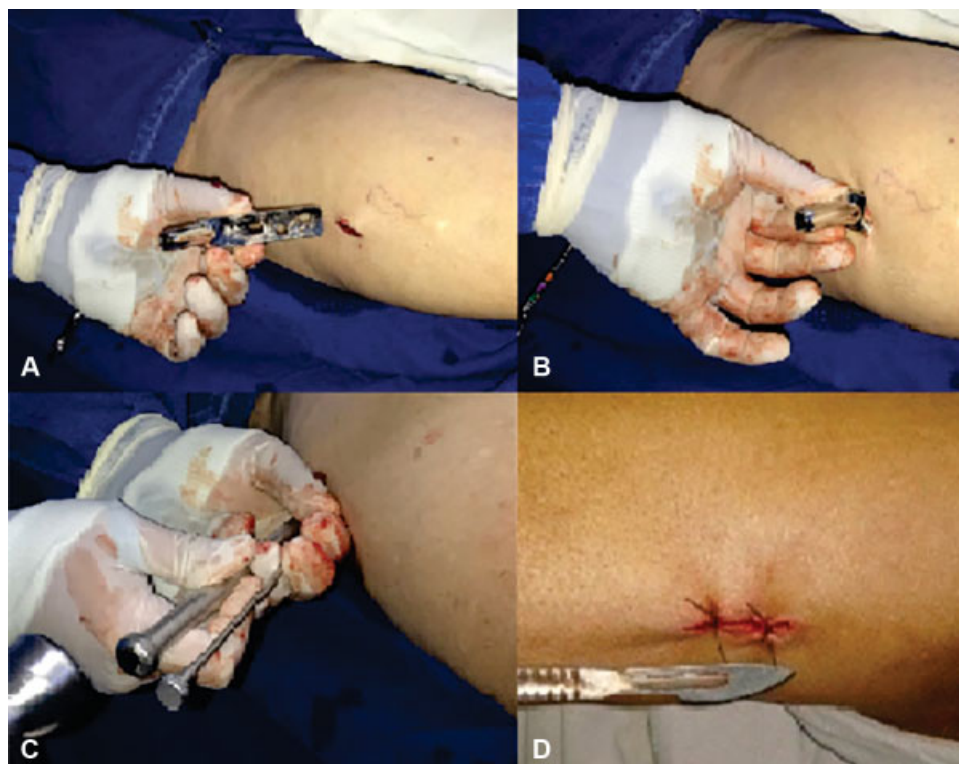No pós-operatório imediato, 12 horas, é estimulado o ortostatismo e a marcha com carga total, com auxílio. A alta hospitalar acontece no primeiro dia após a cirurgia e são agendados retornos ambulatoriais com 2, 6, 12 e 24 semanas de pós-operatório. Os critérios de consolidação são radiológicos e consistem em reformação trabecular ou calo ósseo em ponte em torno da região trocantérica. O retardo de consolidação foi definido como nenhum sinal radiológico de consolidação aos 6 meses de pós-operatório e a pseudoartrose é diagnosticada aos 9 meses de pós-operatório.

### Comentários Finais

A osteossíntese da fratura transtroantérica pela técnica convencional (redução aberta e fixação interna com DHS- $135^\circ$ ) utiliza uma incisão que varia de 10 a 14 cm, o que determina longa duração da cirurgia, alta agressão às partes moles e volumosa perda sanguínea.<sup>3,7,8</sup> As técnicas



**Fig. 4** Em A nota-se a aposição do template sobre o monitor do arco-C; Em B, fio guia introduzido respeitando-se a marcação do template; Em C e D, posição final do fio guia em perfil e anteroposterior, respectivamente.



**Fig. 5** Em A e B nota-se a introdução da placa na posição invertida; em C, sobre o prolongador do parafuso deslizante, faz-se a impacção da placa; em D, sutura de ferida operatória.

minimamente invasivas, por sua vez, trazem diversos benefícios à ortopedia, como: menor lesão de partes moles e perda sanguínea, assim como redução do risco de infecções e duração da cirurgia. Além disso, permitem reabilitação precoce, com conseqüente queda do risco de complicações pós-operatórias.<sup>5</sup>

O paciente operado pela técnica descrita evoluiu com menor frequência de dor no pós-operatório imediato, sendo

estimulado o ortotatismo e a marcha com carga total após 12 horas do procedimento. É uma técnica de execução fácil e alta reprodutibilidade que pode contribuir na epidemia de fraturas do fêmur proximal esperada nas próximas décadas, devido ao envelhecimento da população.

#### Conflito de Interesses

Os autores não têm conflito de interesses a declarar.



**Referências**

- 1 Bottle A, Aylin P. Mortality associated with delay in operation after hip fracture: observational study. *BMJ* 2006;332(7547):947–951
- 2 Matre K, Havelin LI, Gjertsen JE, Vinje T, Espehaug B, Fevang JM. Sliding hip screw versus IM nail in reverse oblique trochanteric and subtrochanteric fractures. A study of 2716 patients in the Norwegian Hip Fracture Register. *Injury* 2013;44(06):735–742
- 3 Kellam JF. Tratamento cirúrgico de fraturas intertrocantéricas. In: Sledge CB. *Quadril*. Rio de Janeiro: Revinter; 2005:109–128
- 4 Shen J, Hu C, Yu S, Huang K, Xie Z. A meta-analysis of percutaneous compression plate versus intramedullary nail for treatment of intertrochanteric HIP fractures. *Int J Surg* 2016;29:151–158
- 5 Thaeter M, Kobbe P, Verhaven E, Pape HC. Minimally Invasive Techniques in Orthopedic Trauma. *Curr Trauma Rep* 2016;2(04):232–237
- 6 Hsu CE, Shih CM, Wang CC, Huang KC. Lateral femoral wall thickness. A reliable predictor of post-operative lateral wall fracture in intertrochanteric fractures. *Bone Joint J* 2013;95-B(08):1134–1138
- 7 Sledge CB. *Quadril – Master Techniques in Orthopaedic Surgery*. Rio de Janeiro: Revinter; 2005
- 8 Sawaia RN, Belangero WD. Sistema MINUS® - Técnica Minimamente Invasiva para o tratamento das Fraturas Transtrocanterianas do Fêmur. *Rev Bras Ortop* 2012;47(01):113–117