



Abordaje diagnóstico y terapéutico de las fracturas agudas de escafoides

Diagnostic and Therapeutic Approach of Acute Scaphoid Fractures

Fernando Polo Simón^{1,2,3} Belén García Medrano^{1,3} Pedro J. Delgado Serrano^{1,3}

¹Unidad de Cirugía de la Mano y Microcirugía, Hospital Universitario HM Montepríncipe, Boadilla del Monte, Madrid

²Mutua Universal, Madrid, España

³Servicio de Cirugía Ortopédica y Traumatología, Hospital Universitario HM Montepríncipe, Boadilla del Monte, Madrid

Dirección para correspondencia Fernando Polo Simón, MD, Unidad de Cirugía de la Mano y Microcirugía, Hospital Universitario HM Montepríncipe, Boadilla del Monte, Madrid (e-mail: drfpolo@hotmail.com).

Rev Iberam Cir Mano 2020;48:109–118.

Resumen

El escafoides es el hueso del carpo que con mayor frecuencia se fractura; comprende hasta el 70% de las fracturas carpianas, y el 11% de las de la mano. Estas fracturas constituyen las segundas en frecuencia de todo el miembro superior, sólo superadas por las fracturas de la extremidad distal del radio. A pesar de ser tan frecuentes, pueden ser difíciles de diagnosticar y de tratar debido a las particularidades anatómicas y fisiológicas del hueso, incluyendo su precaria vascularización, su compleja estructura tridimensional, y sus conexiones ligamentosas, que contribuyen al riesgo de complicaciones como la unión en mala posición, la pseudoartrosis, y la necrosis avascular. Aunque existan numerosos estudios publicados sobre el tratamiento de estas lesiones, aún existe controversia sobre cuál es el más adecuado para determinados tipos de fractura. En este artículo se hace una revisión completa y actualizada de la literatura. Combinando estrategias de diagnóstico clínico y radiológico, se propone un algoritmo completo para el diagnóstico de las fracturas de escafoides en función de la distinta disponibilidad de medios, y se expone el abordaje terapéutico más apropiado para los distintos tipos de fracturas agudas de este hueso.

Palabras Clave

- fractura de escafoides
- carpo
- muñeca
- escafoides
- fracturas del carpo
- fracturas carpianas

Abstract

The scaphoid is the carpal bone that most often fractures, accounting for up to 70% of carpal fractures and 11% of hand fractures. It is the second most common arm fracture, only surpassed by fractures of the distal radius. Despite being so common, these fractures can be difficult to diagnose and treat due to the anatomic and physiological particularities of the bone, including its precarious vascularization, its complex three-dimensional structure, and its ligament connections, which greatly contribute to the risk of complications such as malunion, pseudoarthrosis and avascular necrosis. Although there are many published studies on the treatment of these injuries, there is still controversy over what is the most suitable one for certain fracture types. The present article is a comprehensive and updated review of the literature. Combining strategies for clinical and radiological diagnosis, we propose a complete algorithm for the diagnosis of scaphoid fractures based on the varying availability of resources, and we also describe the most appropriate therapeutic approach for the different types of acute fractures of this bone.

Keywords

- scaphoid fracture
- carpus
- wrist
- scaphoid
- carpal fractures
- fractures of carpal bones

received
April 1, 2020
accepted
July 27, 2020

DOI <https://doi.org/10.1055/s-0040-1718457>.
ISSN 1698-8396.

Copyright © 2020 Thieme Revinter
Publicações Ltda, Rio de Janeiro, Brazil

License terms



Epidemiología

El escafoides es el hueso del carpo que con mayor frecuencia se fractura; comprende hasta el 70% de las fracturas carpianas,¹ y el 11% de las de la mano. Estas fracturas constituyen las segundas en frecuencia de todo el miembro superior, sólo superadas por las fracturas de la extremidad distal del radio.² La incidencia de esta lesión reportada en la literatura ha variado en los últimos años desde los 22 a los 141 casos por cada 100 mil personas al año.³ Sin embargo, en una publicación más reciente utilizando la base de datos del Sistema Nacional de Vigilancia Epidemiológica Electrónica de los Estados Unidos (National Electronic Injury Surveillance System database), Van Tassel et al⁴ concluyeron que la cifra actual era mucho menor a las publicaciones previas, con tan sólo 1.47 casos por cada 100 mil personas al año. La mayoría de estas fracturas se producen en individuos jóvenes, apareciendo el mayor número de lesiones en el grupo entre 20 y 29 años.⁴ En niños, las fracturas de escafoides son mucho menos frecuentes, y representan sólo el 3% de las fracturas pediátricas de la mano y la muñeca. Existe una clara predominancia de estas lesiones en varones (66.4%). Sin embargo, los estudios más actuales comienzan a observar un incremento de la prevalencia en las mujeres, probablemente debido a su mayor participación en deportes organizados. A pesar de ser tan frecuentes, pueden ser difíciles de diagnosticar y de tratar debido a las particularidades anatómicas y fisiológicas del hueso.

Anatomía

El escafoides tiene una estructura tridimensional compleja, que puede describirse como un elipsoide irregular ligeramente retorcido y curvado en forma de S. El eje longitudinal del hueso está orientado aproximadamente unos 45° tanto en el plano sagital como en el coronal, con respecto al eje longitudinal de la mano.⁵ Esta compleja morfología hace difícil interpretar las radiografías y poder evaluar tanto el patrón como el desplazamiento de las fracturas.

Se han diferenciado cuatro partes en el escafoides: el tubérculo, la cintura, el polo proximal y el distal, aunque la mayoría de los autores incluyen el tubérculo como parte del polo distal, sin distinción específica. Con respecto al polo proximal, existe mucha discrepancia sobre dónde se considera que comienza exactamente. La definición más aceptada es la que se refiere al 20% proximal del hueso.⁶ La mayoría de las fracturas (aproximadamente el 70%) ocurren en la cintura, el 20%, en el polo distal, el 5%, en el tubérculo, y el 5% restante afectan al polo proximal. La mayor incidencia de fracturas en la cintura puede deberse, entre otros factores, a determinadas propiedades de la estructura ósea. Bindra⁷ descubrió, realizando estudios en cadáveres con tomografía computarizada (TC), que el hueso es más denso en el polo proximal, donde las trabéculas son más gruesas y están más firmemente organizadas, mientras que en la cintura las trabéculas son más finas, escasas, y distribuidas de manera más dispersa.² Con respecto a su recubrimiento, multitud de

publicaciones han estimado que el 70% a 80% de la superficie total del hueso es cartilaginosa. Este característico recubrimiento limita las zonas de entrada de vasos sanguíneos, lo que lo convierte en un hueso de vascularización un tanto precaria. Además, los pequeños vasos que lo nutren son difíciles de apreciar dentro de las estructuras capsulares, existiendo riesgo de lesionarlos involuntariamente durante las intervenciones quirúrgicas en este área. Por esta razón, el conocimiento de su anatomía vascular es de crucial importancia. La arteria dorsal del escafoides, rama de la arteria radial, es la más importante para el suministro de sangre al hueso. La vascularización del 70% a 80% proximal del escafoides depende de ramas de esta arteria que lo perforan en un área estrecha y no articulada del dorso llamada cresta dorsoradial, y lo irrigan de manera retrógrada por dentro del hueso. Esta cresta separa las superficies articulares proximales y dorsales de la cara palmar distal. La vascularización del 20% a 30% distal restante depende de pequeñas ramas palmares directas dependientes de la arteria radial o del arco palmar superficial, que entran en el hueso a través del tubérculo y de circulación colateral dependiente de la arteria interósea anterior.^{2,5,8,9} Algunos autores opinan que existe comunicación dentro del hueso entre los vasos de las partes proximal y distal,¹⁰ aunque otros lo niegan.⁹ Del mismo modo, hay autores que hablan de una posible tercera fuente de suministro sanguíneo, inconstante y fino, a través del ligamento escafolunar,¹¹ mientras que otros lo cuestionan con vehemencia.⁹ Esta singular vascularización predispone al escafoides, y más especialmente al polo proximal, a la necrosis avascular y a la pseudoartrosis en caso de fractura.

El escafoides conecta las filas proximal y distal del carpo, influyendo en la movilidad de cada fila en función de su posición y de su demanda funcional. Esto se consigue gracias a sus múltiples inserciones ligamentosas que juegan un papel crucial en la estabilidad y la biomecánica de la muñeca. No es el objetivo de este artículo entrar en detalles tan específicos como la anatomía de los ligamentos carpianos, pero sí se recomienda su conocimiento para una mejor comprensión, no sólo de la mencionada biomecánica de la muñeca, sino de la propia patología de este hueso. En el caso de las fracturas desplazadas, el polo proximal se extiende debido a su conexión con el semilunar a través del ligamento escafolunar, mientras que el fragmento distal permanece flexionado debido a su íntima unión con el trapecio y trapecoide a través del ligamento escafortrapezoideo, dando lugar a la característica deformidad en joroba del escafoides.

En conclusión, tanto su precaria vascularización como su anatomía y sus conexiones ligamentosas contribuyen enormemente al riesgo de unión en mala posición y pseudoartrosis.²

Mecanismo de Lesión

La mayor parte de las fracturas de escafoides se producen tras una caída con la muñeca en extensión y desviación radial.¹² El mecanismo biomecánico exacto ha sido objeto de discusión durante décadas. El primero que lo estudió fue Todd,¹³ que

consideraba que ocurren debido a una tensión excesiva, mientras que Cobey y White¹⁴ argumentaron que las fracturas se producen por una compresión excesiva sobre la superficie articular medial cóncava del escafoides con el hueso grande. En un estudio en cadáver, Frykman¹⁵ demostró que las fracturas tienen más probabilidad de producirse con la hiperextensión y desviación radial de la muñeca, lo que fue confirmado posteriormente por Weber y Chao,¹⁶ que fueron capaces de recrear fracturas de escafoides aplicando una carga sobre la zona radial de la palma de la mano con la muñeca de 95° a 100° de extensión.¹⁷ Otros mecanismos de fractura descritos son los golpes directos o la compresión axial de la mano con la muñeca en posición neutra.

Diagnóstico

A pesar de su frecuencia, el diagnóstico de las fracturas de escafoides sigue suponiendo un gran reto. Por una parte porque la compleja estructura tridimensional del hueso y la peculiar geometría de las fracturas dificulta su detección mediante radiografías simples. Por otra, porque la tenue y precaria vascularización supone un obstáculo para la consolidación y predispone a complicaciones como el retardo de consolidación, la pseudoartrosis y la necrosis avascular. Si el diagnóstico y tratamiento no se realizan de manera precoz, el riesgo de estas complicaciones aumenta. Langhoff y Andersen¹⁸ demostraron que, cuando el tratamiento se retrasa cuatro semanas, el riesgo de pseudoartrosis puede ser de hasta un 40%, mientras que si se diagnostica y se trata antes, el riesgo se reduce al 3%. Además de los problemas a corto plazo que estas complicaciones pueden llegar a producir (dolor, pérdida de fuerza y de movilidad), se sabe que evolucionan hacia la artrosis con un patrón de degeneración predecible conocido como colapso avanzado de la pseudoartrosis de escafoides (*scaphoid nonunion advanced collapse*, SNAC), que puede abocar a la muñeca a una gran limitación funcional y a requerir cirugías de rescate o paliativas.

Diagnóstico Clínico

Las fracturas de escafoides pueden pasar fácilmente desapercibidas en el momento inicial, ya que en muchos casos son imperceptibles, y los primeros síntomas pueden ser mínimos, como una leve tumefacción y una discreta limitación de la movilidad. En estos casos, si el paciente refiere el antecedente de una caída con la mano en extensión, una carga axial sobre la muñeca o incluso una torsión, es importante tener un alto índice de sospecha para evitar que una fractura in situ o mínimamente desplazada pase inadvertida. En otros casos, los pacientes pueden presentar otros signos más evidentes, como edema, tumefacción en la tabaquera anatómica, equimosis, limitación de la movilidad de la muñeca, crepitación y dolor a la palpación en la tabaquera anatómica, el tubérculo y/o a la carga axial del pulgar.

Se han llegado a describir hasta 25 maniobras diferentes de exploración física para identificar las fracturas de escafoides.³ De todas ellas, la que ha demostrado ser más sensible para el diagnóstico de las lesiones agudas es el dolor a la palpación de la tabaquera anatómica, con cifras que van

del 87% al 100%.¹⁹ Otras maniobras con sensibilidad similar son el dolor a la palpación del tubérculo y a la compresión axial del pulgar. El dolor a la movilización del pulgar, si bien es una maniobra muy utilizada, no tiene una sensibilidad tan alta (en torno al 66%). A pesar de su gran sensibilidad, todas estas maniobras poseen, de forma individual, muy baja especificidad, con valores del 9%, 30%, 48% y 69%, respectivamente.²⁰ Sin embargo, se ha demostrado que, de manera combinada y utilizadas dentro de las primeras 24 horas de la lesión, su especificidad aumenta al 74%, con una sensibilidad del 100%. Si, por el contrario, sólo una de las maniobras es positiva, la probabilidad de fractura es muy baja, con un valor predictivo negativo del 96%.²¹

Adicionalmente, Duckworth et al²² demostraron, tras analizar determinadas variables clínicas y demográficas, que el valor predictivo positivo asciende al 94% en caso de presentarse de manera simultánea 4 variables: el sexo masculino; la existencia de una lesión deportiva; la presencia, en el momento de producirse la lesión, de dolor en la tabaquera anatómica al realizar la desviación cubital de la muñeca junto con dolor al realizar la pinza entre el pulgar e índice, y, por último, la persistencia de dolor a la palpación del tubérculo del escafoides 2 semanas después de producirse la fractura.

Asimismo, otros estudios han observado que ciertos factores anatómicos, como el incremento de la inclinación radial, de la inclinación volar, de la altura del radio, y la existencia de una varianza cubital negativa pueden ser factores de riesgo para que se produzcan estas fracturas. Por lo tanto, en los pacientes con una historia de caída y apoyo con la mano en extensión y signos clínicos positivos, en los que los hallazgos radiológicos revelen una varianza cubital negativa y unos índices del radio incrementados (inclinación radial > 28.6°, inclinación volar > 12.2°, y altura radial > 14.8mm), el riesgo de sufrir una fractura de escafoides es alto, y debe aumentar el índice de sospecha diagnóstica.²³

Aunque en la literatura existan discrepancias sobre el poder predictivo de los distintos signos y maniobras de exploración, todos los estudios enfatizan en la necesidad de combinar siempre varias maniobras para aumentar la probabilidad de detectar las fracturas agudas.

Diagnóstico de Imagen

En el caso de sospechar una fractura de escafoides, el abordaje diagnóstico inicial debe incluir la realización de radiografías simples que incluyan una proyección posteroanterior, una lateral, una oblicua en pronación de 45°, y una posteroanterior en desviación cubital (proyección de escafoides). Esta última proyección puede ayudar a visualizar la fractura debido a que la desviación cubital de la muñeca extiende el escafoides y distrae los fragmentos inestables, siendo la mejor para ver las fracturas de la cintura del hueso. La proyección lateral es buena para visualizar las lesiones del tubérculo y del tercio distal del escafoides, y además sirve para identificar la deformidad en joroba mediante el cálculo de los ángulos grande-semilunar, radio-semilunar y escafo-semilunar.^{3,24}

Un adecuado estudio radiográfico puede detectar las fracturas en el 85% a 90% de los casos. Sin embargo, las

radiografías iniciales pueden ser negativas, especialmente si las fracturas no son desplazadas, con una incidencia de falsos negativos de hasta el 25%.²⁵ Aunque las fracturas sutiles suelen hacerse más visibles en las radiografías simples transcurridas una o dos semanas, pueden llegar a mantenerse radiológicamente ocultas hasta seis semanas.²⁶ Debido a esto, y teniendo en cuenta las complicaciones que puede originar el retraso en el tratamiento de estas fracturas, clásicamente se ha considerado que todo paciente con sospecha clínica de fractura de escafoides, aún con radiografías negativas, ha de ser tratado mediante inmovilización de la muñeca como si tuviese la lesión, y reevaluado tanto clínica como radiológicamente 7 a 10 días después en busca de signos de desplazamiento o reabsorción ósea que hagan evidente la fractura en las radiografías. Aunque aceptada en la práctica clínica, esta estrategia ha demostrado fallar en la detección de hasta el 9% de las fracturas de escafoides, y tiene como resultado tanto el retraso en el diagnóstico de las mismas como la inmovilización innecesaria en un 57% a 80% de pacientes con radiografías iniciales negativas.²⁰ Para evitar las consecuencias tanto del tratamiento innecesario como del tratamiento insuficiente, numerosos estudios recomiendan, siempre que sea posible, la realización de pruebas de imagen avanzadas, como la resonancia magnética (RM) y la tomografía computarizada (TC) dentro de la primera semana tras la lesión, en pacientes con sospecha de fracturas ocultas de escafoides. Estas pruebas no sólo han demostrado una sensibilidad y especificidad diagnósticas mucho más altas que las radiografías simples, sino que ofrecen una relación de coste-efectividad superior, y mejores resultados sanitarios que la inmovilización con yeso.²⁰

La RM es la prueba patrón para el diagnóstico de las fracturas de escafoides ocultas,²⁷ con una sensibilidad y especificidad cercanas al 100%, y una alta fiabilidad interobservador. Puede detectar el edema en el hueso a las pocas horas de la lesión, y además ofrece la ventaja de poder identificar otras lesiones concomitantes tanto en nivel ligamentoso como en nivel óseo en la muñeca.¹⁷ Según algunos estudios, la sensibilidad de la TC para el diagnóstico de las fracturas agudas de escafoides es similar a la de la RM, pero tiene la desventaja de depender de factores técnicos.²⁴ La TC muestra su mayor utilidad en el contexto agudo cuando la fractura es radiográficamente visible, porque su alto grado de resolución y la capacidad multiplanar la convierten en la prueba ideal para la planificación quirúrgica. La elección entre RM o TC para el diagnóstico de las fracturas ocultas depende en gran medida de la disponibilidad local en el momento agudo. Sin embargo, cuando ambas son accesibles, es preferible la RM.

Recientemente se han publicado estudios que describen la utilidad de otras pruebas de imagen que pretenden ser alternativa a la RM y la TC. Se ha propuesto la ecografía para el diagnóstico de las fracturas agudas de escafoides, por ser una prueba dinámica y casi tan accesible como las radiografías. Cuando no se dispone de RM ni de TC, se considera que puede ser más rentable que la inmovilización empírica.²⁸ Los principales inconvenientes que presenta la ecografía músculo-esquelética son: que es difícil de realizar e interpretar, siendo

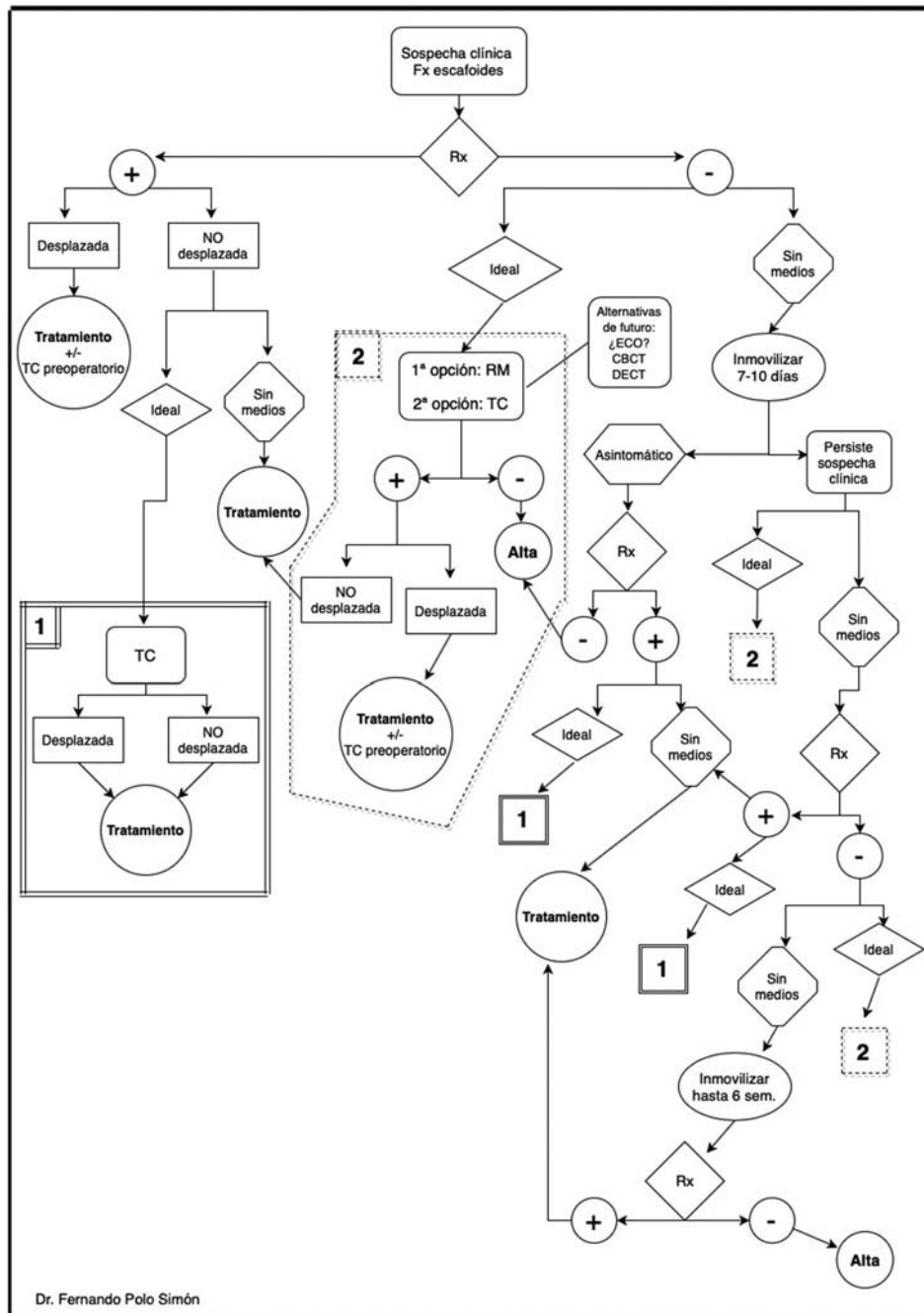
altamente dependiente de la persona que la realiza, y no permite identificar otras lesiones del carpo ni fracturas de muñeca que pueden presentarse con una clínica inicial similar a la de la fractura de escafoides. Por estos motivos y a falta de más estudios, por el momento la ecografía no puede ser considerada como fiable como segunda prueba de imagen para detectar fracturas ocultas de escafoides.²⁴

Se ha desarrollado una nueva técnica que utiliza la tomografía computarizada de doble energía (dual-energy CT, DECT), que muestra resultados prometedores en la identificación de fracturas agudas de escafoides (y otras fracturas). Una de las versiones de esta técnica permite la sustracción de calcio para que el edema de la médula ósea sea más visible como un aumento de densidad en la imagen.²⁹ Se necesitan más estudios para demostrar su utilidad, pero es probable que la mejor aplicación de esta técnica sea en pacientes que no pueden someterse a una resonancia magnética porque son portadores de un dispositivo implantado incompatible con la RM, tienen claustrofobia, o en lugares donde no hay disponibilidad de resonancia magnética.

Recientemente, la tomografía computarizada de haz de cono (cone-beam CT, CBCT) ha experimentado un renacimiento, con sistemas específicos disponibles para la mano y la muñeca. Aunque su papel para evaluar tejidos blandos y estructuras óseas más profundas sea muy limitado, hay estudios que han documentado que la sensibilidad de la CBCT para diagnosticar las fracturas de escafoides es más alta que la de las radiografías, y que, en la muñeca, es tan buena como la TC convencional para fines diagnósticos.²⁴ Entre sus ventajas están el menor coste y facilidad de ubicación, la capacidad de obtener imágenes con el paciente sentado o de pie (en lugar de estar acostado con el brazo en la posición de Superman), y una menor exposición a radiación ionizante.

Teniendo en cuenta todo lo anterior y combinando las estrategias del diagnóstico clínico y radiológico, se propone un algoritmo completo para el diagnóstico de las fracturas de escafoides en función de la distinta disponibilidad de medios (► **Figura 1**).

Ante la sospecha clínica de fractura de escafoides, que se alcanza combinando maniobras de exploración, factores demográficos y anatómicos de riesgo conocidos, la primera prueba diagnóstica siempre ha de ser una serie correcta de radiografías. Si el resultado es negativo, la estrategia más rentable, tanto desde el punto de vista socioeconómico como en términos de resultados clínicos (más si cabe en pacientes de alta demanda funcional, como deportistas, trabajadores manuales, músicos etc.), es la realización de una RM en las primeras horas tras el traumatismo, que descartará o confirmará la fractura. Si no se dispone de pruebas de imagen avanzadas, los riesgos que supondría una demora en el tratamiento obligan a inmovilizar empíricamente la muñeca durante 7 a 10 días (algunos trabajos hablan de hasta 2 semanas), y a realizar en ese momento una nueva evaluación clínica y radiológica. Si la sospecha clínica persistiese y las radiografías siguiesen siendo negativas, habría que continuar con la inmovilización y reevaluar de nuevo a las seis semanas. Cuando se identifica la fractura, la



Dr. Fernando Polo Simón

Fig. 1 Algoritmo para el diagnóstico de las fracturas agudas de escafoides. (Fx: fractura; Rx: radiografía simple; +: resultado positivo; -: resultado negativo; TC: tomografía computarizada; RM: resonancia magnética; ECO: ecografía; CBCT: cone-beam CT (tomografía computarizada de haz de cono); DECT: dual-energy CT (tomografía computarizada de doble energía)).

atención debe centrarse en la localización y, sobre todo, el desplazamiento de la misma, que condicionarán la actitud terapéutica. No existe consenso real sobre qué mediciones y cómo realizarlas para definir una fractura como desplazada o no desplazada. La definición de desplazamiento en los ensayos clínicos recientes está descrita de manera incompleta e inconsistente, y está generalmente basada en estudios radiográficos simples. Tradicionalmente, se considera fractura desplazada la que presenta alguno de los siguientes criterios radiológicos: ángulo escafo-semilunar $> 60^\circ$, un espacio ≥ 1 mm, o un ángulo radio-semilunar $> 15^\circ$.³

En algunas fracturas del escafoides, el desplazamiento tan sólo se detecta en las radiografías simples en un 20% de los casos,³⁰ en los que, además, la magnitud del mismo es, con frecuencia, mucho menor que el desplazamiento real evidenciado intraoperatoriamente. La prueba más sensible para su correcta valoración es la TC, que además aporta información sobre la conminución y la incongruencia articular.²⁴ Por lo tanto, una vez identificada una fractura en las radiografías simples y más si parece no desplazada, se debe realizar una TC. Esta prueba nos permitirá evaluar con mayor exactitud el desplazamiento, factor clave para determinar el tratamiento conservador o quirúrgico de la

fractura, así como realizar una buena planificación preoperatoria para definir aspectos como la mejor vía de abordaje, el material de osteosíntesis adecuado etc.

Clasificación

En los últimos 70 años, se han propuesto multitud de clasificaciones de las fracturas de escafoides con base en su localización anatómica, el patrón u orientación de las mismas, el desplazamiento, e incluso el tiempo de

evolución de la fractura, con considerables discordancias entre ellas. Las clasificaciones más utilizadas³¹ son la de Herbert o Herbert modificada (►Figura 2), y la de Russe (►Figura 3), seguidas por la clasificación de Cooney et al (también conocida como Clasificación de la Mayo).

En 1960, Russe³² clasificó las fracturas de escafoides en horizontales oblicuas, transversas y verticales oblicuas con base en la orientación de la línea de fractura. Determinó que las verticales oblicuas son el tipo de fractura más inestable, debido a las fuerzas de cizallamiento que atraviesan la línea

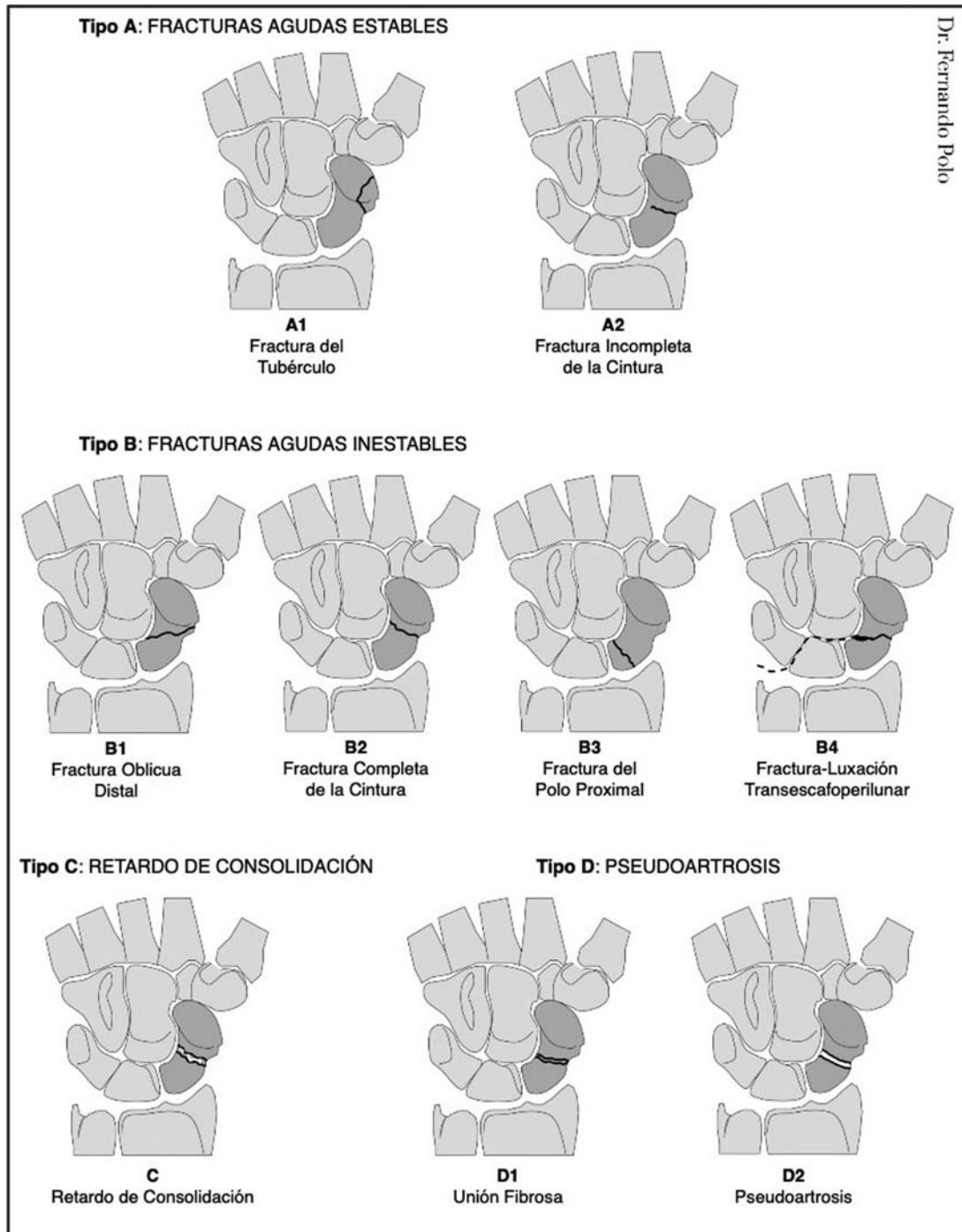


Fig. 2 Clasificación de Hebert modificada de las fracturas de escafoides (1996).

de fractura, mientras que las otras dos tienen menos probabilidad de desplazamiento debido a las fuerzas de compresión a las que están sometidas.

Años más tarde, en 1980, Cooney et al³³ (Mayo), distinguieron entre fracturas estables e inestables, considerando éstas últimas como aquellas que presentan un desplazamiento > 1 mm, un ángulo escafo-semilunar > 60°, un ángulo grande-semilunar > 15°, un ángulo lateral intraescafoideo > 35°, las fracturas conminutas, y las fracturas-luxación perilunares.

Aunque las clasificaciones de Russe y Cooney sean muy populares, sin duda la más utilizada es la propuesta en 1984 por Herbert y Fisher.³⁴ Se trata de un sistema de clasificación alfanumérico con impacto pronóstico, que tiene en cuenta la localización anatómica de la fractura, la estabilidad, y la cronología de la misma. Con base en estos parámetros, las fracturas se dividen en estables (tipo A), inestables (tipo B), con retardo de consolidación (tipo C), y pseudoartrosis (tipo D). Las fracturas tipo A incluyen las fracturas del tubérculo (A1) y las fracturas incompletas de la cintura del escafoides (A2). Las fracturas tipo B incluyen las fracturas oblicuas distales (B1), las fracturas completas de la cintura (B2), las fracturas del polo proximal (B3), las fracturas-luxaciones transescafo-perilunares (B4) y las fracturas conminutas (B5). Las fracturas B5 están omitidas en la clasificación de Herbert modificada de 1996. Las fracturas tipo C son retardos de consolidación, y las tipo D son pseudoartrosis establecidas, diferenciándose entre las fibrosas (D1) y las escleróticas (D2).

Por último, en 1988, Prosser et al³⁵ observaron que, hasta aquel momento, la literatura se había centrado en las fracturas de la cintura por ser las más frecuentes, y prestaba escasa atención al polo distal. En su trabajo, aunque menos relevante que los anteriores, propusieron una clasificación de las fracturas del polo distal distinguiendo entre fracturas del tubérculo (tipo I), fracturas por compresión intraarticular de la articulación escafo-trapecio-trapezoidea (tipo II), de las que las tipo IIA afectan a la mitad radial del escafoides distal, y las tipo IIB, a la mitad cubital (la combinación de los tipos IIA y IIB

produciría un patrón complejo, o tipo IIC), y fracturas osteocondrales, que afectan al borde medial de la superficie articular distal (tipo III).

El objetivo último de todas las clasificaciones es diferenciar entre fracturas estables e inestables con el fin de establecer las mejores opciones de tratamiento para cada una de ellas. A día de hoy, todas las clasificaciones tienen una fiabilidad limitada, y ninguna está considerada como patrón.

Tratamiento

A la hora de tratar las fracturas agudas de escafoides, el cirujano ha de tener en cuenta muchos factores, entre los que se incluyen: el momento del diagnóstico (precoz o tardío), el desplazamiento, la localización anatómica, la conminución de la fractura, y, por último, las necesidades y expectativas del paciente. A pesar de los numerosos estudios que hay publicados sobre este tema, aún existe controversia sobre cuál es el abordaje terapéutico más apropiado para algunos tipos de fractura.

Está completamente aceptado que el mejor tratamiento de las fracturas no desplazadas del tubérculo es la inmovilización, con tasas de unión cercanas al 100% en una media de tiempo de aproximadamente 8 semanas.³⁶ Sin embargo, existe debate sobre cuál es la mejor manera de tratar las fracturas no desplazadas del resto del polo distal y de la cintura del escafoides. El tratamiento conservador continúa siendo una opción apropiada y aceptable para este tipo de fracturas, puesto que con una inmovilización adecuada pueden consolidar en 8 semanas en el 90% de los casos.^{17,33} No obstante, algunos autores abogan por el tratamiento quirúrgico, que ha demostrado disminuir el tiempo de inmovilización y los costes generales del proceso, además de ofrecer mejores resultados en términos de movilidad, disminución del riesgo de retraso de consolidación, y reincorporación más rápida a la actividad profesional.^{33,37} También es cierto que algunos estudios han observado que el tratamiento quirúrgico se asocia con mayor

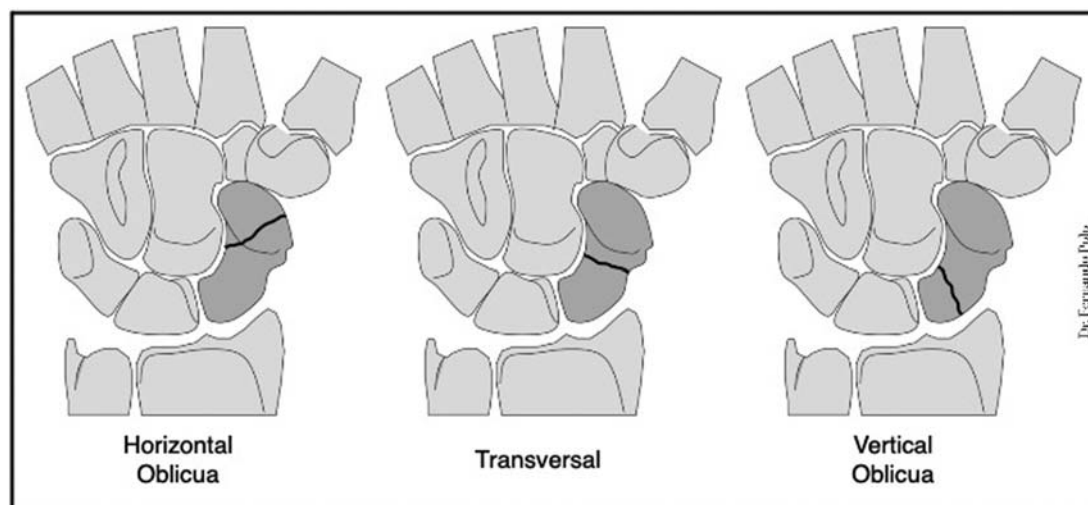


Fig. 3 Clasificación de las fracturas de escafoides de Russe (1960).

número de riesgos y complicaciones que el tratamiento conservador, por lo que se deben sopesar los riesgos y las ventajas en largo plazo del tratamiento quirúrgico de estas fracturas estables.¹⁷

Otro tema de debate ha sido, hasta hace no mucho tiempo, si una correcta inmovilización debe incluir o no el pulgar, si debe limitarse sólo a la muñeca, o si, por el contrario, debe extenderse al antebrazo completo, alcanzando, incluso, el codo. Recientes metaanálisis y revisiones sistemáticas han demostrado que no existe ningún beneficio al inmovilizar el antebrazo, el codo o el pulgar.³⁸ Por consiguiente, una correcta inmovilización debe realizarse distal al codo, con la muñeca en posición funcional, y sin incluir el pulgar.

Si se opta por el tratamiento conservador, se recomienda evaluar el estado de consolidación de la fractura mediante TC, realizando el primer control a las 4 a 6 semanas de iniciado el tratamiento. Si se evidencia la consolidación, se puede cambiar la escayola por una férula y comenzar la rehabilitación de la muñeca. Si, por el contrario, no se objetiva dicha consolidación, se recomienda mantener la inmovilización y realizar controles seriados con TC cada 4 a 6 semanas hasta que consolide la fractura.²⁰ Si no se dispone de TC, es importante añadir una valoración clínica al control con radiografías simples. En este caso, se puede retrasar la primera revisión a las 8 semanas. Se considera que una fractura ha consolidado clínicamente cuando se puede movilizar la muñeca sin riesgo de comprometer la consolidación definitiva de la fractura.³⁹ Algunos estudios han sugerido que esta situación se produce cuando la TC demuestra que se ha alcanzado más del 50% de unión de la fractura,³ aunque la exactitud de esta cifra no ha sido confirmada, y algunos trabajos estiman que el porcentaje necesario es mayor.⁴⁰

Con respecto a las fracturas desplazadas, anguladas, malrotadas, inestables (ver clasificación de Cooney), y a las fracturas del polo proximal, no cabe duda de que han de ser tratadas quirúrgicamente. Las técnicas de fijación no han dejado de evolucionar desde el rudimentario uso de las agujas de Kirschner (hoy reservadas para situaciones excepcionales) a los modernos tornillos biodegradables

utilizados actualmente en algunos estudios, pasando por los tornillos tradicionales con cabeza, los tornillos de compresión sin cabeza, las placas con tornillos, los tornillos de compresión sin cabeza canulados etc. El perfeccionamiento de los materiales de osteosíntesis ha permitido el desarrollo de técnicas mínimamente invasivas, que mejoran los resultados clínicos y reducen considerablemente la agresividad y morbilidad de los abordajes clásicos abiertos. El método de fijación más frecuentemente utilizado es la colocación subcondral de un tornillo de compresión sin cabeza canulado a lo largo del eje longitudinal del escafoides. Las fracturas no desplazadas o mínimamente desplazadas pueden tratarse con esta técnica empleando abordajes percutáneos con muy buenos resultados (→Figura 4).⁴¹ En los casos de extrema conminución o en el tratamiento de fracturas subagudas en las que se ha producido la reabsorción del hueso, en vez de un sólo tornillo está popularizándose el uso de dos tornillos a compresión o de una placa para incrementar la estabilidad rotacional. Aunque hay varios estudios biomecánicos que avalan esta opción, aún no hay suficientes datos clínicos que comparen estas técnicas.⁴²

Entre de los abordajes percutáneos, los más usados son el volar y el dorsal. El abordaje percutáneo volar suele recomendarse para la osteosíntesis de las fracturas no desplazadas, de aquellas mínimamente desplazadas, y de las fracturas desplazadas que se puedan reducir mediante manipulación cerrada de los dos tercios distales del escafoides.⁴³ Para las fracturas no desplazadas o mínimamente desplazadas del polo proximal, se recomienda el abordaje percutáneo dorsal. A pesar de que existen discrepancias sobre las ventajas de cada uno de estos abordajes percutáneos, un reciente metaanálisis no ha encontrado diferencias en la incidencia de complicaciones, de no uniones, de dolor postoperatorio, ni en los resultados funcionales y la fuerza de agarre al comparar la colocación del tornillo volar o dorsal. Puesto que no se han demostrado claras ventajas a favor de uno u otro, un buen cirujano ha de estar familiarizado con los dos abordajes.¹⁷ En relación con la osteosíntesis percutánea, están surgiendo innovaciones

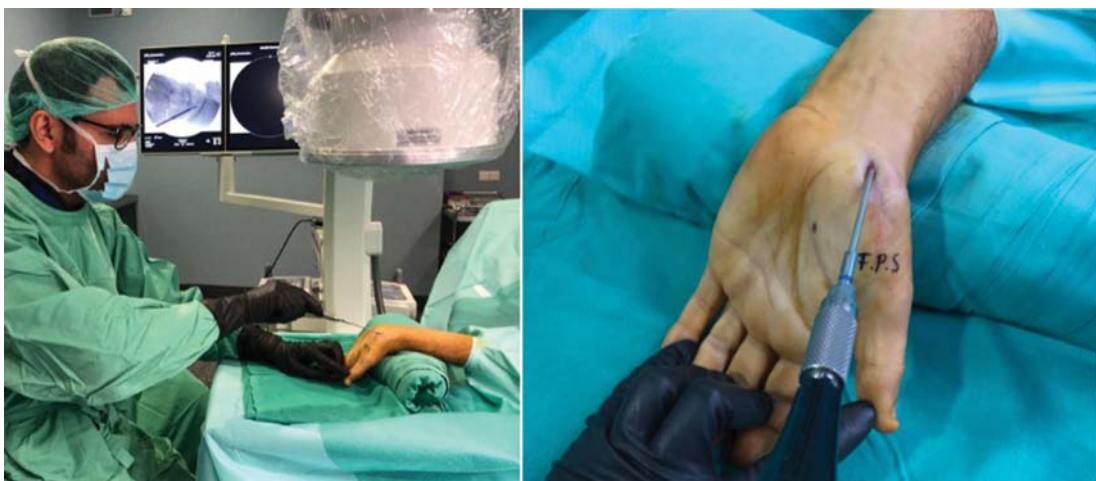

Fig. 4 Osteosíntesis percutánea volar de fractura de escafoides.

técnicas para mejorar la precisión de la colocación de los tornillos y minimizar los riesgos y las complicaciones de la cirugía. Entre ellas se incluyen las técnicas asistidas por computador,⁴⁴ por robot,⁴⁵ y las guías tridimensionales impresas personalizadas para las agujas guía,⁴⁶ que si bien aún se encuentran en fase casi experimental, en el futuro serán de uso generalizado. A diferencia de éstas, una técnica ya extendida y de beneficios contrastados es la osteosíntesis asistida por artroscopia, que permite la confirmación visual de la fractura, su reducción, y la correcta posición del tornillo percutáneo, al mismo tiempo que facilita el diagnóstico y tratamiento de lesiones ligamentosas o articulares asociadas.⁴⁷ Sus principales desventajas son la mayor dificultad técnica y el equipamiento adicional que se requiere.

En los casos de fracturas anguladas, irreductibles y/o en los que existe conminución, generalmente se requiere la reducción y fijación mediante abordajes abiertos clásicos. De nuevo, se pueden utilizar tanto el abordaje volar como el dorsal. El abordaje volar tiene la teórica ventaja de preservar la vascularización dorsal y la buena exposición tanto del polo proximal como del distal. Su principal desventaja es la necesidad de dividir los ligamentos carpianos extrínsecos por el riesgo de producir una inestabilidad carpiana yatrogénica. Es muy importante para evitarlo reparar bien estos ligamentos al cerrar la herida.^{9,20} El abordaje dorsal abierto proporciona una mejor exposición de los dos tercios proximales del escafoides, además de permitir la visualización de la estiloides y la fosa escafoidea del radio. Sin embargo, tiene mayor riesgo de lesionar la vascularización dorsal del escafoides, aunque no exista evidencia que sugiera una mayor tasa de necrosis avascular en comparación con el abordaje volar.²⁰ Las ventajas de este abordaje son, por una parte, que permite un mejor acceso al eje central del hueso para posicionar con más precisión los tornillos a compresión, y, por otra, que evita la lesión de los ligamentos carpianos volares sin arriesgar la estabilidad.²

Al igual que en el caso de las fracturas tratadas conservadoramente, se recomienda realizar el control de la consolidación de las fracturas intervenidas quirúrgicamente mediante TC. Son muy pocos los estudios que evalúan el grado de consolidación necesario para permitir el uso sin restricciones de la muñeca cuando hay material de osteosíntesis estabilizando la fractura. Se sabe que la unión clínica se consigue más rápidamente al compartir el implante la transmisión de carga. Los estudios en cadáver de Guss et al⁴⁰ permiten inferir que la unión clínica de las fracturas tratadas con un tornillo a compresión se consigue con una consolidación del 50%. Cuando la TC no es capaz de demostrar claramente el estado de consolidación de la fractura o si existen dudas de la estabilidad clínica de la consolidación, se puede recurrir a la artroscopia de muñeca para determinarlo.

Complicaciones

Las complicaciones más frecuentes y temibles de estas fracturas suelen ser consecuencia de un manejo terapéutico inadecuado, debido al retraso en el diagnóstico

y el tratamiento, y a la incorrecta valoración de la inestabilidad y/o el desplazamiento de la fractura. Estas situaciones pueden dar lugar a pseudoartrosis, osteonecrosis, artrosis postraumática, e incluso a roturas de tendones flexores y extensores.³ La tasa de pseudoartrosis de las fracturas de escafoides tratadas conservadoramente es del 5% al 10%, siendo más alta en las del polo proximal.

El retraso de consolidación de la fractura (más de 16 semanas) tras una correcta fijación inicial es raro. En esta situación, se debe sospechar la existencia de necrosis avascular o aflojamiento del implante. La necrosis avascular se produce entre un 13% y un 50% de todas las fracturas de escafoides, con una mayor incidencia en las fracturas más proximales. Algunos estudios hablan, incluso, de hasta un 100% en los casos en los que la fractura afecta a la quinta parte proximal del hueso.^{3,33,34} Las complicaciones se pueden presentar tanto con el tratamiento conservador como con el tratamiento quirúrgico. Las del tratamiento con escayola incluyen la atrofia por desuso, la rigidez, la osteoporosis, el síndrome de dolor regional complejo y, en ocasiones, las neuropatías compresivas transitorias. En el caso del tratamiento quirúrgico, las más importantes son la colocación en mala posición del tornillo (que no estabilice bien la fractura, o que protruya sobre las superficies articulares proximal o distal), la osteonecrosis, la unión en mala posición, la pseudoartrosis, y la necesidad de retirar el implante. La tasa de complicaciones quirúrgicas oscila entre el 0% y el 29%. En la mayoría de los estudios, es baja,³ aunque exista mayor riesgo con los abordajes abiertos.

Conclusiones

Las fracturas de escafoides son las más frecuentes del carpo, y, a pesar de ello, pueden ser difíciles de diagnosticar y de tratar debido a las particularidades anatómicas y fisiológicas del hueso. En este artículo, proponemos un algoritmo completo para el diagnóstico de las fracturas de escafoides en función de la distinta disponibilidad de medios.

En el caso de sospechar una fractura de escafoides, el abordaje diagnóstico inicial debe incluir la realización de radiografías simples, y, además, todos los estudios enfatizan en la necesidad de combinar siempre varias maniobras de exploración física. Las radiografías iniciales pueden ser negativas, por lo que siempre que sea posible, en pacientes con sospecha de fracturas ocultas de escafoides, se han de realizar pruebas de imagen avanzadas, como la resonancia magnética y la tomografía computarizada, dentro de la primera semana tras la lesión. El mejor tratamiento de las fracturas no desplazadas del tubérculo es la inmovilización, con tasas de unión cercanas al 100% en una media de tiempo de aproximadamente 8 semanas. El tratamiento conservador continua siendo una opción apropiada y aceptable también para las fracturas no desplazadas del resto del polo distal y de la cintura del escafoides. No obstante, algunos autores abogan por el tratamiento quirúrgico, que ha demostrado disminuir el tiempo de inmovilización y los costes del proceso, además de ofrecer mejores resultados clínicos y reincorporación más rápida a la actividad profesional. Con

respecto a las fracturas desplazadas, anguladas, malrotadas, inestables, y a las fracturas del polo proximal, no cabe duda de que han de ser tratadas quirúrgicamente. La técnica quirúrgica de elección y el abordaje dependerán tanto de la localización como del trayecto y la conminución de la fractura, entre otros factores.

Referencias

- Papp S. Carpal bone fractures. *Hand Clin* 2010;26(01):119–127
- Sendher R, Ladd AL. The scaphoid. *Orthop Clin North Am* 2013;44(01):107–120
- Tait MA, Bracey JW, Gaston RG. Acute scaphoid fractures. A critical analysis review. *JBJS Rev* 2016;4(09):e3
- Van Tassel DC, Owens BD, Wolf JM. Incidence estimates and demographics of scaphoid fracture in the U.S. population. *J Hand Surg Am* 2010;35(08):1242–1245
- Langer MF, Unglaub F, Breiter S, Ueberberg J, Wieskötter B, Oeckenpöhler S. [Anatomy and pathobiomechanics of the scaphoid]. *Unfallchirurg* 2019;122(03):170–181
- Dias J, Kantharuban S. Treatment of scaphoid fractures. *Hand Clin* 2017;33(03):501–509
- Bindra RR. Scaphoid density by CT scan. *Bucharest (Hungary): IFSSH; 2004*
- Garcia-Elias M, Cooney WP, An KN, Linscheid RL, Chao EY. Wrist kinematics after limited intercarpal arthrodesis. *J Hand Surg Am* 1989;14(05):791–799
- Gelberman RH, Menon J. The vascularity of the scaphoid bone. *J Hand Surg Am* 1980;5(05):508–513
- Oehmke MJ, Podranski T, Klaus R, et al. The blood supply of the scaphoid bone. *J Hand Surg Eur Vol* 2009;34(03):351–357
- Herbert TJ, Lanzetta M. Idiopathic avascular necrosis of the scaphoid. *J Hand Surg [Br]* 1994;19(02):174–182
- Mayfield JK. Mechanism of carpal injuries. *Clin Orthop Relat Res* 1980;(149):45–54
- Todd AH. Fractures of the carpal scaphoid. *Br J Surg* 1921;9:7–26
- Cobey MC, White RK. An operation for non-union of fractures of the carpal navicular. *J Bone Joint Surg Am* 1946;28(04):757–764
- Frykman G. Fracture of the distal radius including sequelae—shoulder-hand-finger syndrome, disturbance in the distal radio-ulnar joint and impairment of nerve function. A clinical and experimental study. *Acta Orthop Scand* 1967(Suppl 1083):1–12
- Weber ER, Chao EYS. An experimental approach to the mechanism of scaphoid waist fractures. *J Hand Surg Am* 1978;3(02):142–148
- Sabbagh MD, Morsy M, Moran SL. Diagnosis and management of acute scaphoid fractures. *Hand Clin* 2019;35(03):259–269
- Langhoff O, Andersen JL. Consequences of late immobilization of scaphoid fractures. *J Hand Surg [Br]* 1988;13(01):77–79
- Mallee WH, Henny EP, van Dijk CN, Kamminga SP, van Enst WA, Kloen P. Clinical diagnostic evaluation for scaphoid fractures: a systematic review and meta-analysis. *J Hand Surg Am* 2014;39(09):1683–1691.e2
- Suh N, Grewal R. Controversies and best practices for acute scaphoid fracture management. *J Hand Surg Eur Vol* 2018;43(01):4–12
- Parvizi J, Wayman J, Kelly P, Moran CG. Combining the clinical signs improves diagnosis of scaphoid fractures. A prospective study with follow-up. *J Hand Surg [Br]* 1998;23(03):324–327
- Duckworth AD, Buijze GA, Moran M, et al. Predictors of fracture following suspected injury to the scaphoid. *J Bone Joint Surg Br* 2012;94(07):961–968
- Turan A, Kose O, Aktan C, Unal M, Acar B, Sindel M. Radiographic analysis of anatomic risk factors for scaphoid fractures; A case-control study. *Clin Imaging* 2018;51:341–346
- Amrami KK, Frick MA, Matsumoto JM. Imaging for acute and chronic scaphoid fractures. *Hand Clin* 2019;35(03):241–257
- Leslie IJ, Dickson RA. The fractured carpal scaphoid. Natural history and factors influencing outcome. *J Bone Joint Surg Br* 1981;63-B(02):225–230
- Lenoir H, Coulet B, Lazerges C, Mares O, Croutzet P, Chammas M. Idiopathic avascular necrosis of the scaphoid: 10 new cases and a review of the literature. Indications for Preiser's disease. *Orthop Traumatol Surg Res* 2012;98(04):390–397
- Murthy NS. The role of magnetic resonance imaging in scaphoid fractures. *J Hand Surg Am* 2013;38(10):2047–2054
- Kwee RM, Kwee TC. Ultrasound for diagnosing radiographically occult scaphoid fracture. *Skeletal Radiol* 2018;47(09):1205–1212
- Pache G, Krauss B, Strohm P, et al. Dual-energy CT virtual noncalcium technique: detecting posttraumatic bone marrow lesions—feasibility study. *Radiology* 2010;256(02):617–624
- Fowler JR, Hughes TB. Scaphoid fractures. *Clin Sports Med* 2015;34(01):37–50
- Ten Berg PW, Drikkoningen T, Strackee SD, Buijze GA. Classifications of acute scaphoid fractures: a systematic literature review. *J Wrist Surg* 2016;5(02):152–159
- Russe O. Fracture of the carpal navicular. Diagnosis, non-operative treatment, and operative treatment. *J Bone Joint Surg Am* 1960;42-A:759–768
- Cooney WP, Dobyns JH, Linscheid RL. Fractures of the scaphoid: a rational approach to management. *Clin Orthop Relat Res* 1980;(149):90–97
- Herbert TJ, Fisher WE. Management of the fractured scaphoid using a new bone screw. *J Bone Joint Surg Br* 1984;66(01):114–123
- Prosser AJ, Brenkel IJ, Irvine GB. Articular fractures of the distal scaphoid. *J Hand Surg [Br]* 1988;13(01):87–91
- Grewal R, Suh N, Macdermid JC. Use of computed tomography to predict union and time to union in acute scaphoid fractures treated nonoperatively. *J Hand Surg Am* 2013;38(05):872–877
- Al-Ajmi TA, Al-Faryan KH, Al-Kanaan NF, et al. A systematic review and meta-analysis of randomized controlled trials comparing surgical versus conservative treatments for acute undisplaced or minimally-displaced scaphoid fractures. *Clin Orthop Surg* 2018;10(01):64–73
- Doornberg JN, Buijze GA, Ham SJ, Ring D, Bhandari M, Poolman RW. Nonoperative treatment for acute scaphoid fractures: a systematic review and meta-analysis of randomized controlled trials. *J Trauma* 2011;71(04):1073–1081
- Dias JJ. Definition of union after acute fracture and surgery for fracture nonunion of the scaphoid. *J Hand Surg [Br]* 2001;26(04):321–325
- Guss MS, Mitgang JT, Sapienza A. Scaphoid healing required for unrestricted activity: a biomechanical cadaver model. *J Hand Surg Am* 2018;43(02):134–138
- Ram AN, Chung KC. Evidence-based management of acute nondisplaced scaphoid waist fractures. *J Hand Surg Am* 2009;34(04):735–738
- Jernigan EW, Morse KW, Carlson MG. Managing the athlete with scaphoid fracture. *Hand Clin* 2019;35(03):365–371
- Gupta V, Rijal L, Jawed A. Managing scaphoid fractures. How we do it? *J Clin Orthop Trauma* 2013;4(01):3–10
- Xiao ZR, Xiong G. Computer-assisted surgery for scaphoid fracture. *Curr Med Sci* 2018;38(06):941–948
- Liu B, Wu F, Chen S, Jiang X, Tian W. Robot-assisted percutaneous scaphoid fracture fixation: a report of ten patients. *J Hand Surg Eur Vol* 2019;44(07):685–691
- Salabi V, Rigoulot G, Sautet A, Cambon-Binder A. Three-dimensional-printed patient-specific Kirschner-wire guide for percutaneous fixation of undisplaced scaphoid fractures: a cadaveric study. *J Hand Surg Eur Vol* 2019;44(07):692–696
- Geissler WB, Hammit MD. Arthroscopic aided fixation of scaphoid fractures. *Hand Clin* 2001;17(04):575–588, viii