



Actualización de la utilidad de la Artroscopia en el Manejo de la Enfermedad de Kienböck

Update on the Use of Arthroscopy in Kienböck's Disease Management

René Jorquera Aguilera^{1,2,3} Camila Azócar Sanhueza^{3,4,5}

¹ IWAS Faculty, IWC, Chile

² Departamento de Ortopedia y Traumatología, Universidad Andrés Bello, Chile

³ Equipo de Mano, Artroscopia y Microcirugía Clínica Indisa, Santiago de Chile, Chile

⁴ Departamento de Ortopedia y Traumatología, Universidad de Chile, Chile

⁵ Equipo de Mano, Hospital Clínico Mutual de Seguridad de Santiago de Chile, Chile Dirección para la correspondencia:

Address for correspondence Camila Azócar Sanhueza, MD, Santa María, 1810, Providencia, Santiago, Chile
(e-mail: camiazocars@gmail.com).

Rev Iberam Cir Mano 2020;48:119–127.

Resumen

Palabras Clave

- ▶ enfermedad de Kienböck
- ▶ necrosis avascular del semilunar
- ▶ artroscopia de muñeca
- ▶ artrodesis escafo-capitate
- ▶ artrodesis parcial del carpo.

Abstract

Keywords

- ▶ Kienböck's disease
- ▶ avascular necrosis of the lunate
- ▶ wrist arthroscopy
- ▶ scaphocapitate arthrodesis
- ▶ partial wrist fusion.

La enfermedad de Kienböck es una condición clínico-radiológica que puede afectar de manera permanente la funcionalidad de la muñeca y la calidad de vida del paciente. Se requiere de un diagnóstico y manejo oportuno para evitar la necesidad de cirugías de salvataje. Las técnicas artroscópicas han aparecido como importante herramienta para el manejo en ciertas etapas de la enfermedad.

Realizamos una revisión de la literatura y proponemos un esquema de manejo según estadio de la enfermedad incluyendo técnicas artroscópicas. Detallamos la técnica quirúrgica de la artrodesis escafo-capitate artroscópica y resultados funcionales obtenidos por nuestro grupo de trabajo.

Kienböck's disease is a clinical-radiological condition that can permanently affect the functionality of the wrist and the patient's quality of life. A proper and pertinent diagnosis and treatment is required to avoid the need for salvage procedures. Arthroscopic techniques have emerged as an important tool for the treatment of certain stages of the disease.

We present a review of the literature and propose a treatment algorithm according to the stage of the disease, including arthroscopic techniques. We detail the surgical technique of arthroscopic scaphocapitate arthrodesis and functional results obtained by our group.

received
October 5, 2020
accepted
October 15, 2020

DOI <https://doi.org/10.1055/s-0040-1721048>.
ISSN 1698-8396.

Copyright © 2020 Thieme Revinter
Publicações Ltda, Rio de Janeiro, Brazil

License terms



Introducción

La enfermedad de Kienböck, descrita en 1910 por el radiólogo Robert Kienböck como una condromalacia del semilunar¹⁻³ representa un verdadero desafío para el cirujano de mano dado que, en la literatura actual, no existe claridad absoluta con respecto a su etiología, evolución natural ni tratamiento específico.¹⁻⁸

Consiste en una condición clínica-radiológica de la muñeca producida por un daño progresivo que involucra al hueso semilunar, pudiendo dar fragmentación y colapso de este, en forma secundaria a una necrosis avascular del mismo.² Afecta en mayor medida a personas jóvenes, laboralmente activas,⁴ usualmente la extremidad dominante y rara vez se presenta como una afección bilateral.⁹

La etiología y patogénesis de esta enfermedad permanecen desconocidas,^{1,2,4,5} sin embargo, se han postulado diversos factores como posibles causas, entre las cuales, actividades con traumatismos repetitivos, alteraciones vasculares y diferencias anatómicas del semilunar (extravasculares) han sido las entidades más estudiadas.^{1,2,4,5}

Frecuentemente los pacientes consultan con molestias en su muñeca que pueden prolongarse por meses de evolución,¹⁰ habitualmente siendo confundido con otro tipo de patologías. Hasta un 50% de ellos presenta una historia de traumatismo menor asociado.⁹ El cuadro clínico se caracteriza por la presencia de dolor localizado en la muñeca en su porción dorsal,²⁻⁵ generalmente progresivo, y que puede asociarse durante su evolución a limitación de la extensión de la muñeca y pérdida de la fuerza de puño.⁵

Al enfrentarnos a un paciente con estas características, es necesario realizar un correcto diagnóstico, para así tener una propuesta terapéutica que sea adecuada a las necesidades de este. El estudio imagenológico inicial con radiografías simples (Anteroposterior AP y Lateral L) de muñeca suele ser suficiente para realizar el diagnóstico en pacientes en etapas avanzadas, pero puede ser de escasa utilidad en las etapas iniciales donde lo que predomina es la sinovitis de la muñeca. En estos casos la resonancia magnética (RM) es suma importancia para el diagnóstico, diagnóstico diferencial y aporta con información fundamental para la toma de decisión terapéutica, sobre todo para la evaluación de la indemnidad vascular del semilunar³ y de las estructuras vecinas como el cartílago articular.

Radiológicamente se han descrito imágenes características de la enfermedad, tanto en el semilunar como en el resto del carpo. Lichtman et al.¹¹ describe en 1977 una clasificación que ha sido la más utilizada en la literatura en los últimos 50 años, observada en la radiografía simple de muñeca, en la cual detalla las etapas progresivas de la enfermedad, basándose principalmente en la deformidad del semilunar y el compromiso de los otros huesos del carpo. Bain y Begg el 2006¹² proponen una clasificación artroscópica de esta patología basada en el estado del cartílago articular tanto de la articulación mediocarpiana como de la radiocarpiana. En los últimos años, ambos autores han propuesto un nuevo método de clasificación incorporando características clínicas de los pacientes y las clasificaciones previas proponiendo a su vez un algoritmo actualizado de tratamiento.³

La evaluación artroscópica, además, confiere una mayor capacidad de evaluación del estado real del cartílago articular del semilunar y de los huesos del carpo, muy en relación con la progresión fisiopatológica de daño intraóseo que se asocia al daño evolutivo del cartílago. Esto puede dar información certera al cirujano para la toma de decisiones de la técnica quirúrgica inicial o definitiva a realizar.⁸ Por ende, ésta tiene un rol fundamental al momento de la toma de decisión de tratamiento.

Según el enfrentamiento propuesto por Lichtman y Bain,^{3,7} tomando en consideración sobre todo el estado del semilunar y el compromiso articular secundario de la muñeca, podemos proponer un esquema terapéutico. Generalmente se realizan procedimientos para mantener un ambiente propicio para la revascularización del semilunar en etapas iniciales y procedimientos que apunten a disminuir el dolor originado por la sinovitis, intentando preservar así la movilidad en pacientes con estadios más avanzados.

En el presente capítulo nos referiremos a la técnica artroscópica utilizada para el diagnóstico y evaluación articular de la muñeca. También sugerimos un esquema terapéutico según la etapa en la que se encuentra el paciente y describiremos las técnicas con asistencia artroscópica que utilizamos más frecuentemente en pacientes con Enfermedad de Kienböck.

Evaluación Artroscópica de la Muñeca con Enfermedad de Kienböck

Para hacer un diagnóstico certero del estado articular de la muñeca y poder indicar el tratamiento adecuado a estos pacientes, creemos que es necesario realizar una evaluación artroscópica inicial integral de la muñeca, sobre todo en los estadios más avanzados donde de ello depende la técnica quirúrgica a realizar. Frecuentemente realizamos la indicación quirúrgica basándonos en la evaluación clínica e imagenológica sin contar con una artroscopía previa. En estos casos, en que hemos decidido intervenir al paciente, y teniendo en cuenta nuestras preferencias de tratamiento quirúrgico, iniciamos nuestra cirugía con una artroscopía diagnóstica para evaluar el estado articular y según los hallazgos realizamos la técnica quirúrgica apropiada para cada caso. Para esto generalmente contamos con un esquema terapéutico enfocado en el compromiso del semilunar y el estado general de la muñeca basándonos en la clasificación de Lichtman.¹² Generalmente en el acto quirúrgico procuramos contar con todos los insumos e instrumental necesario para la realización de las distintas técnicas que usualmente no difieren sustancialmente unos de otros, pero es fundamental que el cirujano tenga la formación, entrenamiento y versatilidad en poder realizar la amplia gama de técnicas propuestas, una vez evaluadas las superficies articulares, que es un punto crítico para la toma de decisiones de la conducta final.

Iniciamos nuestra evaluación a través de una técnica estandarizada de artroscopía diagnóstica de la muñeca a través de la evaluación radiocarpiana mediante los portales clásicos 1-2, 3-4 y 6R y luego de la articulación mediocarpiana con los portales MCU y MCR.

Lo principal a evaluar en esta etapa, es el estado del cartílago articular. A través de la articulación radiocarpiana evaluamos la calidad de la superficie articular del radio distal en sus dos fosetas y la de las carillas articulares proximales del escafoides y del semilunar, junto con la evaluación de las estructuras ligamentarias intrínsecas escafolunar y lunotriquetral, sumado a la evaluación de los ligamentos extrínsecos siendo finalmente examinado el complejo del fibrocartílago triangular. Es importante consignar específicamente en el semilunar si existe reblandecimiento del cartílago (principalmente en su región más radial-proximal), desgaste con compromiso hasta el hueso subcondral, fragmentación o franca fractura del semilunar siendo la fractura coronal de peor pronóstico.¹³ En la mediocarpiana se pone énfasis en la evaluación del capitate y escafoides en busca de signos de artrosis y del semilunar buscando los mismos fenómenos que se pueden encontrar a través de la radiocarpiana.

Es muy importante también en ambas articulaciones evaluar de manera dirigida el estatus ligamentario buscando si existe alguna inestabilidad asociada que pudiese comprometer los resultados del procedimiento quirúrgico.

Habiendo realizado una evaluación completa de la articulación mediocarpiana se clasifica al paciente según la clasificación de Bain y Begg.¹¹ Esto nos permitirá realizar una indicación quirúrgica adecuada con respecto a la técnica a realizar.

Toma de Decisión Terapéutica

La toma de decisión terapéutica en un paciente con enfermedad de Kienböck es compleja y debe considerar diversos factores del paciente. Es importante considerar la edad y funcionalidad del paciente, dominancia, actividad laboral y recreativas y sus patologías concomitantes. Habitualmente nos encontramos con paciente jóvenes, activos laboralmente, deportistas y con requerimientos funcionales importantes.

Es por esto que, en el momento de indicar algún procedimiento quirúrgico, se intenta realizar procedimientos poco invasivos, que preserven al máximo las estructuras sanas y la movilidad. La meta terapéutica consiste en prevenir el colapso del semilunar y por ende del carpo, en etapas iniciales, restaurar la arquitectura en etapas avanzadas y restaurar función sin dolor en etapas terminales.

Dentro de las posibilidades terapéuticas, existen múltiples técnicas quirúrgicas dirigidas específicamente a la etapa en la cual se encuentre el paciente al momento de la decisión quirúrgica, ya sea con compromiso inicial menor del semilunar, fragmentación y colapso de éste o con grados más avanzados de semilunar desvascularizado y con compromiso de las articulaciones radio y mediocarpiana.

El tratamiento va orientado a disminuir el dolor, proteger el semilunar vulnerable y proporcionar un ambiente ideal que permita su revascularización.³ Cuando el paciente se presenta en etapas más avanzadas, con compromiso importante del semilunar y alteración articular secundaria, los objetivos del tratamiento se orientan a disminuir el dolor intentando preservar algún grado de movilidad de la muñeca

utilizando técnicas como las artrodesis carpianas parciales o la carpectomía proximal.^{3,7} En etapas finales, con compromiso avanzado de la muñeca, los tratamientos definitivos consisten en tratamientos de salvataje como son la artrodesis total de muñeca o la artroplastia.³

Por otro lado, es importante reconocer nuestras propias limitaciones técnicas y tener en cuenta que estos procedimientos son complejos y requieren de una curva de aprendizaje para evitar complicaciones y malos resultados clínicos producto de una falla en la técnica quirúrgica.

Manejo en Etapas Precoces

Nos referimos a etapas precoces a aquellos pacientes que se presentan con un semilunar estructuralmente indemne y con cartílago articular sin alteraciones en ambas articulaciones medio y radiocarpiana. Clasificamos a estos pacientes en etapas 0, I y II de Litchman¹² y estadio 0 de Bain y Begg.¹¹

En pacientes con etapas precoces de la enfermedad, el tratamiento inicial siempre consiste en un período no menor a 6 semanas de inmovilización y manejo sintomático del dolor seguido de un período de rehabilitación.¹⁴ Se busca un cese de la evolución de la necrosis del semilunar con signos de revascularización en la RM (→ Fig. 1).

En los pacientes que, aún después de un período prolongado de inmovilización, no mejoran en su sintomatología y sin cambios en la imagenología, está indicado el manejo quirúrgico. El objetivo de la cirugía en estos casos es el de disminuir la carga y el estrés sobre el semilunar para lo cual existen distintas técnicas quirúrgicas que apuntan a una descompresión de éste ya sea mecánica o biológica.

Dentro de las posibilidades quirúrgicas que logran una descompresión de tipo mecánica se encuentran la osteotomía en cuña del radio distal y la osteotomía de acortamiento del capitate. Se han reportado buenos resultados clínicos a largo plazo con este tipo de técnicas.¹⁵ Nosotros no realizamos estas técnicas de rutina para estos pacientes y preferimos aquellas de descompresión biológica.

Existen dos técnicas para la descompresión biológica del semilunar: la descompresión tipo "forage" del semilunar y la descompresión metafisiaria del radio distal según lo descrito por Illarramendi et al.¹⁶ la cual a demostrado tener buenos resultados a largo plazo.¹⁷ Esta última es la que realizamos de manera rutinaria ya sea por si sola o asociado a un injerto vascularizado en las etapas II de Lichtman. Consiste en, a través de una ventana ósea en el borde lateral del radio distal, realizar una compresión del hueso esponjoso metafisiario con una cucharilla, hacia las paredes del radio distal. Esto produciría un aumento en el potencial de revascularización del semilunar dado por la activación local de factores reparativos que producirían una hiperemia focalizada y estímulo de neovascularización. Esto mediante un procedimiento sencillo, reproducible y sin alterar la anatomía normal de la muñeca.

En los pacientes con estadio II de Lichtman, como mencionamos previamente, a los procedimientos de descompresión, sugerimos la técnica de un injerto vascularizado del radio distal.¹⁸ Utilizamos el injerto dorsal bajo el compartimento extensor 4-5 y lo protegemos con un

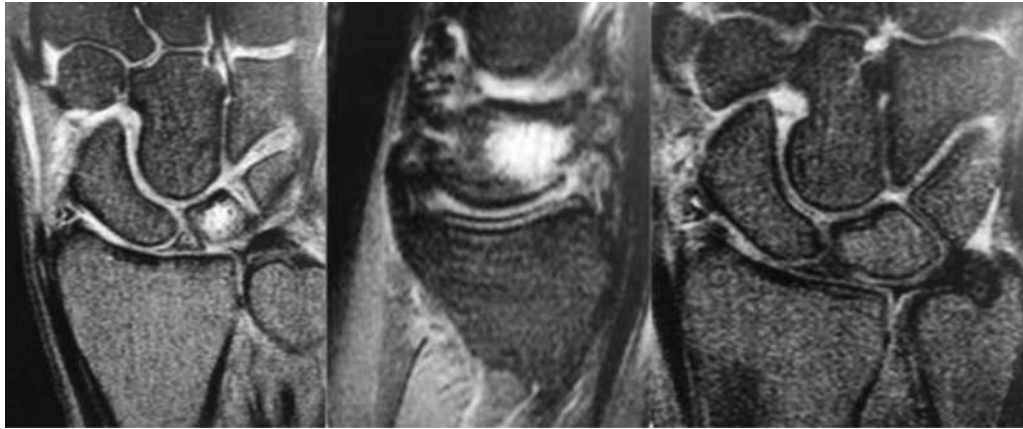


Figura 1 Caso clínico de paciente de sexo femenino de 32 años, extremidad dominante diagnosticada con Enfermedad de Kienböck en estadio 0-I de Lichtman, Bain/Begg 0. Se manejó con yeso ABP por 3 meses. Se observa la RM previa y la final; se puede apreciar el cambio vascular en el semilunar

yeso antebraquiopalmar y aguja de *kirschner* escafo-capitate por 6 semanas (►Fig. 2). Nuestros resultados, en una serie de 7 pacientes con 3 años de seguimiento, han sido buenos con 100% de revascularización, de disminución inmediata del dolor, mejoría de los rangos de movilidad y retorno a actividades previas.

En resumen, para los pacientes en estadios 0, I y II realizamos un manejo conservador por 2-3 meses. En caso de falla al tratamiento médico, sugerimos realizar una técnica de descompresión metafisiaria para los pacientes en estadios 0 y I y asociarlo a un injerto vascularizado en los pacientes en estadio II.

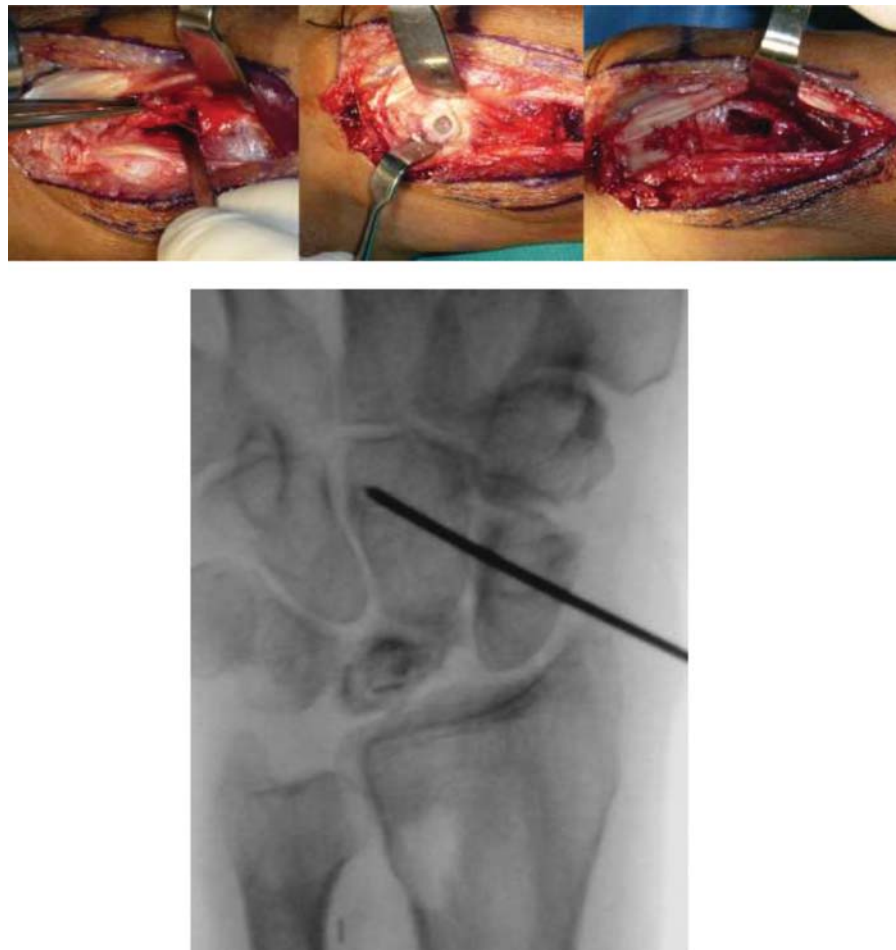


Figura 2 Técnica quirúrgica de la toma de injerto vascularizado 4-5 compartimento extensor. Se muestra la toma del injerto con su pedículo, la perforación en el semilunar receptor y el resultado quirúrgico. Se muestra la radiografía postoperatoria AP de la muñeca, se protege con aguja escafo-capitate con aguja de *kirschner* y yeso braquiopalmar durante 6 semanas.

Manejo en Etapas Intermedias

Consideramos como pacientes en etapas intermedias a aquellos pacientes en estadio IIIA de Lichtman donde nos encontramos con compromiso completo del semilunar con indemnidad de los demás huesos del carpo y sin colapso de la muñeca.

En estos pacientes creemos que la artroscopia es fundamental para el diagnóstico del estado del cartílago articular del semilunar para realizar una correcta indicación quirúrgica. En los pacientes clasificados en estadio 1 de Bain y Begg sugerimos realizar la carpectomía proximal. Este escenario es más bien infrecuente y generalmente nos encontramos con algún daño articular en el radio distal lo que contraindica esta técnica. En estos pacientes, que corresponden a un estadio 2a de Bain y Begg, proponemos la **artrodesis escafo-capitate** como técnica de elección.

La artrodesis escafo-capitate fue inicialmente descrita como una técnica abierta^{7,19} en el manejo de la no unión de escafoides. Es una técnica que transfiere la carga hacia la columna radial, descomprimiendo la columna central dañada. Puede realizarse cuando hay compromiso de la carilla articular lunocapitate, etapa en la cual la carpectomía proximal está contraindicada y las alternativas terapéuticas son escasas.

En los últimos años se han desarrollado técnicas de artrodesis parcial del carpo de manera artroscópica,^{2,3,5-8} técnicas que tendrían las ventajas de ser mínimamente invasivas y con menor daño de tejidos blandos asociados.⁸ La artrodesis escafo-capitate es una técnica factible de realizar con asistencia artroscópica y con las ventajas asociadas a ello. Se describe la técnica artroscópica en el siguiente segmento (6.1 *Técnica Quirúrgica de la Artrodesis Escafo-capitate con Asistencia Artroscópica*).

Manejo en Etapas Avanzadas

Los pacientes con estadios IIIA, IIIB y IIIC de Lichtman con compromiso articular 2-4 de la clasificación de Bain y Begg se consideran como avanzados. En estos pacientes el compromiso articular comprende tanto la articulación radiocarpiana como la mediocarpiana por lo que las

opciones terapéuticas son limitadas y se consideran las fusiones parciales como el tratamiento de elección.

Sugerimos la técnica de la artrodesis escafo-capitate con asistencia artroscópica para este tipo de pacientes. Creemos que es una técnica efectiva en disminuir la sintomatología dolorosa en este tipo de pacientes y que permite mantener cierto rango de movilidad de la muñeca.

Técnica Quirúrgica de la Artrodesis Escafo-capitate con Asistencia Artroscópica

Utilizamos el posicionamiento y tracción de muñeca según la técnica estándar de artroscopia. Se requiere de una óptica de 2,7mm con angulación de 30°. La artroscopia diagnóstica debe ser húmeda y se realiza sin isquemia debido a que la técnica quirúrgica de la artrodesis puede ser demandante y no debe superar los 120 minutos. Utilizamos inyección directa de epinefrina en dilución de 1:1000 en los portales, sin inyección del medicamento intraarticular. Posterior a la artroscopia diagnóstica, se realiza isquemia de la extremidad utilizando un torniquete proximal con 100mmHg por sobre la presión sistólica del paciente. En esta fase, sugerimos la realización de esta técnica mediante una artroscopia mixta, húmeda con bajada de suero a caída libre, conectada a 2 bolsas de solución Ringer Lactato de 6Lts, y seca, según los pasos de la cirugía.

- **Artroscopia diagnóstica radiocarpiana:** Realizamos una artroscopia diagnóstica según lo descrito previamente. En estos pacientes esperamos encontrar al semilunar fragmentado y con el cartílago articular dañado (→ **Fig. 3A**). El escafoide se espera encontrar indemne, al igual que la faceta escafoídea del radio distal. Se debe visualizar el ligamento escafolunar que generalmente se encuentra lesionado. Es importante visualizar el ligamento radioescafo-capitate (RSC) el cual debe estar indemne para la realización de esta técnica. Sugerimos para esta etapa la artroscopia húmeda para una mejor visualización de todas las estructuras necesarias de evaluar.
- **Artroscopia diagnóstica mediocarpiana:** Se realizan los portales mediocarpianos y se visualiza el estado del cartílago de la articulación mediocarpiana. En esta etapa se suele encontrar al semilunar fragmentado y con daño

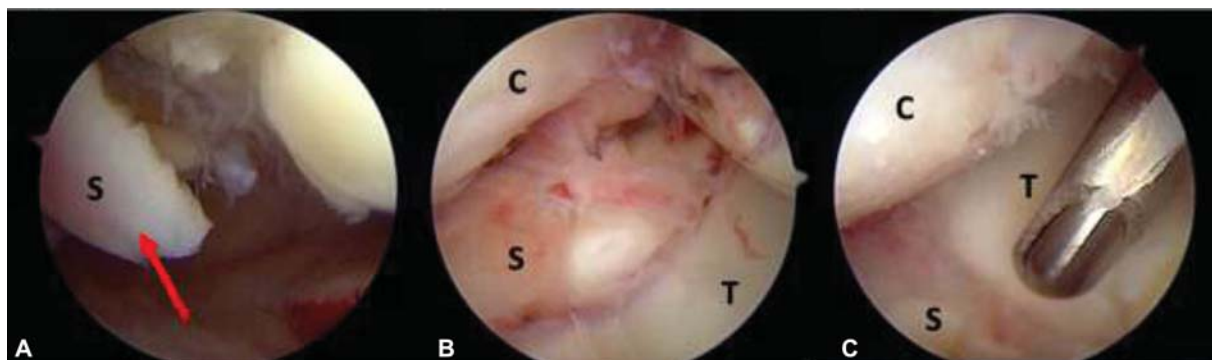


Figura 3 Imágenes artroscópicas en la artroscopia diagnóstica durante la artrodesis escafo-capitate. A) Visualización de fragmentación del semilunar desde la articulación radiocarpiana. La flecha muestra un "flap" de cartílago de la porción proximal del semilunar. B) Daño del cartílago articular del semilunar a través de la visión de la mediocarpiana. C) Daño del cartílago articular del capitate a través de la visión mediocarpiana. S = Semilunar, C = Capitate, T = Triquetrum

evidente del cartílago articular (►Fig. 3B). El polo proximal del capitate se observa con signos evidentes de condromalacia (►Fig. 3C) y generalmente se aprecia la lesión completa del escafolunar. También realizamos este paso con artroscopia húmeda.

- **Fragmentación artroscópica del semilunar y lunectomía parcial:** Utilizando el *Burr* 2.9mm y *Shaver* 2.9mm se fragmenta y reseca parcialmente el semilunar. Esto se realiza a través de ambas articulaciones utilizando los portales mediocarpianos y radiocarpianos. Se logra una remoción parcial del semilunar, dado que no es posible realizar una resección completa a través de esta vía. Con el *Shaver* se resecan también los ligamentos escafolunar y lunotriquetral dejando un espacio en el lugar del semilunar. Es importante realizar la lunectomía utilizando artroscopia mixta, intercalando artroscopia seca y húmeda para lograr un correcto aseo articular y disminuir el calor generado por los instrumentos utilizados.
- **Denudación del cartílago del escafoides y del capitate:** Se realiza un portal mediocarpiano radial accesorio (MCR-A) sobre el escafoides que es utilizado como “portal de trabajo”. Con la óptica en el MCU, se trabaja a través de los portales MCR y MCR-A y se realiza una denudación completa del cartílago articular de la articulación escafo-capitate mediante la utilización del *Burr* y *Shaver*. En esta etapa también es importante contar con un adecuado flujo de la solución intraarticular para el aseo y la disipación del calor generado. Dado que existe un espacio en la primera fila del carpo debido a la escisión previa del semilunar, es posible trabajar utilizando los portales radiocarpianos para la

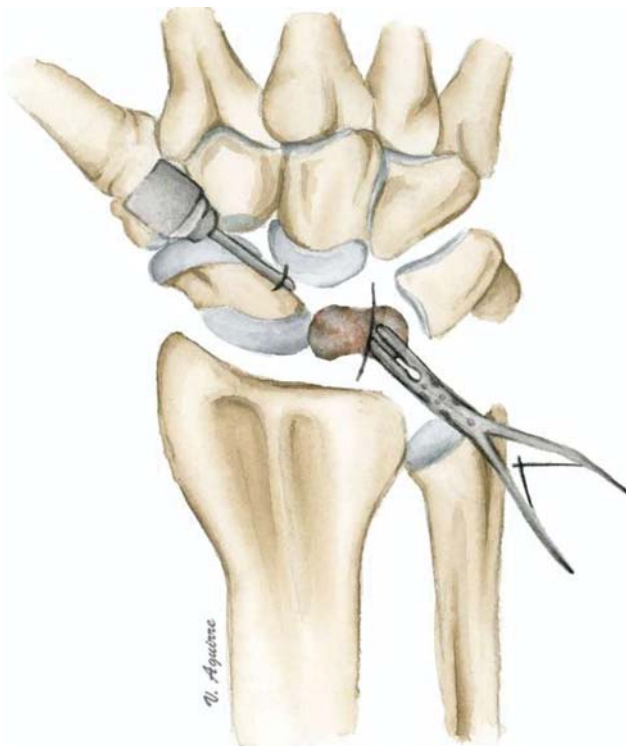


Figura 4 Esquema de resección completa del semilunar a través de un mini-open en el portal 3-4.

visualización con la óptica y utilizar los portales mediocarpianos como portales de trabajo.

- **Resección completa del semilunar a través de portal 3-4:** Se suelta la tracción y se lleva la extremidad a la mesa de mano en posición horizontal con la mano en prono. Se amplía el portal 3-4 realizando un abordaje *mini-open* del tamaño suficiente para el paso de una pinza tipo *Gubia* (►Figs. 4 and 5). A través de éste, se reseca completamente el semilunar previamente fraccionado y utilizando fluoroscopia cercioramos la exéresis ósea íntegra y la ausencia de fragmentos óseos libres intraarticulares.
- **Extracción de injerto óseo y técnica de Illarramendi:** Se realiza un abordaje de 3cm en la cara lateral del radio distal, mediante disección roma entre el primer y segundo compartimento extensor, es posible acceder al plano óseo protegiendo estructuras en riesgo. Se talla una ventana de cortical en la metáfisis del radio distal y se extrae injerto esponjoso con cucharilla. Posterior a ello, se procede a

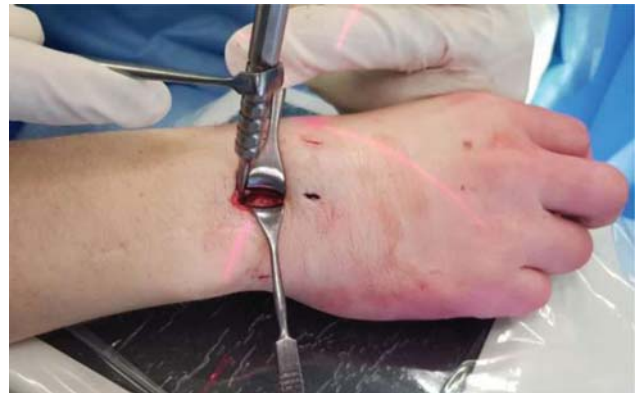

Figura 5 Miniopen para extracción del semilunar.

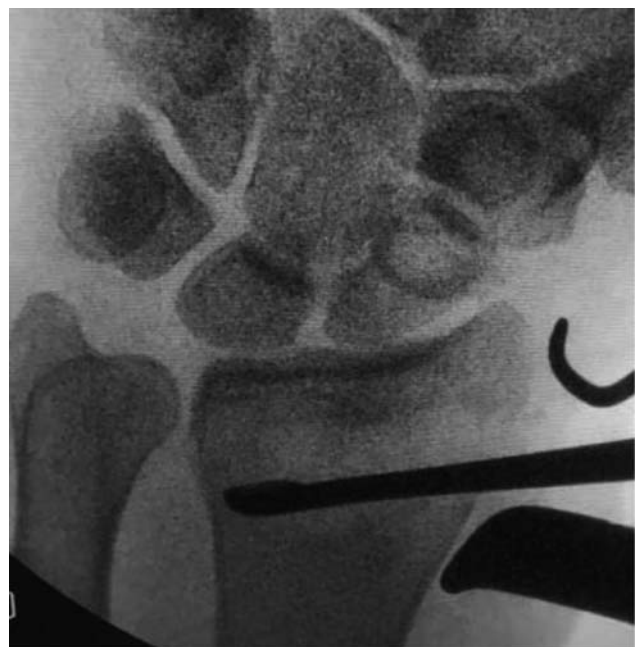

Figura 6 Imagen radiográfica intraoperatoria de la toma de injerto de radio distal y técnica de Illarramendi.

realizar una descompresión metafisiaria del radio distal según lo descrito por Illarramendi et al¹² (► Fig. 6).

- **Estabilización con agujas:** Bajo visión fluoroscópica se instalan 2 agujas guías escafo-capitate en disposición paralelas entre sí, posición en la que posteriormente se fijaran los tornillos de compresión sin cabeza, para la futura artrodesis. Se utilizan las agujas guías de los tornillos, en nuestra experiencia con tornillo de 3.0mm a distal y de 2.4mm a proximal. Luego de tener ambas agujas en la posición correcta, se retiran completamente del capitate dejándolas solamente en el espesor del escafoides.
- **Asistencia artroscópica para el aporte de injerto óseo:** Se vuelve a posicionar la extremidad en el traccionador y se realiza nuevamente una artroscopia de la articulación medicarpiana. A través del MCR y MCR-A se introduce el injerto morcelizado previamente cargado en una camisa de artroscopio similar a la que estamos utilizando, en el espacio escafo-capitate previamente denudado (► Figs. 7 and 8).
- **Fijación con tornillos escafo-capitate:** Se retira el traccionador y se lleva nuevamente la extremidad a la mesa de trabajo lateral en posición horizontal con la muñeca en prono. Utilizando el fluoroscopio se completa el paso de las agujas escafo-capitate y se procede a la instalación de ambos tornillos de artrodesis. Como se mencionó previamente, utilizamos tornillos sin cabeza de 3.0mm a distal y de 2.4mm a proximal. Se comprueba la correcta posición de los tornillos y del injerto bajo fluoroscopia (► Fig. 9).

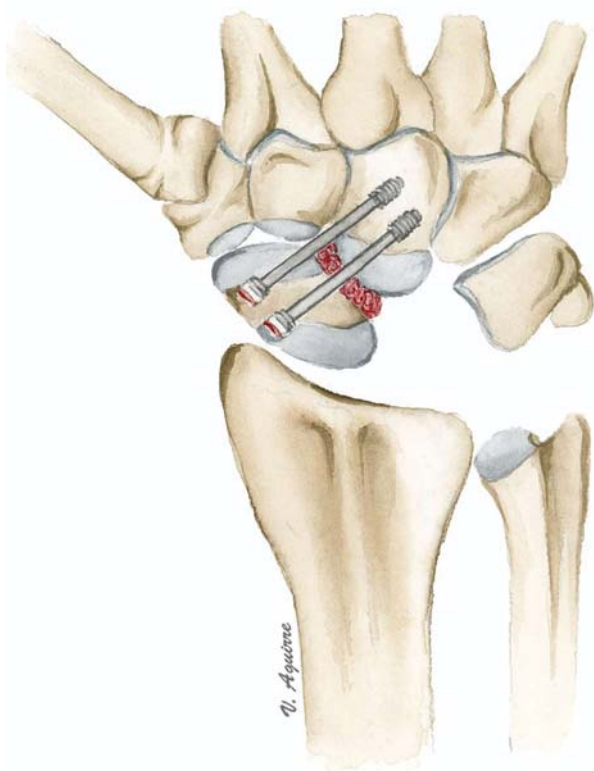


Figura 7 Esquema de artrodesis escafo-capitate con 2 tornillos canulados sin cabeza con injerto morcelizado.

Rehabilitación postoperatoria

Utilizamos un inmovilizador removible de muñeca por 2 semanas (hasta el retiro de puntos de sutura) y luego un yeso antebraquiopalmar moldeado por 4 semanas. A las 6 semanas controlamos con tomografía computada (TC) para evaluar

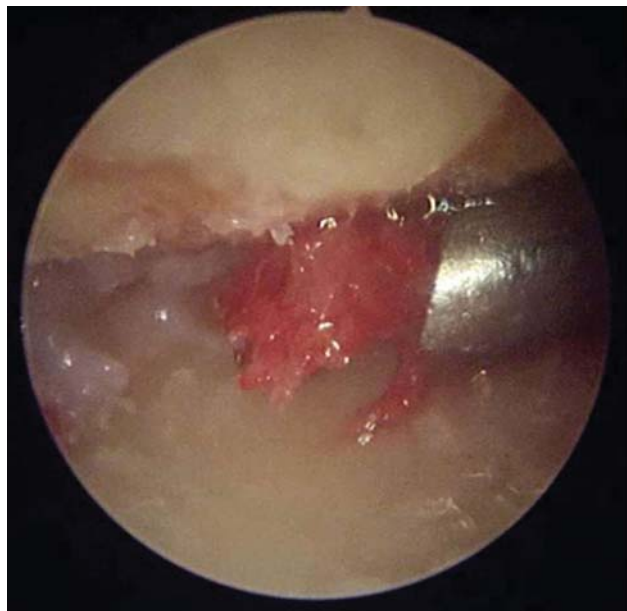

Figura 8 Imagen artroscópica de introducción de injerto morcelizado en espacio escafo-capitate.

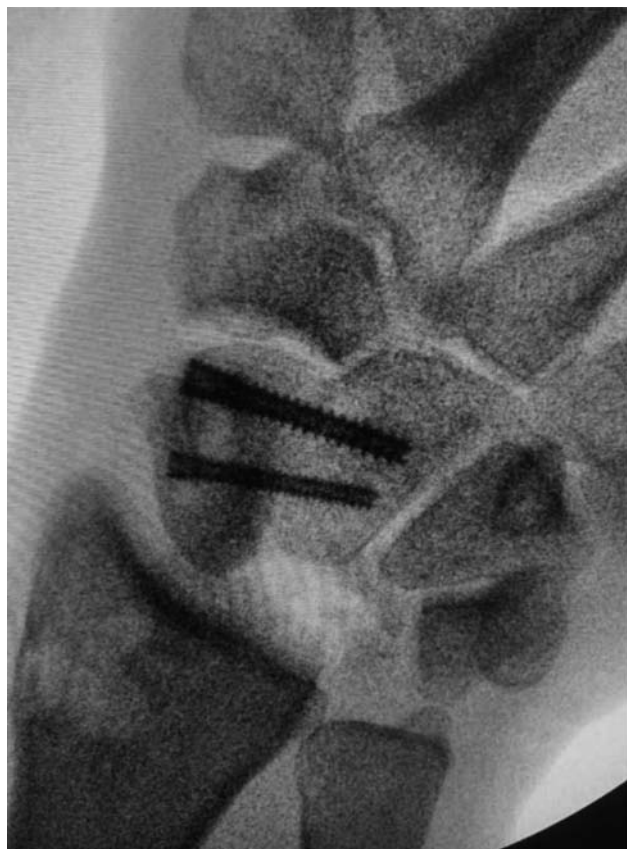

Figura 9 Visión en fluoroscopia de artrodesis escafo-capitate con tornillos.

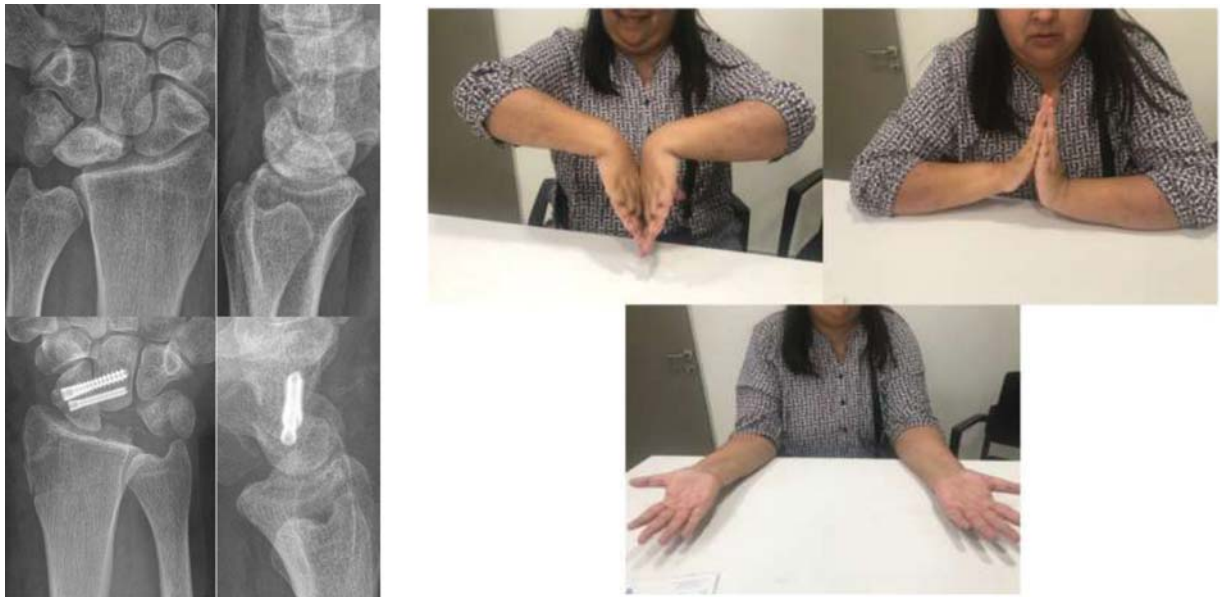

Figura 10 Resultado de paciente operado con técnica de artrodesis escafo-capitate con asistencia artroscópica con 6 meses de evolución. Se muestran los rangos articulares obtenidos y las radiografías pre y postoperatorias.

consolidación inicial. Habiendo presencia de puentes óseos, el paciente es enviado a kinesiterapia. Se mantiene la rehabilitación hasta recuperar rangos funcionales aceptados y ausencia de dolor.

Con esta técnica hemos tenido buenos resultados clínico-imagenológicos en una serie de 6 pacientes operados. Todos con consolidación completa, disminución significativa del dolor y preservación de rangos articulares (→ **Figura 10**).

Creemos que la artrodesis escafo-capitate es una técnica efectiva en disminuir la sintomatología dolorosa en este tipo de pacientes y que permite mantener función de la extremidad. La asistencia artroscópica, a diferencia de la técnica abierta, tiene

la ventaja de ser una técnica mínimamente invasiva, disminuyendo el daño de partes blandas asociadas, mejorando la rehabilitación postoperatoria y con mejores resultados cosméticos.⁸

Manejo en Etapas Terminales

Pacientes con compromiso completo del semilunar y con colapso del carpo (etapa IV de Lichtman) se consideran como pacientes en etapas terminales y en ellos el manejo quirúrgico consiste en cirugías de salvataje. Proponemos la artrodesis o la artroplastia total de muñeca como las posibilidades quirúrgicas adecuadas para este tipo de

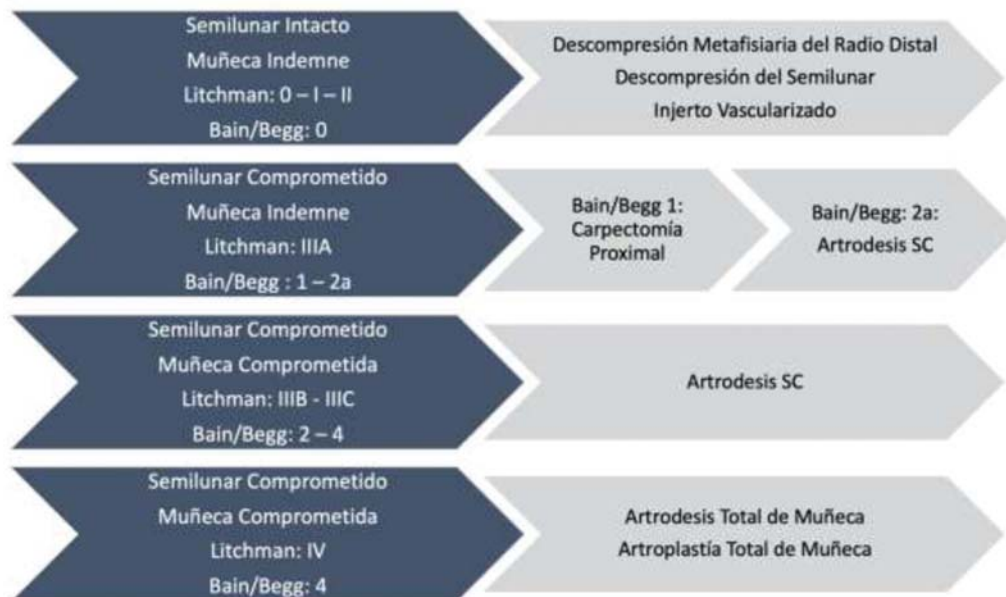


Figura 11 Esquema de manejo quirúrgico propuesta por los autores según el compromiso del semilunar y de la muñeca. *SC= Escafo-capitate

pacientes. El objetivo en estos casos son netamente disminuir el dolor y recuperar la función de la extremidad.

Conclusión

La enfermedad de Kienböck representa un desafío para el cirujano de mano debido a que es una condición compleja que genera dolor y pérdida de función de la muñeca en personas jóvenes principalmente, laboralmente activas que requieren de un tratamiento oportuno para lograr los mejores resultados clínicos.^{2,4,5} En etapas avanzadas, donde hay artrosis generalizada del carpo, el manejo suele ser con cirugías de salvataje como son la artroplastia de muñeca o la artrodesis total de muñeca.^{4,7,11} En etapas previas no existe consenso con respecto al mejor tratamiento y en la literatura se describen distintas técnicas quirúrgicas que van orientadas a la disminución de la sintomatología dolorosa del paciente dada por la sinovitis y destrucción intentando preservar el máximo de función posible.^{7,11}

En este contexto, las artrodesis parciales carpianas aparecen como una alternativa adecuada y con buenos resultados en la literatura.^{2-8,11} La artrodesis escafo-capitate es un procedimiento que permite disminuir la carga sobre la columna media, transfiriéndosela a la columna radial y con esto disminuir el dolor y a la vez preservar cierto grado de movilidad de la muñeca.⁷

Ho et al.⁸ describe distintos tipos de fusiones parciales del carpo de manera artroscópica logrando buenos resultados clínicos y sugiere este método como el ideal para pacientes con artrosis carpiana limitada que deseen preservar función. Si bien es una técnica demandante, presenta una baja tasa de complicaciones y altas tasas de unión y con tiempos de consolidación comparables con las técnicas abiertas.

Proponemos un esquema de manejo según la clasificación de Lichtman y Bain/Begg (► Fig. 11).

Conflicto de Intereses

Los autores declaran no tener ningún conflicto de intereses.

Referencias

- Bain GI, MacLean SB, Yeo CJ, Perilli E, Lichtman DM. The Etiology and Pathogenesis of Kienböck Disease. *J Wrist Surg* 2016;5(04): 248–254
- Leblebicioğlu G, Doral MN, Atay A, Tetik O, Whipple TL. Open treatment of Kienböck's disease with lunate revascularization compared with arthroscopic treatment without revascularization. *Arthroscopy* 2003;19(02):117–130
- Lichtman DM, Pientka WF II, Bain GI. Kienböck Disease: A New Algorithm for the 21st Century. *J Wrist Surg* 2017;6(01):2–10
- Fontaine C. Kienböck's disease. *Chir Main* 2015;34(01):4–17
- Ertem K, Görmeli G, Karakaplan M, Aslantürk O, Karakoç Y. Arthroscopic limited intercarpal fusion without bone graft in patients with Kienböck's disease. *Eklemler Hastalıkları Cerrahisi* 2016;27(03):132–137
- Iorio ML, Kennedy CD, Huang JI. Limited intercarpal fusion as a salvage procedure for advanced Kienböck disease. *Hand (N Y)* 2015;10(03):472–476
- Bain GI, MacLean SB, Tse WL, Ho PC, Lichtman DM. Kienböck Disease and Arthroscopy: Assessment, Classification, and Treatment. *J Wrist Surg* 2016;5(04):255–260
- Ho PC. Arthroscopic partial wrist fusion. *Tech Hand Up Extrem Surg* 2008;12(04):242–265
- Geutjens GG. Kienböck's disease in an elderly patient. *J Hand Surg Am* 1995;20(01):42–43
- Beckenbaugh RD, Shives TC, Dobyns JH, Linscheid RL. Kienböck's disease: the natural history of Kienböck's disease and consideration of lunate fractures. *Clin Orthop Relat Res* 1980; (149):98–106
- Bain GI, Begg M. Arthroscopic assessment and classification of Kienböck's disease. *Tech Hand Up Extrem Surg* 2006;10(01):8–13
- Lichtman DM, Degnan GG. Staging and its use in the determination of treatment modalities for Kienböck's disease. *Hand Clin* 1993;9(03):409–416
- Gelberman RH, Bauman TD, Menon J, Akeson WH. The vascularity of the lunate bone and Kienböck's disease. *J Hand Surg Am* 1980;5 (03):272–278
- Stahl F. On lunatomalacia (Kienböck's disease): clinical and roentgenological study, especially on its pathogenesis and late results of immobilization treatment. *Acta Chir Scand* 1947;95 (Suppl 126):1–133
- Tatebe M, Koh S, Hirata H. Long-Term Outcomes of Radial Osteotomy for the Treatment of Kienböck Disease. *J Wrist Surg* 2016;5(02):92–97
- Illarramendi AA, De Carli P. Radius decompression for treatment of Kienböck disease. *Tech Hand Up Extrem Surg* 2003;7(03): 110–113
- De Carli P, Zaidenberg EE, Alfie V, Donndorff A, Boretto JG, Gallucci GL. Radius Core Decompression for Kienböck Disease Stage IIIA: Outcomes at 13 Years Follow-Up. *J Hand Surg Am* 2017;42(09): 752.e1–752.e6
- Moran SL, Cooney WP, Berger RA, Bishop AT, Shin AY. The use of the 4 + 5 extensor compartmental vascularized bone graft for the treatment of Kienböck's disease. *J Hand Surg Am* 2005;30(01):50–58
- Sutro CJ. Treatment of nonunion of the carpal navicular bone. *Surgery* 1946;20:536–540