

Richtigstellung

Freie Luft im Abdomen?

Zum Mediquiz Fall 3170, DMW 5/2014

Dr. Katrin Kipke

Ärztin, Radiologie,
Städtisches Klinikum
Dresden-Neustadt
Katrin.Kipke@khdn.de

In die Auflösung des Falles 3170 hat sich ein Fehler eingeschlichen. Pfeil 4 zeigt im linken Bild (koronare Schnittführung) auf Luft im Thorax, oberhalb

des Zwerchfells. Dort darf Luft sein, aber nicht im Bauchraum zwischen linken Leberlappen und Magen im selben Bild.

Erwiderung

Dr. med.**Andreas Gunter Bach**

Klinik für Diagnostische
Radiologie
Martin-Luther-Universität
Halle-Wittenberg
mail@andreas-bach.de

Die Kollegin hat recht; bei der Auszeichnung des Bildes hat sich bedauerlicherweise ein Fehler eingeschlichen: Die „4“ in der axialen Ebene ist korrekt. Die „4“ in der koronaren Ebene bezeichnet nicht den selben Lufteinschluss. Dies erkennt man daran, dass in der axialen Ebene die Luft fast mittig ist, in der koronaren Ebene die (fälschlicherweise markierte) 4 ganz seitlich liegt.

Dr. med. Rick Schneider

Klinik für Allgemein-,
Viszeral-, und Gefäßchirurgie
Martin-Luther-Universität
Halle-Wittenberg
rick.schneider@uk-halle.de

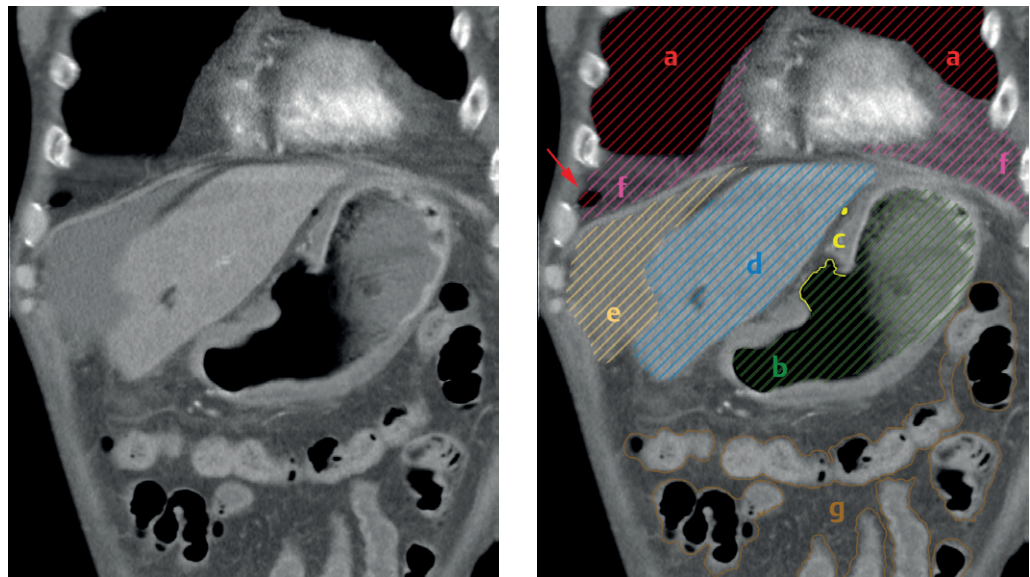
Zum besseren Überblick sind die anatomischen Strukturen in ► **Abb. 1** markiert:

Weichteilfenster zeigt sich normales Lungengewebe (a) und freie Luft gleichermaßen als schwarz. Das im Bild erfasste Lungengewebe erreicht im rechten Recessus costodiaphragmaticus punktförmig die koronare Bildschicht (roter Pfeil). Es handelt sich aber nicht – wie zuerst fälschlicherweise bezeichnet – um einen Lufteinschluss.

Das Zwerchfell ist als dünne Struktur zu erkennen, welche Thorax und Abdomen trennt. Mittig dem Zwerchfell sitzt das Herz auf. In seiner Umgebung findet sich mediastinales Fettgewebe. Durch die koronare Schnittführung erscheinen thoraxwandnahe Fettschichten und fettige Verschmelzungen an der Basis der Lunge im Bild sehr prominent (f). Aufgrund der Darstellung im

Weiterhin weisen Darmanteile (g) einzelne, dünnwandige Divertikel auf, welche als Bläschen in Darmnähe zu sehen sind. Tatsächlich ist nur an zwei Stellen freie intraabdominelle Luft nachweisbar, nämlich direkt an der Perforationsstelle des Magens (c) und als kleine Luftblase in unmittelbarer Nähe (als gelber Punkt markiert). Der perforierte Magen (b) und die Leber (d) sind aufgrund ihrer Lage gut abgrenzbar. Zwischen Leber und Zwerchfell findet sich Aszites (e).

Abb. 1 Kontrastmittel-gestützte Computertomographie des Thorax und Abdomens in koronarer Schnittführung.

**Hinweis**

Der Beitrag „Bach AG, Schneider R. Reißende thorakale Schmerzen bei einem 67-jährigen Mann. Dtsch Med Wochenschr 2015; 140: 314“, auf den sich die Leserschrift bezieht, wurde berichtigt. Online ist die korrekte Abbildung verfügbar: <http://dx.doi.org/10.1055/s-0041-100714>

DOI 10.1055/s-0041-102337
Dtsch Med Wochenschr
2015; 140: 962
© Georg Thieme Verlag KG ·
Stuttgart · New York ·
ISSN 0012-0472