Die Lungenauskultation – Erkenntnisse und Irrtümer

Urs Bürgi, Lars Christian Huber

Jeder praktizierende Arzt muss die Lungenauskultation beherrschen, denn zusammen mit der Anamnese ist sie das Kernstück der pneumologischen Erstbeurteilung. Die verschiedenen Atem- und Nebengeräusche eindeutig zu identifizieren, ist jedoch nicht immer einfach – und auch auf die Verwendung der international anerkannten Nomenklatur sollte geachtet werden.

Geschichte der Auskultation

Von der Papierrolle zum Stethoskop | Bereits Hippokrates führte die Lungenauskultation durch, indem er das Ohr auf die Brust legte. Erst im frühen 19. Jahrhundert wurde die Auskultation durch Laënnec etabliert, wobei der französische Arzt auch die entsprechende Technik revolutionierte: Er benutzte dazu ein gerolltes Papier und später einen Holzzylinder, was den Gesellschafts- und Hygieneansprüchen der damaligen Zeit besser entsprach. Gegen die Jahrhundertwende wurde das heute gebräuchliche Stethoskop mit binauraler, flexibler Auskultation entwickelt.

Vesikuläratmen – ein obsoleter Begriff | Aus der Zeit von Laënnec hat sich neben der technischen Errungenschaft auch der Begriff „Vesikuläratmen" bis in die heutige Zeit erhalten. Ursprünglich bezeichnete Laënnec das normale Atemgeräusch über den Lungen als Vesikuläratmen, um es gegenüber dem Auskultationsbefund über der Trachea abzugrenzen. Das moderne Verständnis über die Entstehung des Atemgeräuschs disqualifiziert aber diesen Begriff. Trotzdem wird er ungeachtet dessen weiter verwendet – auch von Pneumologen. Daran hat auch das internationale Symposium über die Lungenauskultation von 1987 nichts geändert.

Zwischen den Ohren des Arztes | Als technische Weiterentwicklung sind elektronische Stethoskope mit Verstärker und Möglichkeit einer digitalen Verarbeitung des Signals verfügbar. Diese teuren Geräte haben sich allerdings im klinischen Alltag bisher nicht durchgesetzt, vermutlich auch aufgrund der fehlenden Konsequenz in der Gesamtbeurteilung. Für die Forschung haben die Frequenzanalysen und Studien der Lungenauskultation inzwischen einen hohen Stellenwert [1]. Der wichtigste Teil des Stethoskops bleibt aber sprichwörtlich derjenige zwischen den Ohren des Arztes.

Richtig auskultieren

Praktische Durchführung | Der Oberkörper sollte für die Auskultation entkleidet sein. Die Dauer der Auskultation umfasst pro Auskultationspunkt mindestens eine ganze Atemphase. Der Patient kann sitzen oder stehen. Er atmet mit geöffnetem Mund. Eine vorgewärmte Membran des Stethoskops lässt das Arzt-Patienten-Verhältnis nicht unnötig abkühlen. Die Auskultationspunkte sind in ▶ **Abb. 1** dargestellt. Der Vergleich beider Seiten ist essentiell. Zu beachten ist, dass die beiden Oberlappen nur von ventral auskultiert werden können, die Lingula und der Mittelappen nur von lateral.

Abb. 1 Auskultationspunkte.

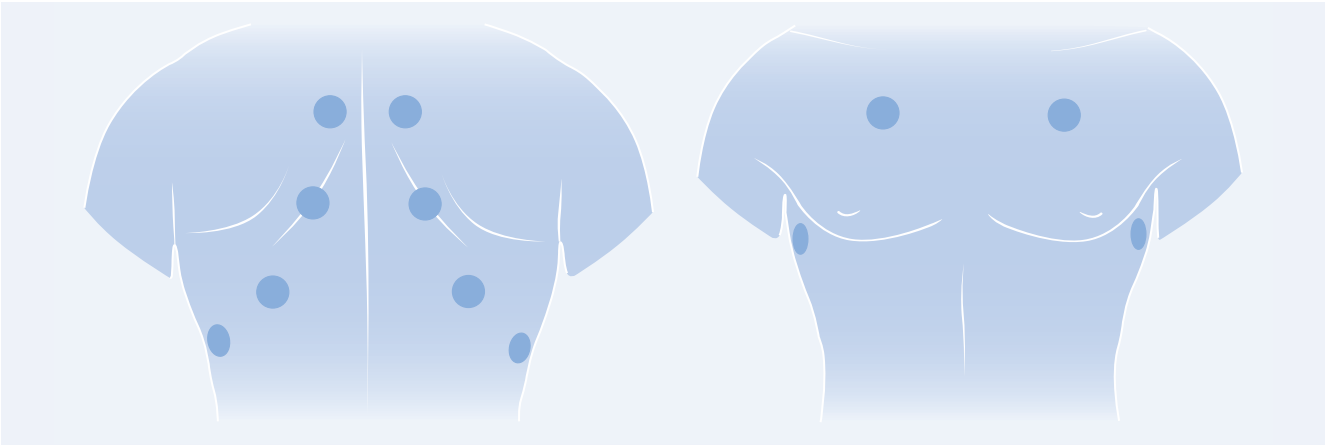

Dieses Dokument wurde zum persönlichen Gebrauch heruntergeladen. Vervielfältigung nur mit Zustimmung des Verlages.

Es gibt keine vordefinierte Reihenfolge, in der der Untersucher die Auskultationspunkte abhören sollte. Am besten legt er aber für sich eine Reihenfolge fest, nach der er bei jeder Untersuchung vorgeht.

Schallquelle: Atem- oder Nebengeräusch?

Die Atemgeräusche | Die Auskultation unterscheidet Atemgeräusch und Nebengeräusche. Man geht davon aus, dass der Entstehungsort des inspiratorischen Atemgeräusches die lobären und segmentalen Bronchien sind. Das exspiratorische Atemgeräusch stammt hingegen von den zentralen Atemwegen [2]. Dies ist ein physiologischer Prozess. Das Atemgeräusch kann pathologisch abgeschwächt oder auch verstärkt sein. Eine Abschwächung kommt durch ein partielles Wegfiltern der Geräuschquelle durch veränderte Gewebeeigenschaften zwischen der Geräuschquelle und dem Stethoskop zustande. Dies können Luft- oder Flüssigkeitsansammlung oder solides Gewebe sein. Eine Verstärkung des Atemgeräuschs („Bronchialatmen") entsteht, wenn die schallisolierenden Alveolen mit Material gefüllt sind und so die Filterwirkung der lufthaltigen Alveolen wegfällt. Das zentral generierte Atemgeräusch ist dann auch peripher gut auskultierbar.

Die Nebengeräusche | Nebengeräusche wie Pfeifen, Giemen und Brummen entstehen durch Oszillationen der Bronchialwände bei genügender Flussgeschwindigkeit (Gesetz von Bernoulli).

- Dieser Prozess findet zwischen der 2. und 7. Generation im Bronchialbaum statt [3, 4].
- Die Tonlage dieser Oszillationen ist abhängig von den physikalischen Eigenschaften der Bronchialwände (Wanddicke, Biegsamkeit, Längsspannung) [3].

Die Lautstärke hängt ab von der Flussgeschwindigkeit [5]. Sie entspricht daher nicht dem Ausmaß einer Obstruktion.

Die Entstehung der Rasselgeräusche ist weniger gut untersucht. Mit wenigen Ausnahmen (moribunde Patienten, Patienten mit reichlich Sekret) entstehen diese Rasselgeräusche vermutlich nicht durch Bronchialsekret.

- Feinblasige Rasselgeräusche entstehen wahrscheinlich durch die plötzliche Wiedereröffnung von peripheren Atemwegen, welche während der Exspiration komprimiert wurden [6].
- Grobblasige Rasselgeräusche erklärt man sich mit dem Durchtritt von kleinen Luftmassen durch Bronchien, die intermittierend offen bzw. verschlossen sind [7].

	Befund	Differenzialdiagnose
Atemgeräusch	Normal	
	Abgeschwächt	Pulmonal: ▸ Emphysem ▸ Pleuraerguss ▸ Hämatothorax ▸ Pleuratumor ▸ Pneumothorax Extrapulmonal: ▸ Adipositas ▸ Kyphoskoliose ▸ Aszites Konsolidation mit obstruierten Atemwegen
	Verstärkt (Bronchialatmen)	Pneumonie
Nebengeräusch	Stridor	▸ Larynxödem ▸ Spasmus ▸ Tumor ▸ VCD ▸ Fremdkörper
	Giemen / Brummen	Generalisiert: ▸ COPD ▸ Asthma ▸ Herzinsuffizienz Lokalisiert: ▸ Fremdkörper ▸ Mucus plug ▸ Tumor
	Feinblasige / grobblasige Rasselgeräusche	a) Frühinspiratorisch: ▸ obstruktive Atemwegserkrankungen b) Mittinspiratorisch: ▸ Bronchiektasen c) Endinspiratorisch: ▸ Lungenfibrose („Velcro"); z. B. ▸ IPF / NSIP ▸ Asbestose ▸ ILD bei CTD (NSIP, UIP, COP) ▸ Pneumonie ▸ Herzinsuffizienz ▸ Passager: bei Gesunden

Tab. 1 Differenzialdiagnose der Auskultationsbefunde. COP = Cryptogenic organizing pneumonia, COPD = Chronic obstructive pulmonary disease, CTD = Connective tissue disease, ILD = Interstitial lung disease, IPF = Idiopathic pulmonary fibrosis, NSIP = Non specific interstitial pneumonia, UIP = Usual interstitial pneumonia, VCD = Vocal cord dysfunction.

Physiologische Befunde

Atemfrequenz | Die Atemfrequenz ist das pulmonale Vitalzeichen. Sie beträgt bei gesunden Erwachsenen 8–20/Minute. Das Auszählen muss beim abgelenkten Patienten erfolgen. Abhängig vom Atemmuster geschieht dies vorzugsweise mittels Inspektion oder Auskultation. Das Verhältnis von Inspiration zu Exspiration ist 2:3. Bei obstruktiven Atemwegserkrankungen verlängert sich das Exspirium [8].

Dieses Dokument wurde zum persönlichen Gebrauch heruntergeladen. Vervielfältigung nur mit Zustimmung des Verlages.

Atemgeräusch | Das Atemgeräusch kann normal, vermindert oder verstärkt („Bronchialatmen") sein. Das normale Atemgeräusch ist während der gesamten Inspiration und zu Beginn der Exspiration hörbar [9]. Ein sehr leises Atemgeräusch wird durch leicht forcierte Atmung besser erkennbar.

Pathologische Atem- und Nebengeräusche

Vermindertes Atemgeräusch | Der häufigste pathologische Befund ist ein vermindertes Atemgeräusch. Dies kann entweder durch eine abgeschwächte Geräuschquelle und/oder eine gestörte Schallleitung bedingt sein. Bei störenden Umgebungsgeräuschen (z. B. während eines Notarzteinsatzes) kann der Untersucher zum Vergleich das eigene Atemgeräusch über der Trachea auskultieren.

Abgeschwächte Geräuschquelle | Eine abgeschwächte Geräuschquelle entsteht durch verminderten Fluss, wie z. B. bei:
- eingeschränkter Kooperation
- zentraler Atemdepression (z. B. Opiate)
- Verlegung der Atemwege durch einen Tumor oder Fremdkörper
- schwerer Bronchialobstruktion (Asthma bronchiale, COPD)

Eingeschränkte Schallleitung | Einer eingeschränkten Schallleitung liegen pulmonale oder extrapulmonale Ursachen zu Grunde. Extrapulmonale Ursachen sind:
- Adipositas
- Thoraxdeformitäten (Kyphoskoliose)
- eine viszerale Ausdehnung, wie sie bei Aszites beobachtet wird

Pulmonale Gründe für eine verminderte Schallleitung sind:
- ein Emphysem (häufigste Ursache für ein vermindertes Atemgeräusch)
- eine Pathologie des Pleuraraums (Pneumothorax, Pleuraerguss, Hämatothorax, entzündliche oder maligne Pleuraprozesse)

Verlegte Atemwege | Eine Konsolidation des Lungenparenchyms macht nur eine Verminderung des Atemgeräuschs, wenn zusätzlich die Atemwege verlegt sind, z. B. durch:
- eine ausgeprägte Entzündungsreaktion
- zähes Sekret
- Tumoren

Sind die Atemwege offen, kommt es zum verstärkten Atemgeräusch („Bronchialatmen") [1]. Letzteres ist der Fall bei pneumonischen Infiltraten oder selten bei Tumoren. Ein Bronchialatmen findet sich auch bei komprimiertem Lungengewebe über einem Pleuraerguss. Es wird dann auch als „Kompressionsatmen" bezeichnet.

Stridor | Vom Atemgeräusch gilt es Nebengeräusche abzugrenzen. Sie sind fast immer pathologisch (▶ **Tab. 1**). Ohne Stethoskop erkennbar ist der Stridor. Er ist gegenüber einem Giemen oder Pfeifen abgrenzbar, da er mit bloßem Ohr hörbar und in der Auskultation im Halsbereich lauter ist als über dem Thorax [9]. Bei extrathorakaler Stenose entsteht ein inspiratorischer Stridor, liegt die Stenose intrathorakal entsteht ein exspiratorischer Stridor.

> Ein Stridor kann eine lebensbedrohliche Ursache haben und verlangt eine umgehende Abklärung.

Wheezing | Die im Englischen als „wheezing" bezeichneten, hochfrequenten Nebengeräusche entsprechen im Deutschen dem Pfeifen und Giemen, die tieffrequenten „rhonchi" dem Brummen (▶ **Tab. 2**). Sie entstehen bei Atemwegsobstruktionen. Ein generalisiertes Wheezing liegt bei Asthma oder COPD vor, ein lokalisiertes Wheezing bei Tumor, Schleimpfropf („mucus plug") oder Fremdkörperaspiration. Auch eine Herzinsuffizienz kann über eine vermehrte Flüssigkeitskollektion (interstitielles Ödem) in der Bronchialschleimhaut eine Obstruktion verursachen und zu Giemen und Pfeifen führen („Asthma cardiale"). Ein Giemen oder Pfeifen während der gesamten Inspiration und Exspiration kann auf eine fixierte Stenose oder einen Fremdkörper hinweisen.

Tab. 2 Begriffe mit Übersetzung (nach [14]).

Englisch	Deutsch	Kommentar
Wheeze	Pfeifen, Giemen	obsolet: „Trockene Nebengeräusche"
Rhonchi = Low pitched wheeze	Brummen	
Stridor	Stridor	
Rales, Crackles (USA), Crepitations (UK) [4]	Rasselgeräusche	
Coarse Crackles	Grobblasige Rasselgeräusche	obsolet: „Feuchte Nebengeräusche"
Fine Crackles	Feinblasige Rasselgeräusche	
Vesicular breath sounds	Normales Atemgeräusch	obsolet: Vesikuläratmen

Dieses Dokument wurde zum persönlichen Gebrauch heruntergeladen. Vervielfältigung nur mit Zustimmung des Verlages.

Squawk – Quieken | Ein mitt- bis endinspiratorisches Quieken (englisch „squawk“) ist beschrieben bei:
- Hypersensitivitätspneumonitis (exogen allergische Alveolitis)
- Bronchiektasen
- Pneumonien
- Bronchiolitis obliterans [10, 11].

Exspiratorisches Pfeifen | Ein exspiratorisches Pfeifen entsteht, wenn der maximale exspiratorische Fluss (Peak flow) durch eine Obstruktion unter 50% fällt [12]. Die beste Korrelation zwischen Auskultationsbefund und dem Ausmaß der Obstruktion zeigt der Anteil des Pfeifens am Atemzyklus [13]. Die Korrelation ist aber zu ungenau, als dass man auf eine Lungenfunktion verzichten könnte. Die Lautstärke korreliert wie oben erwähnt nicht mit dem Ausmaß der Obstruktion [14].

Rasselgeräusche | Rasselgeräusche können gemäß ihrem Entstehungsort in fein- und grobblasige Rasselgeräusche unterteilt werden. Grobblasige Rasselgeräusche zeigen sich bei:
- Linksherzinsuffizienz
- Bronchiektasen
- Pneumonie

Sklerosiphonie | Feinblasige Rasselgeräusche („Sklerosiphonie“, „Velcro“) treten meist bei fibrosierenden Lungenerkrankungen auf:
- idiopathische pulmonale Fibrose (IPF)
- Nicht-spezifische interstitielle Pneumonie (NSIP)
- Asbestose
- Lungenfibrose bei Kollagenosen

Die Sklerosiphonie ist im Zusammenhang mit fibrosierenden Lungenerkrankungen ein essentieller Befund. Er geht den konventionell-radiologisch sichtbaren Lungenparenchymveränderungen voraus [15, 16]. Das zeitliche Auftreten während der Inspirationsphase kann ein Hinweis für die Ursache sein (▶ **Tab. 1**).

Rasselgeräusche bei Linksherzinsuffizienz | Rasselgeräusche können auch ein Zeichen für eine kardiale Dekompensation sein:
- Bei linksventrikulärer Dekompensation treten sie ab einem pulmonal-arteriellen Wedgedruck von 20–25 mmHg auf (PAWP, „wedge pressure“; Norm < 15 mmHg) [17].
- Die basoapikale Ausdehnung der Rasselgeräusche beim kardialen Lungenödem kann als Verlaufsbeurteilung einer Therapie verwendet werden.

Obsolete Begriffe in der Nomenklatur

Keine einheitliche Nomenklatur | Wie bereits Laënnec festhielt, sind die Geräusche einfacher voneinander zu unterscheiden als zu beschreiben.

Abb. 2 Pneumocystis jiroveci Pneumonie bei einem HIV-Patienten. Auskultationsbefund: normales Atemgeräusch ohne Nebengeräusche.

Vom Französischen wurden die Begriffe nicht korrekt ins Englische übersetzt. Die ursprünglich deutschen Begriffe wiederum dienten als Grundlage für die chinesischen Zeichen, welche dann zum Teil ins Japanische übernommen wurden [18]. Es ist also nachvollziehbar, dass es erstens lange keine einheitliche Terminologie gab und zweitens sich die standardisierte Nomenklatur von 1987 [18] kaum durchsetzen konnte. So findet man auch heute in modernen Lehrbüchern obsolete Begriffe.

Vesikuläratmen | Der Begriff Vesikuläratmen (vesikulär = bläschenartig) als Synonym für das physiologische Atemgeräusch ist obsolet und widerspricht dem heutigen Verständnis der Strömungsverhältnisse in der Lunge.

> Obwohl der Begriff Vesikuläratmen nicht mehr verwendet werden sollte, erscheint er sogar in modernen Lehrbüchern.

Das Strömungsverhalten in den verzweigten Atemwegen ist komplex und nur teilweise verstanden [19]. Ein wichtiger Aspekt ist aber, dass in den zentralen Atemwegen die Flussgeschwindigkeit größer ist als in den peripheren, was dort zur Entstehung von Turbulenzen führt. Diese sind für die Atemgeräusche verantwortlich. In den peripheren Atemwegen liegt ein näherungsweise laminarer Fluss vor. In den Alveolen werden die Gasmoleküle mittels Diffusion bewegt. Sowohl der laminare Fluss als auch die Diffusion sind geräuschlos. Ein anschauliches Beispiel hierfür ist die Pneumocystis jiroveci-Pneumonie mit einem unauffälligen Auskultationsbefund trotz ausgeprägtem alveolärem Befall. Im Röntgen-Thorax imponiert dies als alveoläre Transparenzminderung (▶ **Abb. 2**).

Dieses Dokument wurde zum persönlichen Gebrauch heruntergeladen. Vervielfältigung nur mit Zustimmung des Verlages.

Dr. med. Urs Bürgi
ist Oberarzt in der Klinik für Pneumologie am UniversitätsSpital Zürich.
urs.buergi@usz.ch

PD Dr. med. Lars Christian Huber
ist Oberarzt in der Klinik für Pneumologie am UniversitätsSpital Zürich und ist Mitinitiator der „Peer-Students"-Lernplattform Lungenauskultation an der Universität Zürich.

Trocken oder feucht | Obsolet sind auch die Begriffe „trockene" und „feuchte" Rasselgeräusche. Sie sind auch pathophysiologisch unsinnig: „trockene" Geräusche werden auch bei „feuchten" Lungenerkrankungen beobachtet und umgekehrt. Kontinuierliche Nebengeräusche (als Synonym für Pfeifen, Giemen und Brummen) und diskontinuierliche Nebengeräusche (für Rasselgeräusche) beschreiben zwar mechanistisch das Entstehungsmuster dieser Geräusche, sie sind als Überbegriffe im Alltag aber ungenau und bringen keine zusätzliche klinische Information. Sie sollten unserer Meinung nach nicht verwendet werden. Eine Übersicht über die korrekte Nomenklatur liefert ▸ **Tab. 1**.

Limitationen der Auskultation

Auskultation nicht immer eindeutig | Nebst der uneinheitlichen Nomenklatur bestehen unserer Meinung nach mehrere weitere wichtige Limitationen, welche die Lungenauskultation erschweren:

- Die Lungenauskultation ist, im Unterschied zur relativ uniformen Herzauskultation, individuell sehr unterschiedlich.
- Bei der pulmonalen Untersuchung kann man ein abnormes Atemgeräusch nur bei einseitiger oder fokaler Veränderung eindeutig identifizieren.
- Untersuchungen haben gezeigt, dass die Variabilität bei der Durchführung der Lungenauskultation sehr groß ist. Die Übereinstimmung von Auskultationsbefunden zwischen Ärzten liegt zwischen 55 [20] und 92 % [16]. Ob dies auf eine ungenügende Ausbildung oder fehlendes Training zurückzuführen ist, bleibt unklar.
- Ein Nebengeräusch ist nicht zwingend pathologisch. In einer Studie ließen sich bei 50 % der lungengesunden Probanden während tiefer Inspiration Rasselgeräusche (ähnlich einer Sklerosiphonie) bei der Auskultation von ventral feststellen. Von dorsal fanden sich die Geräusche immerhin noch bei 0–7 % [21]. In einer Studie über Auskultationsbefunde bei Pneumonien fanden die Untersucher bei 19 % der gesunden Kontrollen in seitlich liegender Position spätinspiratorische Rasselgeräusche in der unten liegenden Lunge. Diese Nebengeräusche verschwanden aber nach ein bis zwei tiefen Atemzügen [22].

Konsequenz für Klinik und Praxis

- Jeder Arzt muss die Lungenauskultation beherrschen.
- Die Lungenauskultation ist der wichtigste Teil der pulmonalen Untersuchung: Zusammen mit der Anamnese ist sie das Kernstück der pneumologischen Diagnose.
- Das Vorhandensein oder das Fehlen bestimmter Geräuschphänomene beeinflusst die diagnostische Aussagekraft von anderen Untersuchungen (z. B. von Transparenzminderungen im Röntgenthorax, C-reaktivem Protein und natriuretischen Peptiden) und damit deren Vortestwahrscheinlichkeit.
- In Notfallsituationen kann der routinierte Kliniker schnell und recht zuverlässig Differenzialdiagnosen ein- oder ausschließen (Pneumothorax, Asthma bronchiale, Lungenödem).
- Das Verständnis der (Patho-)Physiologie, die den Lungengeräuschen zugrunde liegt, hilft wesentlich bei der Verknüpfung mit dem klinischen Kontext. Auf die korrekte Verwendung der international definierten Nomenklatur sollte dabei besonders geachtet werden.
- Begriffe wie „Vesikuläratmen" und „trockene" oder „feuchte" Nebengeräusche sind obsolet.

Interessenkonflikt
Die Autoren geben an, dass kein Interessenkonflikt besteht.

DOI 10.1055/s-0041-102883
Dtsch Med Wochenschr 2015; 140: 1078–1082
© Georg Thieme Verlag KG · Stuttgart · New York ·
ISSN 0012-0472

Literatur

1 Bohadana A, Izbicki G, Kraman SS. Fundamentals of Lung Auscultation. N Engl J Med 2014; 370: 744–751
2 Kraman SS. Determination of the site of production of respiratory sounds by subtraction phonopneumography. Am Rev Respir Dis 1980; 122: 303–309
3 Gavriely N, Shee TR, Cugell DW et al. Flutter in flow-limited collapsible tubes: a mechanism for generation of wheezes. J Appl Physiol 1989; 66: 2251–2261
4 Loudon R, Murphy RL. Lung sounds. Am Rev Respir Dis 1984; 130: 663–673
5 Heuer AJ, Scanlan CL. Wilkins' Clinical Assessment in Respiratory Care, 7th Edition. ISBN: 978-0323100298; Mosby Elsevier 2013
6 Vyshedskiy A. Mechanism of Inspiratory and Expiratory Crackles. Chest 2009; 135: 156–164
7 Forgacs P. The functional basis of pulmonary sounds. Chest 1978; 73: 399–405
8 Speich R. The key to diagnosis in respiratory medicine. Pneumologe 2012; 9: 63–80
9 Baughman RP, Loudon RG. Stridor: differentiation from asthma or upper airway noise. Am Rev Respir Dis 1989; 139: 1407–1409
10 Earis JE, Marsh K, Pearson MG et al. The inspiratory „squawk" in extrinsic allergic alveolitis and other pulmonary fibroses. Thorax 1982; 37: 923–926
11 Paciej R, Vyshedskiy A, Bana D et al. Squawks in pneumonia. Thorax 2004; 59: 177–178
12 Shim CS, Williams MH. Relationship of wheezing to the severity of obstruction in asthma. Arch Intern Med 1983; 143: 890–892
13 Meslier N, Charbonneau G, Racineux J-L. Wheezes. Eur Resp J 1995; 8: 1942–1948
14 Baughman RP, Loudon RG. Quantitation of wheezing in acute asthma. Chest 1984; 86: 718–722

Vollständiges Literaturverzeichnis unter http://dx.doi.org/10.1055/s-0041-102883

Dieses Dokument wurde zum persönlichen Gebrauch heruntergeladen. Vervielfältigung nur mit Zustimmung des Verlages.

15 Epler GR, Carrington CB, Gaensler EA. Crackles (rales) in the interstitial pulmonary diseases. Chest 1978; 73: 333–339
16 Shirai F, Kudoh S, Shibuya A et al.Crackles in asbestos workers: auscultation and lung sound analysis. Br J Dis Chest 1981; 75: 386–396
17 Forgacs P. Lung sounds. Br J Dis Chest 1969; 63: 1–12
18 Mikami R, Murao M, Cugell DW et al. International Symposium on Lung Sounds. Synopsis of proceedings. Chest 1987; 92: 342–345
19 Tawhai MH, Lin C-L. Airway gas flow. Compr Physiol 2011; 1: 1135–1157
20 Spiteri MA, Cook DG, Clarke SW. Reliability of eliciting physical signs in examination of the chest. Lancet 1988; 1: 873–875
21 Thacker RE, Kraman SS. The prevalence of auscultatory crackles in subjects without lung disease. Chest 1982; 135: 156–164
22 Gilbert VE. Detection of pneumonia by auscultation of the lungs in the lateral decubitus positions. Am Rev Respir Dis 1989; 140: 1012–1016
23 Cottin V, Cordier J-F. Velcro crackles: the key for early diagnosis of idiopathic pulmonary fibrosis? Eur Respir J 2012; 40: 519–521

Dieses Dokument wurde zum persönlichen Gebrauch heruntergeladen. Vervielfältigung nur mit Zustimmung des Verlages.