Medi quiz

23-Jährige Frau mit schmerzhaften Rötungen an beiden Unterschenkeln

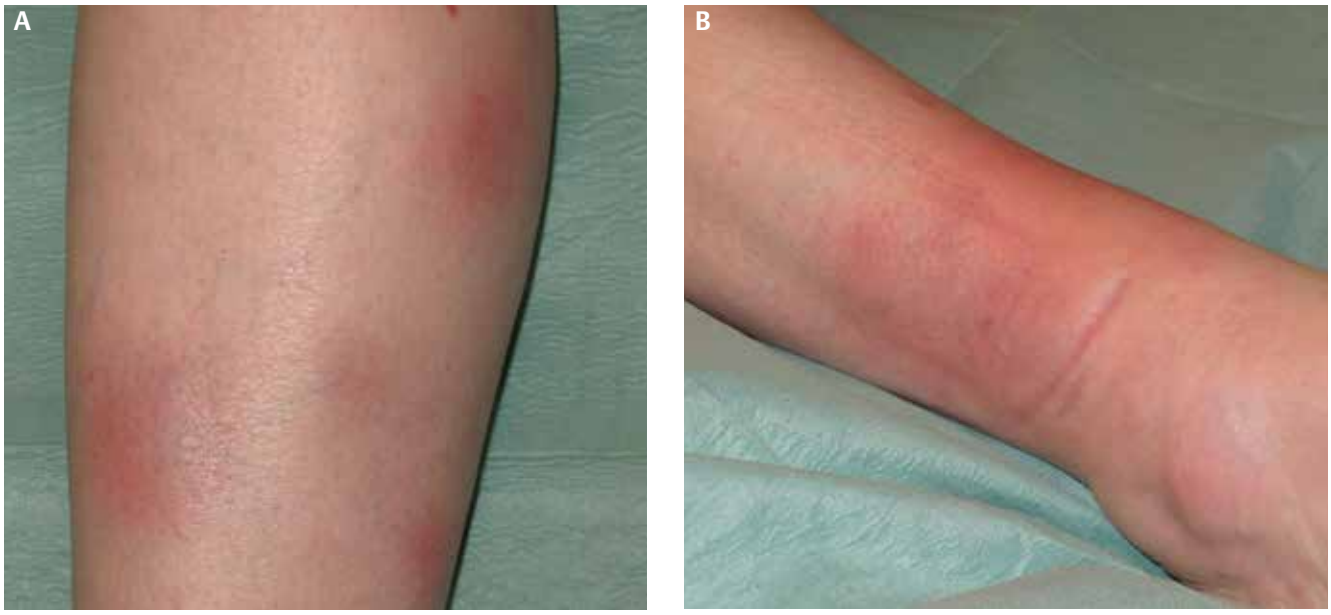

Abb. 1 Übersichtsaufnahme des rechten Unterschenkels (A), Detailaufnahme des rechten Knöchels (B).

Dr. med. Jörg Felber[1]
Dr. med. Marko Weber[1]
Dr. med. Benjamin T. Schleenvoigt[2]
[1] Klinik für Innere Medizin IV, Universitätsklinikum Jena
[2] Zentrum für Infektionsmedizin und Krankenhaushygiene, Universitätsklinikum Jena

Korrespondenz:
joerg.felber@med.uni-jena.de

Eine 23-jährige Frau hat seit 6 Wochen abdominelle Schmerzen und intermittierende, schmerzhafte Rötungen an beiden Unterschenkeln. Die körperliche Untersuchung ergibt eine druckschmerzhafte Resistenz im rechten Unterbauch. Bei der Inspektion der Beine zeigt sich der in ▶ **Abb. 1** dargestellte pathologische Hautbefund.

- Welcher Befund ist es?
- Erlauben der Befund und die Klinik eine Verdachtsdiagnose?
- Wenn ja, welche?
- Sind Differenzialdiagnosen möglich?
- Wenn ja, welche?

Auflösung Seite 1629

DOI 10.1055/s-0041-103199
Dtsch Med Wochenschr 2015; 140: 1581
© Georg Thieme Verlag KG · Stuttgart · New York · ISSN 0012-0472

Dieses Dokument wurde zum persönlichen Gebrauch heruntergeladen. Vervielfältigung nur mit Zustimmung des Verlages.

Medi Quiz

23-jährige Frau mit schmerzhaften Rötungen an beiden Unterschenkeln

Quiz siehe S. 1581

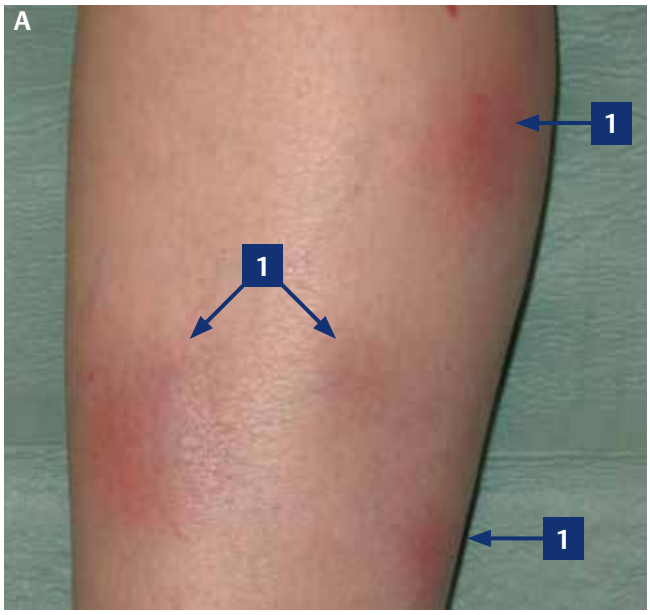

Befund

1. knötchenförmige Hautrötungen an beiden Unterschenkeln

Diagnose

- Erythema nodosum bei M. Crohn mit entzündlicher Aktivität

Differenzialdiagnosen

- Sarkoidose, Löfgren-Syndrom
- Infektionen (Tuberkulose, Streptokokken, Yersinien, Chlamydien, Katzenkratzkrankheit, Toxoplasmose)
- Reaktion auf Arzneimittel (z. B. Sulfonamide, orale Kontrazeptiva)
- rheumatisches Fieber
- Morbus Behçet

Erläuterung

Hautveränderungen sind ein häufiger Befund bei Patienten mit chronisch entzündlichen Darmerkrankungen (CED) [1]. Neben der Haut kann sich eine CED extraintestinal auch

- okulär (Uveitis, Episkleritis, Skleritis),
- muskuloskeletal (periphere Arthritis, axiale Arthropathien) und
- hepatobiliär (primär sklerosierende Cholangitis, chronische Autoimmunhepatitis, Overlap-Syndrom).

manifestieren [2, 3]. Das Pyoderma gangraenosum gehört ebenfalls zu den CED-assoziierten Hauterkrankungen [4].

Bei einem Erytema nodosum ist das subkutane Fettgewebe unter Beteiligung der Kapillarwände akut entzündet. In der Folge bilden sich die charakteristischen schmerzhaften Knötchen. Typische Prädilektionsstellen sind

- Unterschenkelstreckseiten,
- Kniegelenke,
- Sprunggelenke,
- seltener auch Arme und Gesäß.

Es handelt sich um eine allergische Überreaktion (Typ III) der Haut. Der Befund erlaubt eine Blickdiagnose. Das Erythem kann im Zusammenhang mit zahlreichen Grunderkrankungen auftreten [5]. Um bei einem klinischen Verdacht die Ursache einzugrenzen, können u. a. folgende Untersuchungen sinnvoll sein:

- Stuhluntersuchung (Yersinien),
- Rachenabstrich (Streptokokken),
- Röntgen-Thorax (Sarkoidose, Tuberkulose)
- endoskopische Untersuchungen (CED)

Die Therapie besteht vor allem darin, die zugrundeliegende Erkrankung zu behandeln bzw. das auslösende Agens abzusetzen. Zur symptomatischen Therapie gehören

- nicht-steroidalen Antiphlogistika (z. B. Indometacin, Acetylsalicylsäure) und
- Kaliumjodid (lokal) [5].

Literatur

1 Isene R, Bernklev T, Høie O et al. Extraintestinal manifestations in Crohn's disease and ulcerative colitis: results from a prospective, population-based European inception cohort. Scand J Gastroenterol 2015; 50: 300–305

Vollständiges Literaturverzeichnis unter http://dx.doi.org/10.1055/s-0041-103199

Dieses Dokument wurde zum persönlichen Gebrauch heruntergeladen. Vervielfältigung nur mit Zustimmung des Verlages.

2 Van Assche G, Dignass A, Bokemeyer B et al. Second European evidence-based consensus on the diagnosis and management of ulcerative colitis part 3: special situations. J Crohns Colitis 2012; 7: 1–33
3 Van Assche G, Dignass A, Reinisch W et al. The second European evidence-based Consensus on the diagnosis and management of Crohn's disease: Special situations. J Crohns Colitis 2010; 4: 63–101
4 Weizman A, Huang B, Berel D et al. Clinical, serologic, and genetic factors associated with pyoderma gangrenosum and erythema nodosum in inflammatory bowel disease patients. Inflamm Bowel Dis 2014; 20: 525–533
5 Blake T, Manahan M, Rodins K. Erythema nodosum – a review of an uncommon panniculitis. Dermatol Online J 2014; 20: 22376

Dieses Dokument wurde zum persönlichen Gebrauch heruntergeladen. Vervielfältigung nur mit Zustimmung des Verlages.