Notfallsonografie – Patient mit Bauchschmerzen

Tanja Kaneko, Wolfgang Heinz

Bei Patienten mit akuten Bauchschmerzen sind die Anforderungen an den Notfall-Ultraschall hoch: Der Untersucher muss rasch die Anzahl möglicher Differenzialdiagnosen reduzieren und im Idealfall die richtige Diagnose stellen. Der Beitrag stellt die häufigsten Krankheitsbilder in der Notfallsonografie vor und gibt praktische Tipps, die den Einstieg erleichtern.

Voraussetzungen

Geräteeinstellungen | Der Untersucher muss sein Ultraschallgerät so gut kennen, dass er ggf. notwendige Einstellungen zur Geräteoptimierung vornehmen kann. Dazu gehört

- die sichere Wahl des geeigneten Schallkopfs und der Untersuchungsvoreinstellungen und
- die permanente Anpassung der Eindringtiefe, der Verstärkung und die Fokusoptimierung.

Lagerung | Abseits der Technik kann die Führung des Patienten (z. B. Umlagerung oder Atemmanöver) die Untersuchungsqualität essenziell verbessern.

Rechter Unterbauch

Appendizitis | Bei akuten Schmerzen im rechten Unterbauch muss man differenzialdiagnostisch stets an die akute Appendizitis denken. Da die Appendix normalerweise direkt unterhalb der Bauchdecke liegt, sollte für eine bessere Detailauflösung ein hochauflösender, höherfrequenter Schallkopf mit mindestens 5 MHz eingesetzt werden. Bei nicht allzu adipösen Patienten liegt der Wurmfortsatz meist in 3–4 cm Tiefe (▶ **Abb. 1**). Der Appendixloge kann man sich entweder über das Verfolgen des Colon ascendens von kranial nach kaudal bis zum Ileozökalpol im Längsschnitt nähern, oder man beginnt am Punctum maximum des Schmerzes.

Pathologie | Durch die Entzündung (▶ **Abb. 2**) kommt es zur Wandverdickung der Appendix. Ein Querdurchmesser (Gesamtdurchmesser) von über 6 mm gilt dabei als Grenzwert. Legt man den Cut-off bei über 8 mm, dann steigt dadurch die Spezifität bei niedriger Sensitivität. Weitere hilfreiche Zusatzkriterien sind

- die sogenannte echoreiche Netzkappe (die Region um die entzündete Appendix ist echoreicher) sowie
- eine schmerzhafte Sonopalpation (umschriebener Druckschmerz als Ausdruck einer lokalen Peritonitis).

Auch bei retrozökaler Lage gelingt der sonografische Nachweis häufig. Bei der Ultraschalluntersuchung wird der Schallkopf nie ausschließlich von ventral aufgesetzt, sondern auch nach lateral (am Zökum vorbei) geführt.

> Dass eine entzündete Appendix sonografisch nicht detektiert wird, liegt meist daran, dass nicht auf den Nahfeldbereich fokussiert wird.

Als Korrelat für die Entzündung lässt sich mittels Farbdoppler eine verstärkte Durchblutung nachweisen. Die Sonografie erreicht bei akuter Appen-

Abb. 1 Normale Appendix im Längsschnitt.

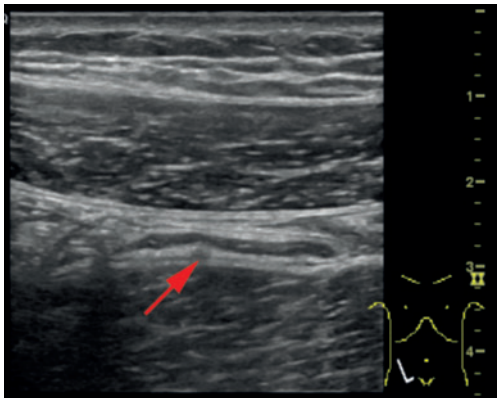

Abb. 2 Kokarde im Querschnitt mit echoreicher Netzkappe.

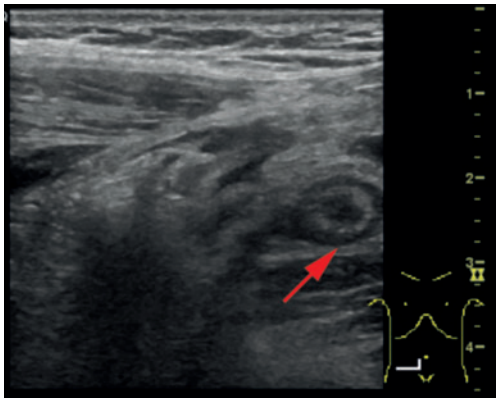

Dieses Dokument wurde zum persönlichen Gebrauch heruntergeladen. Vervielfältigung nur mit Zustimmung des Verlages.

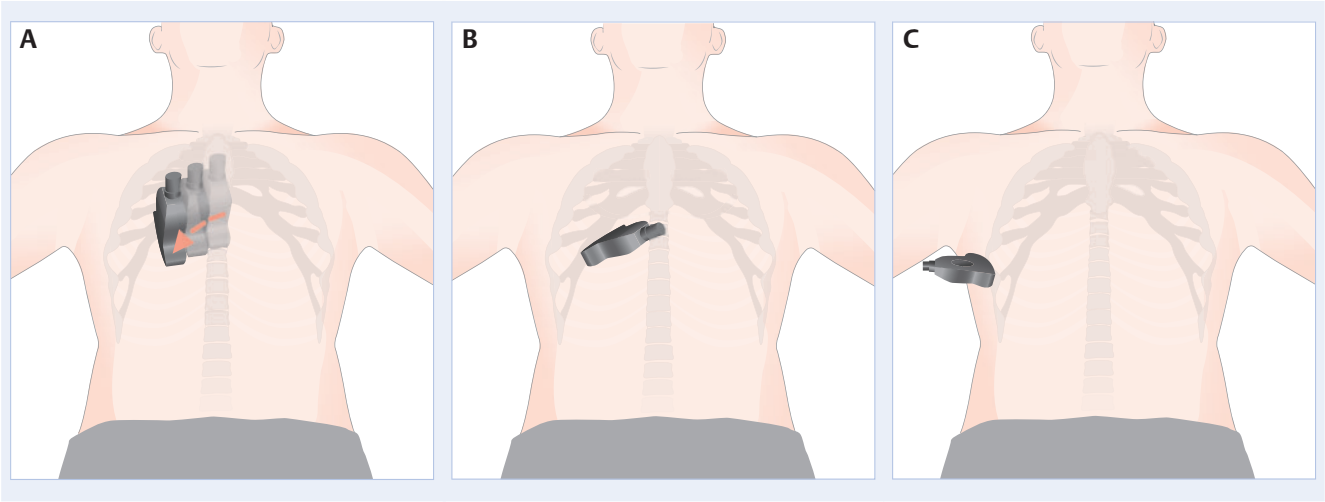

Abb. 3 Aufsuchen der Gallenblase. (A) longitudinal entlang des Rippenbogens, (B) Subkostalschnitt, (C) von lateral / interkostal.

dizitis einen positiv prädiktiven Wert von 86 % und einen negativ prädiktiven Wert von 91 % [1].

Differenzialdiagnose | Außerdem sollten in Betracht gezogen werden:
- bakterielle Ileozökitis (v. a. bei Yersinien-Infektion)
- M. Crohn
- Adnexitis oder andere gynäkologische Ursachen
- Harnleiterkonkrement
- Meckel-Divertikel
- Neoplasie

Rechter Oberbauch

Akute Cholezystitis | Der Klassiker bei akuten rechtsseitigen Oberbauchschmerzen ist die akute Cholezystitis. Es gibt verschiedene Möglichkeiten, die Gallenblase darzustellen (▶ **Abb. 3**). Beim Aufsuchen der Gallenblase ist es hilfreich, den Patienten tief einatmen zu lassen. So kann man den Schallkopf z. B. gut am Leberunterrand entlang im Longitudinalschnitt von epigastrisch kommend in Richtung Medioklavikularlinie verschieben, bis die Gallenblase in ca. 4–7 cm Tiefe erscheint (▶ **Abb. 4**).

Pathologie | Pathognomonische Zeichen der akuten Cholezystitis sind
- eine ödematöse Wandverdickung über 3 mm mit Aufsplitterung der Wandschichten („Dreischichtenphänomen"),
- gegebenenfalls ein echoarmer Saum im Gallenblasenbett zur angrenzenden Leber („Pericholezystitis") sowie
- der Nachweis von Steinen oder Sludge (▶ **Abb. 5**).

Eine akalkulöse Cholezystitis ist selten, kommt aber vor, sodass ein Steinnachweis keine Conditio sine qua non ist.

Freie Flüssigkeit kann Folge einer (seltenen) freien Perforation sein. Das wichtigste sonografisch-klinische Zeichen ist das sogenannte Murphy-Zeichen: Unter sonografischer Sicht wird der Schallkopf direkt über der Gallenblase positioniert, um gezielt zu komprimieren. Führt dies nicht zu Schmerzen, ist eine akute Cholezystitis unwahrscheinlich. Der Nachweis von Konkrementen bei gleichzeitig sonografischem Murphy-Zeichen hat einen positiv prädiktiven Wert von 92,2 % für die Diagnose akute Cholezystitis [2].

Abb. 4 Normale Gallenblase mit Solitärstein.

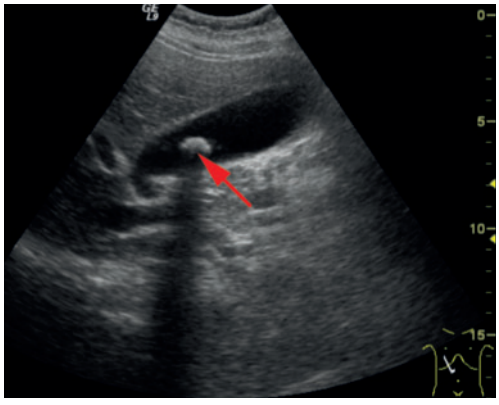

Abb. 5 Akute Cholezystitis mit typischen Zeichen (Pfeile: Konkremente).

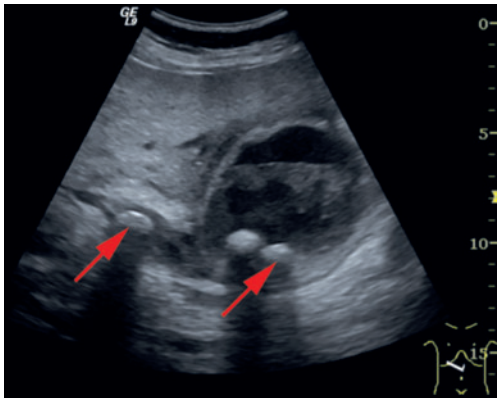

Dieses Dokument wurde zum persönlichen Gebrauch heruntergeladen. Vervielfältigung nur mit Zustimmung des Verlages.

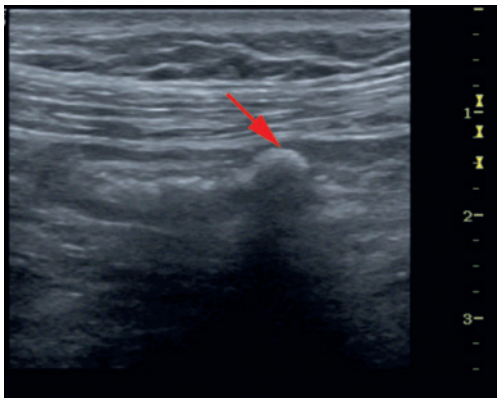

Abb. 6 Normales Sigmadivertikel gefüllt mit Luft.

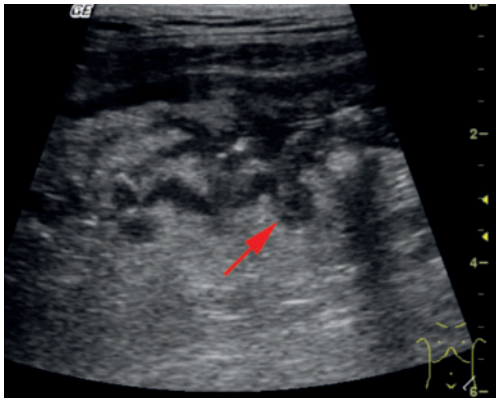

Abb. 7 Sigmadivertikulitits.

Differenzialdiagnose | Schmerzen im rechten Oberbauch können u.a. auch Ausdruck sein für:
- Gallengangsaffektion
- Duodenalulkus
- Hepatitis
- Pyelonephritis
- Appendizitis
- Pneumonie

Linker Unterbauch

Sigmadivertikulitis | Die Sigmadivertikulitis zeigt viele Parallelen zur Appendizitis. Der Patient kann üblicherweise oft punktgenau den Entzündungsherd lokalisieren. Auch hier spielt sich das Geschehen direkt unterhalb der Bauchdecke ab (▶ **Abb. 6**). Somit eignet sich zur besseren Auflösung ein höherfrequenter Schallkopf.

Pathologie | Die Kolonwand ist um mehr als 5 mm verdickt, die Wandschichtung ist – typisch für einen entzündlichen Prozess – akzentuiert (differenzialdiagnostisch führt ein maligner Prozess zur Zerstörung der Wandarchitektur). Die entzündeten Divertikel sind echoarm und ähnlich wie bei der Appenditizis kommt es zu einer echoreichen Umgebungsreaktion (Peridivertikulitis), manchmal mit kleinem Flüssigkeitssaum (▶ **Abb. 7**). Bei Abszessbildung kann man sonografisch größere echoarme / echofreie Bezirke erkennen. Nachteilig ist, dass Komplikationen, die sich an der schallkopffernen Kolonwand entwickeln, bei Luftüberlagerung nicht erkannt werden. Hier bleibt der Einsatz der Computertomografie unverzichtbar.

Bei Stenose mit eingeengtem Lumen und prästenotischer Dilatation ist eine Nahrungskarenz sinnvoll. Bei Abszessen, die größer als 3 bis 5 cm sind, sollte zeitnah eine Drainage angelegt werden.

Differenzialdiagnose | Bei fehlendem Hinweis auf eine Divertikulitis kommen in Betracht:
- inkarzerierte Hernien
- chronisch entzündliche Darmerkrankungen
- Harnleitersteine
- bei Frauen: gynäkologische Ursachen

Linker Oberbauch

Urolithiasis | Bei starken, krampfartigen Flankenschmerzen drängt sich der Verdacht auf eine Nephro- bzw. Urolithiasis auf. Insbesondere die linke Niere lässt sich meist nur von lateral bis zur hinteren Axillarlinie, gelegentlich nur von dorsolateral nach Umlagern schallen.

Harnstau | Die sonografische Fragestellung lautet dabei: Harnstau? Wenn ja, wo steckt das Abflusshindernis? Entwickelt sich die Abflussstörung akut, staut es sich zunächst in das Nierenbecken. Der sonst sehr echoreiche Sinusreflex wird durch echofreie Flüssigkeit ersetzt (Harnstau 1. Grades). Bei zunehmendem Druck staut sich der Urin bis in das Kelchsystem zurück, ohne dabei das Parenchym zu verschmälern (Harnstau 2. Grades). Höhergradige Staus (3. Grad mit Parenchymverschmälerung, 4. Grad „hydronephrotische Sackniere") entstehen fast ausschließlich durch chronische Obstruktionen.

Differenzialdiagnose | Differenzialdiagnostisch abzugrenzen sind:
- ampulläre Nierenbecken
- Sinuslipomatose
- zystische Raumforderungen
- weite Nierenvenen

Auch eine verstärkte Diurese kann auf physiologische Art eine Harnstauung 1. Grades kurzfristig imitieren. Hinter linksseitigen Oberbauchschmerzen können sich u.a. auch verbergen:
- Niereninfarkt
- Pyelitis oder Pyelonephritis
- Magenulkus
- Milzruptur oder Milzinfarkt
- subphrenischer Abszess
- Pneumonie bzw. Pleuritis

Dieses Dokument wurde zum persönlichen Gebrauch heruntergeladen. Vervielfältigung nur mit Zustimmung des Verlages.

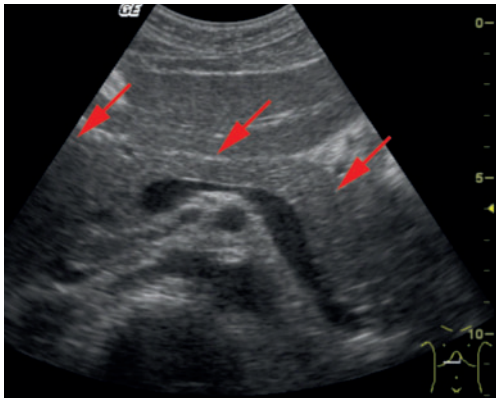

Abb. 8 Normales Pankreas im Längsschnitt.

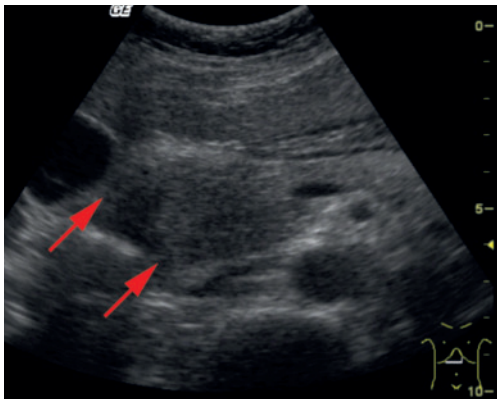

Abb. 9 Ödematöse Pankreaskopfpankreatitis.

Mittelbauch

Akute Pankreatitis | Eine Herausforderung für den unerfahrenen Ultraschaller ist die akute Pankreatitis. Die Schwierigkeit besteht darin, die Bauchspeicheldrüse (▶ **Abb. 8**) im entzündeten Zustand entlang der anatomischen Leitstruktur darzustellen: Denn der Patient ist in diesem Bereich sehr druckempfindlich und durch die Paralyse des Darms bilden sich vemehrt Darmgase.

Die anatomische Leitstruktur für das Pankreas ist die Vena lienalis.

Pathologie | Führendes Ultraschall-Zeichen der milden Pankreatitis (▶ **Abb. 9**) ist – als Korrelat für das entzündliche Ödem – eine Volumenzunahme mit schlechter Organabgrenzung zur Umgebung. Dem entsprechend wird die Organtextur echoärmer und inhomogener. Leider bietet die Bauchspeicheldrüse eine große interindividuelle Formenvarianz und unterschiedliche Echogenität. Somit fällt die Interpretation eines Pankreasbefunds schwer, wenn man den „individuellen Normalbefund" nicht kennt.

Ein gutes sonografisches Kriterium ist der sogenannte Trauerrand – ein Flüssigkeitssaum um das Pankreas, insbesondere in der Bursa omentalis.

Wenn sich Nekrosestraßen entwickeln, lässt sich die Diagnose mittels Ultraschall leichter stellen. Die Abgrenzung zur hämorrhagisch-nekrotisierenden Pankreatitis ist mittels Kontrastmittelsonografie einfach möglich (Nekrosen nehmen kein Ultraschallkontrastmittel auf). Nativsonografisch können Einblutungen und Nekrosen innerhalb der Bauchspeicheldrüse ein unruhiges Muster erzeugen. Besonderes Augenmerk sollte auch auf die benachbarten Gefäße gelegt werden, denn Thrombosen im Bereich der V. lienalis oder V. portae sind nicht selten. Auch der linksseitige Pleuraerguss durch Fistelbildung gehört zu den klassischen Komplikationen.

Differenzialdiagnose | Akute Schmerzen im oberen Mittelbauch und periumbilikal werden außerdem verursacht durch:

- abdominelles Aortenaneurysma
- Magen- oder Duodenalulkus
- beginnende Appendizitis
- Nabelhernie

Wichtiges in Kürze

- Atemmanöver und Umlagerung sind oft notwendig, um Organe / Regionen besser schallbar zu machen.
- Sendefrequenz, Fokus, Eindringtiefe und Verstärkung (gain) müssen immer optimiert werden.
- Die Sonopalpation ist eine hervorragende Methode zur Lokalisation einer umschriebenen peritonealen Reizung.
- Entzündliche Prozesse im Abdomen führen häufig zu einer Umgebungsreaktion (echoreiche Netzkappe).
- Akute Harnabflussbehinderungen führen „nur" zu einem Harnaufstau 1. oder 2. Grades.

Literatur

1 van Randen A, Laméris W, van Es HW et al. A comparison of the Accuracy of Ultrasound and Computed Tomography in common diagnoses causing acute abdominal pain. Eur Radiol 2011; 21: 1535–1545

2 Ralls PW, Colletti PM, Lapin SA et al. Real-time sonography in suspected acute cholecystitis. Prospective evaluation of primary and secondary signs. Radiology 1985; 155: 767–771

Interessenkonflikt

WH gibt an, Vortragshonorare von GE erhalten zu haben. TK gibt an, dass kein Interessenkonflikt besteht.

Dr. med. Tanja Kaneko
ist Assistenzärztin für Innere Medizin in den Ruppiner Kliniken, Medizinische Klinik B in Neuruppin.
tanjapil@gmx.de

Dr. med. Wolfgang Heinz
ist Chefarzt der Inneren Klinik I, Karl-Olga Krankenhaus in Stuttgart.
wolfgang.heinz@sana.de

DOI 10.1055/s-0041-106448
Dtsch Med Wochenschr 2015; 140: 1606–1609

© Georg Thieme Verlag KG · Stuttgart · New York ·

ISSN 0012-0472

Dieses Dokument wurde zum persönlichen Gebrauch heruntergeladen. Vervielfältigung nur mit Zustimmung des Verlages.