

Kasuistik

Tatsächlich ein Tauchunfall?

Andreas Fichtner

Ein 17-jähriger wird nach einem Tauchgang im Krankenhaus vorgestellt. Alle Zeichen deuten auf einen Tauchunfall hin: Kraftlosigkeit in beiden Beinen, Kribbelparästhesien am ganzen Körper, Sehstörungen und Kopfschmerzen. Wie gehen Sie vor? Bestätigt sich die Diagnose?

Der Fall

▼
17-jähriger mit Verdacht auf Tauchunfall Sie haben im deutschen Hochsommer Wochenenddienst. Der ganze Tag ist schon heiß und anstrengend. Am späten Nachmittag wird schließlich ein 17-jähriger junger Mann von seinem Vater mit dem privaten PKW in Ihre Rettungsstelle eines Krankenhauses mit angeschlossenem Druckkammerzentrum gebracht und mit Verdacht auf „Tauchunfall“ vorgestellt.

- ▶ An Symptomatik gibt er Kraftlosigkeit in beiden Beinen, Kribbelparästhesien am ganzen Körper, Sehstörungen und Kopfschmerzen an. Laufen kann er nur mit Hilfe.

Erste Maßnahmen Als erstes lassen Sie den Patienten trotz O_2 -Sättigung (SpO_2) von 99% Sauerstoff möglichst mit einer inspiratorischen O_2 -Fraktion (FiO_2) von 1 über Demandventil oder Maske mit Reservoir und 15 l/min O_2 -Flow atmen. Damit können Sie das durch die Überdruckatmung während des Tauchgangs vermehrt im Körper gelöste Inertgas (zumeist Stickstoff bei Presslufttauchgang) beschleunigt abatmen lassen, weil Sie den Inertgasgradienten zwischen Lunge und angebotenen Atemgas deutlich steigern. Der Sauerstoff dient hier nicht primär zur Oxygenierung, sondern zur Denitrogenierung. Damit hemmen Sie die weitere Entwicklung insbesondere schwerer neurologischer Symptome, die bei zu schneller Druckreduktion durch Mikroembolien aufgrund von Inertgasblasenbildung entstehen [1, 2].

Anamnese Dann erheben Sie eine detaillierte symptombezogene Anamnese.

Der Vater berichtet Ihnen folgenden Verlauf: Beide sind bereits seit 10 Tagen im Tauchurlaub

in der Region unterwegs und haben im Schnitt 2 Tauchgänge pro Tag unternommen. Dekompressionspflichtige Tauchgänge (tiefe und lange Tauchgangsprofile mit berechneten Pausen während des Auftauchens zur Abatmung von Inertgas) fanden nicht statt, Sicherheitsstopps auf geringer Tiefe zum langsamen Abatmen von Inertgas wurden eingehalten. Vorgestern tauchten die beiden gar nicht, und der Sohn unternahm ein Triathlontraining mit 1 h Schwimmen und 1,5 h Strandlauf und trank insgesamt wenig. Gestern wurde nur ein Tauchgang – wie immer mit offenem Presslufttauchgerät – durchgeführt, dabei blieben sie insgesamt 63 min unter Wasser auf einer Maximaltiefe von 20 m, ohne besondere sportliche Belastung. Einen Sicherheitsstopp von 4 min hielten die beiden ein. Am heutigen Vormittag erfolgte erneut ein solcher Tauchgang. Dabei kam es nach dem Erklimmen der Bootsleiter mit samt recht schwerer Ausrüstung erstmalig zu Beschwerden.

- ▶ Zuerst trat eine Kraftminderung im rechten Arm und in der Hand auf, sodass der Patient seine Ausrüstung nicht ablegen konnte, kurz danach „knickten beide Beine weg“, sodass er auf dem Boot zu Boden fiel. Kribbelparästhesien und Sehstörungen folgten in den nächsten Minuten.

Äußere Verletzungen sind keine zu erkennen.

Risiko dieser Tauchgänge Insgesamt handelt es sich um eigentlich dekompressionspflichtige Tauchgänge (Nullzeit rund 31 min bei 21 m), allein aufgrund des im Computerprofil vergleichsweise kurzen Aufenthalts auf Maximaltiefe wurde keine Dekompressionspflicht angezeigt.

- ▶ In kurzer Folge sind Wiederholungstauchgänge dieses Profils durchaus geeignet, um eine ausreichende Inertgasübersättigung zu generieren, die dann Symptome eines Dekompressionsunfalls verursachen kann.

Differenzialdiagnosen wie intrakranielle Blutung, Hirninfarkt, Hitzeerschöpfung oder auch Erstmanifestation eines Hirntumors sind aber nicht ausgeschlossen.

Körperliche Untersuchung In der körperlichen Untersuchung erheben Sie einen unauffälligen kardiopulmonalen und auch abdominalen Befund; RR 120/70 mmHg, HF 68/min, EKG: SRIT (Sinusrhythmus, Indifferenztyp), grobneurologisch normale Reflexantwort, kein Babinski, Kribbelparästhesien an beiden Beinen und am rechten Arm, Sensibilität erhalten, deutliche Kraftminderung insbesondere im rechten Bein, linke Pupille etwas größer als die rechte. Sie veranlassen nun ein kraniales CT (CCT), das einen komplett unauffälligen Befund zeigt.

Weitere Informationen Auf dem Rückweg vom CT teilt Ihnen der Patient mit, dass das Boot sofort zurück zur Küste gefahren sei und man 15 min nach dem Ereignis mit einer auf dem Transport im PKW fortgeführten O₂-Atmung begonnen habe. Darunter seien die Symptome deutlich rückläufig gewesen, als man rund 1 h nach dem Ereignis das Krankenhaus erreichte. Die Pupillendifferenz sei zudem bekannt. Daraufhin entschließen Sie sich, nach tauchmedizinischer Konsultation eine sofortige Druckkammerbehandlung zu veranlassen (◊ Abb. 1).

Druckkammertherapie Während der hyperbaren O₂-Atmung nach der Behandlungstabelle 6 (US Navy; ◊ Abb. 2) kann schon innerhalb der ersten 4 Stunden eine deutliche Zunahme der groben Kraft und Abnahme der Kribbelparästhesien verzeichnet werden. Nach der Behandlung sind noch Restsymptome vorhanden; Gehen ist zwar möglich, das Gangbild jedoch unsicher. Die aus dem mitgebrachten Tauchcomputer inzwischen auslesbaren Profile bestätigen die Schilderungen der beiden zum Tiefen- und Zeitprofil der letzten Tauchgänge, was nicht immer der Fall sein muss.

Weitere Entwicklung Am Folgetag zeigt sich der inzwischen hospitalisierte Patient mit erneuter Progredienz der Symptomatik, deutlicherer Kraftminderung im Bein und subjektiver Zunahme der Kribbelparästhesien. Daraufhin leiten Sie erneut eine Druckkammerbehandlung ein, die ebenfalls wieder eine deutliche Besserung, aber keine vollständige Regredienz bringt, was schließlich zu einer umfangreichen neurologischen Diagnostik in den nächsten beiden Tagen führt.

Neurologische Untersuchung In der detaillierteren neurologischen Untersuchung zeigen sich noch

- ▶ eine Hypästhesie im gesamten rechten Arm,
- ▶ eine Schwächung des kompletten rechten Beines auf Kraftgrad 3–4/5,
- ▶ seitengleiche lebhaftere Muskeleigenreflexe ohne pathologische Reflexe,
- ▶ Sensibilitätsstörung am rechten Fuß,
- ▶ Kribbelparästhesien unterhalb T10,
- ▶ eingeschränktes Lageempfinden,



Abb. 1 Druckkammer.

- ▶ Unterberger und Romberg mit Fallneigung sowie
- ▶ ein unsicheres Gangbild mit Nachziehen des rechten Fußes.

Im MRT von Hirn und Myelon zeigen sich multiple hyperdense Läsionen, sodass nun die Verdachtsdiagnose einer Enzephalomyelitis disseminata gestellt wird (◊ Abb. 3).

Weitere Druckkammertherapie Bei reproduzierbar weiterer Besserung der Symptomatik durch hyperbare O₂-Therapie führen Sie die tägliche rund 5-stündige Druckkammertherapie weiter.

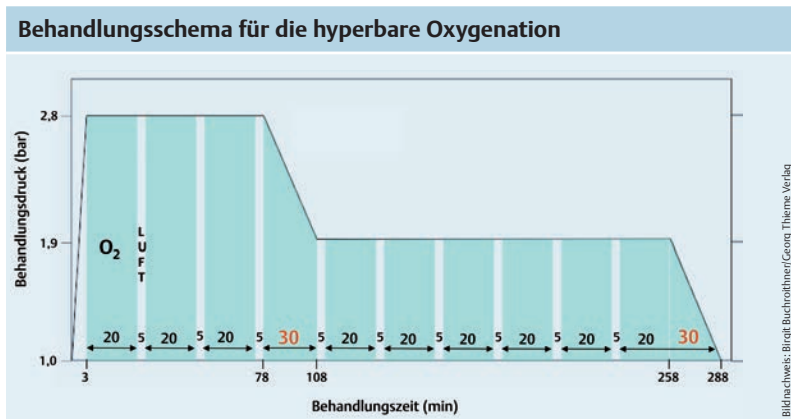
Ändern die vorliegenden Befunde nun die initiale Verdachtsdiagnose Tauchunfall? In der dopplersonografischen Untersuchung der hirnversorgenden Gefäße werden keine Stenosen oder Anomalien gefunden.

Die evozierten Potenziale erhärten inzwischen den Verdacht auf eine demyelinisierende Erkrankung. Daraufhin veranlassen Sie eine Liquorpunktion, welche allerdings einen unauffälligen Befund zeigt. Auch die Immunelektrophorese von Serum und Liquor bleibt unauffällig.

Die inzwischen weitergeführte tägliche Druckkammerbehandlung zeigt zunehmende Wirkung bis zur kompletten Regredienz der objektivierbaren neurologischen Symptomatik nach 8 hyperbaren Oxygenierungen (HBO) nach USN-Tabelle 6.

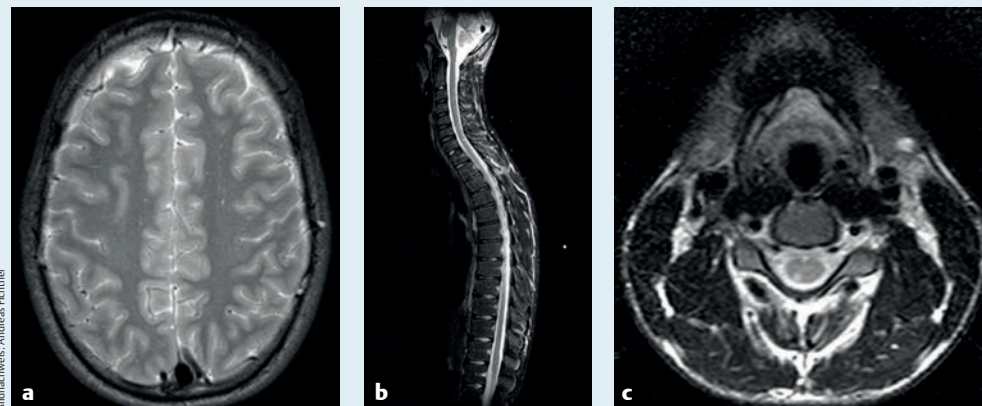
Daraufhin wird die MRT von Hirn und Myelon

Abb. 2 Behandlungstabelle 6 der US Navy für die Therapie von Dekompressionskrankheit und Luftembolie. Intervalle mit Atmung von O₂ sind blau, von Luft weiß gekennzeichnet. Der „Abstieg“ auf die erste Druckstufe erfolgt so schnell, wie es der Patient und das Begleitpersonal tolerieren (Druckausgleich!).



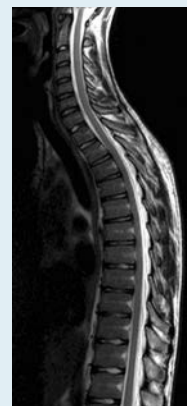
Dieses Dokument wurde zum persönlichen Gebrauch heruntergeladen. Vervielfältigung nur mit Zustimmung des Verlages.

MRT: Hirn und Myelon



Bildnachweis: Andreas Fichtner

MRT: Myelon



Bildnachweis: Andreas Fichtner

Abb. 3a–c nach einmaliger hyperbarer Behandlung.

Abb. 4 (rechts) nach 8 hyperbaren Behandlungen.

wiederholt, in der nun keinerlei hyperdense Läsionen mehr nachweisbar sind (◉ Abb. 4).

Vollständige Genesung Trotz vollständigem Verschwinden der hyperdensen Läsionen nebst der objektivierbaren neurologischen Symptomatik nach 8-maliger hyperbarer O₂-Therapie bestehen weiterhin regrediente Kribbelparästhesien, sodass noch weitere 11 Druckkammerbehandlungen bis zur subjektiven Restitutio ad integrum durchgeführt werden.

Nach eingehender tauchmedizinischer Untersuchung im Intervall taucht der Patient nun nach kurzer Zeit wieder und ist auch Jahre nach dem Ereignis vollständig symptomfrei. Insbesondere entwickelt sich auch keine neurologische Erkrankung.

Diskussion

Komplexität des Falls Insgesamt zeigt dieser tatsächlich so geschehene Fall die Komplexität eines Tauchunfalls. Er ist in selten detailreicher Weise aufgrund der zu verschiedenen Zeitpunkten offenbar wahrscheinlicher erscheinenden Differenzialdiagnosen umfangreich apparativ und laborchemisch diagnostiziert.

Stringente Fallbeschreibung Für den Tauchmediziner ist die Fallbeschreibung durchaus pathophysiologisch stringent:

Der Patient hat durch die zahlreichen vorangegangenen Tauchgänge der letzten Tage eine Inertgasübersättigung erzielt, das bedeutet eine Aufnahme und Lösung von in diesem Fall Stickstoff unter Überdruck im Körper. Diese ist auch durch moderne Tauchcomputer mit jedem weiteren Wiederholungstauchgang schwerer zu quantifizieren. Das Löslichkeitsvolumen für dieses überschüssige Inertgas nimmt durch die anstrengungs- und hitzebedingte Dehydrierung deutlich ab, und durch exzessive sportliche Anstrengung

entstehen Blasenkerne, die zum massiven Ausperlen von zahlreichen Inertgasblasen im rechten Körperkreislauf geführt haben müssen. Zunächst werden diese in der Lunge abgeatmet und führen nicht zu Symptomen. In diesem Fall ist jedoch zu vermuten, dass Symptome einer leichten Dekompressionskrankheit durch den trainingsbedingten Muskelkater maskiert wurden. Nach weiteren 2 Tauchgängen in kurzer Folge kommt es nun direkt nach Anstrengung (Bootsleiter mit Ausrüstung erklimmen) zu sofortiger schwerer, insbesondere neurologischer Symptomatik.

Dieser Verlauf ist typisch für eine arterielle Gasembolie, verursacht durch einen Übertritt von Inertgasblasen bei kurzer Anstrengung oder auch Druckstoß (Husten, Pressen etc.) in den linken Kreislauf.

Persistierendes Foramen ovale Eine typische Übertrittspforte bei intrathorakaler Druckumkehr wäre ein persistierendes Foramen ovale (PFO). Die tauchmedizinische Relevanz eines bei bis zu einem Drittel der Bevölkerung vorkommenden PFO wurde in der Vergangenheit jedoch überschätzt – die meisten arteriellen Gasembolien sind nicht auf ein PFO zurückzuführen, obwohl durch das Vorhandensein das Tauchunfallrisiko erhöht wird.

Zumeist sind druckabhängige intrapulmonale Shunts für den Übertritt von Inertgasblasen verantwortlich. Auch in diesem Fall wurde im Nachgang eine PFO-Diagnostik durch transösophageale Echokardiografie durchgeführt, die bei unserem Patienten kein PFO nachweisen konnte.

Klare Differenzialdiagnose Bereits die Besserung der Symptomatik durch normobare Oxygenierung mit FiO₂ von 1 direkt nach dem Tauchgang und weiter durch die hyperbare O₂-Therapie ist in

diesem Falle wegweisend und lässt in der Zusammenschau mit dem sofortigen Symptomauftritt und der anamnestisch klaren Pathophysiologie der hauptsächlich zerebralen arteriellen Gasembolie kaum eine andere Differenzialdiagnose zu. Auch die erneute geringe Verschlechterung der Symptomatik im Intervall zwischen 2 Druckkammerfahrten ist typisch.

O₂-Toxizität Die in diesem Fall intensive Behandlung mit täglichen langen hyperbaren Expositionen nach USN-Tabelle 6 lassen Komplikationen durch eine – prinzipiell reversible – pulmonale O₂-Toxizität befürchten, die theoretisch bereits nach der ersten hyperbaren Exposition dieser Dauer auftreten kann.

In diesem Fall und auch in der klinischen Routine werden reversible pulmonale Symptome der O₂-Toxizität bewusst in Kauf genommen, um den Behandlungserfolg zu sichern und eine dauerhafte Behinderung und ggf. Berufsunfähigkeit zu vermeiden.

In diesem Fall ist es trotz aggressiver und prolongierter Therapie der zunächst noch objektiven, dann subjektiven Symptomatik zu keiner klinisch evidenten pulmonalen Beeinträchtigung gekommen.

Diagnostik Diagnostisch hätte im vorliegenden Fall vor der Druckkammerbehandlung als einzige und ggf. kausale Therapieoption lediglich ein Röntgenthorax oder eine Sonografie zum Ausschluss eines pulmonalen Barotraumas mit Pneumothorax und konsekutiver Gasembolie genügt, insbesondere um die Komplikation eines Spannungspneumothorax am Ende der Druckkammertherapie („Auftauchen“) zu vermeiden. Die hier durchgeführte umfangreiche und zwischenzeitlich irreführende neurologische Diagnostik ist bei hinreichendem Verdacht auf Tauchunfall aber nicht notwendig und auch keineswegs zielführend, wie man an dieser Kasuistik mit den z.T. fluktuierenden Verdachtsdiagnosen sehr schön erkennt.

Die hier – aufgrund der erhobenen Differenzialdiagnosen – sehr umfangreiche Diagnostik dokumentiert jedoch selten eindrucksvoll die makroskopischen – zumeist im MRT, jedoch oft nicht im CT sichtbaren – Auswirkungen eines Tauchunfalls und deren schnelle und vollständige Regredienz bei adäquater Therapie.

Fazit Selbst bei Unsicherheiten sollte daher die kausale Therapie bei Verdacht auf Tauchunfall keinesfalls verzögert, sondern auch im Zweifel begonnen werden. Als wichtigste Maßnahme empfiehlt sich nach der kontinuierlichen Gabe von 100% O₂ ungeachtet der zumeist normalen Sättigung die zügige Verlegung an ein Druckkammerzentrum. Nur so können oft auch schwerste Tauchunfälle mit Quadriplegie und Ateminsuffizienz innerhalb weniger hyperbarer O₂-Therapien zur Restitutio ad integrum führen. Behandlungsverzögerungen hingegen bedingen schlechtere Langzeitergebnisse trotz deutlich verlängerter Therapiedauer mittels hyperbarer Oxygenierung (HBO). ◀



Dr. med. Andreas Fichtner, MME, ist Leitender Oberarzt der Klinik für Anästhesiologie und Intensivtherapie im Klinikum Chemnitz sowie Vorstandsmitglied der Gesellschaft für Tauch- und Überdruckmedizin und Mitglied der DIVI-Sektion Hyperbarmedizin. E-Mail: tauchmedizin@drfichtner.info

Interessenkonflikt Der Autor erklärt, dass keine Interessenkonflikte vorliegen.

Beitrag online zu finden unter <http://dx.doi.org/10.1055/s-0041-106598>

Literaturverzeichnis

- 1 AWMF Leitlinie Tauchunfall S2k. Im Internet: www.awmf.org/leitlinien/detail/ll/072-001.html
- 2 Hyperbarmedizin und Tauchmedizin. In: Dietel M, Suttrop N, Zeitz M. *Harrisons Innere Medizin*. 18. Aufl. Berlin: ABW-Verlag; 2012: e52–2