

Haltung, Fütterung und häufigste Erkrankungen der Ratte

Anja Ewringmann

Ratten (*Rattus norvegicus*) sind als Heimtiere äußerst beliebt und werden oft in der tierärztlichen Praxis vorgestellt. Sie sind sehr robuste Tiere, sodass haltungs- und fütterungsbedingte Erkrankungen nur sehr selten vorkommen. Dennoch sind eine artgerechte Unterbringung und Fütterung unter Tierschutzaspekten absolut wünschenswert, zumal Mängel Immunsuppressionen und damit sekundäre Erkrankungen begünstigen.

Biologie

Während wildlebende Ratten eher dämmerungs- und nachtaktiv sind, haben sich die domestizierten Tiere an die Lebensart ihrer Besitzer angepasst. Schlaf- und Wachphasen wechseln sich über den gesamten Tagesverlauf ab. Die Lebenserwartung der Ratte beträgt etwa 1,5–3 Jahre. Geschlechtsreif werden die Tiere mit ca. 5–6 Wochen. Sie sind ganzjährig polyöstrisch mit einem Brunstzyklus, der nur 4–5 Tage dauert. Nach einer Trächtigkeitsdauer von 21–24 Tagen werden 4–16 Jungtiere geboren, die von der Mutter 3 Wochen lang gesäugt werden.

Haltung

Gruppenzusammensetzung

Ratten leben in der Natur in großen Kolonien zusammen. Daher sollten auch in der Heimtierhaltung **mindestens 2 Tiere oder Kleingruppen von 4–6 Tieren** gepflegt werden. Dabei kann es sich sowohl um gleichgeschlechtliche Gruppen als auch um Gruppen von Weibchen mit männlichen Kastraten handeln. Bei einer Paarhaltung ist es sinnvoll, dass beide Tiere in etwa gleich alt sind, damit sie sich bezüglich ihrer Bedürfnisse (längere Schlaf- und Ruhephasen bei alten Ratten, ausgeprägtes Spielverhalten bei jungen Tieren) ergänzen. In größeren Gruppen

kann das **Altersspektrum** breiter gestreut sein. Wichtig ist jedoch auch hier, dass aus verschiedenen Altersklassen mindestens 2 Tiere vorhanden sind. Andernfalls sind alte Tiere schnell über- bzw. junge Ratten unterfordert.

Soll eine **Vergesellschaftung** stattfinden, sollte diese möglichst auf neutralem Boden erfolgen. Meist ist es einfacher, in eine Gruppe, die aus alten Ratten besteht, Jungtiere (mindestens 2!) zu integrieren, da sich diese schneller unterordnen.

Unterbringung

Ein Rattenkäfig sollte **so groß wie möglich** sein, auch wenn den Tieren regelmäßig Freilauf gewährt wird. Als Grundfläche für ein Paar darf ein Maß von 100 × 60 cm bei einer Höhe von 100 cm nicht unterschritten werden. Für die Gruppenhaltung eignen sich größere Zimmervolieren oder Eigenbauten (► **Abb. 1**). Der Käfig muss mit **mehrerer Etagen** sowie **Kletter- und Versteckmöglichkeiten** eingerichtet sein (► **Abb. 2**). Etagen und Häuschen sollten aus Holz bestehen, als Klettermöglichkeiten bieten sich neben Ästen (► **Abb. 3**) auch Röhren (z. B. aus Kork, geflochtenem Heu, Pappe), Körbe und dicke Seile an. Hängematten als Aussichts- und Ruheplätze werden ebenfalls gerne angenommen.

Als Einstreu eignen sich geschreddertes Zeitungspapier, ungebleichter Zellstoff oder Baumwollstreu.

Die handelsübliche Kleintierstreu sollte in der Rattenhaltung nicht verwendet werden, da Atemwegserkrankungen, die in Rattenbeständen ohnehin weit verbreitet sind, durch die starke Staubentwicklung begünstigt werden.

Auch als Nistmaterial sind staubfreie Materialien (z. B. Baumwollstreu) vorzuziehen.

Zusätzliche Beschäftigung bieten „Buddelkisten“, die z. B. mit Sand und darin versteckten Leckerbissen zeitweise zur Verfügung gestellt werden können. Auch hier muss bei Tieren mit Atemwegserkrankungen gegebenenfalls auf staubfreie Streu, z. B. Papierschnipsel, zurückgegriffen werden.

Freilauf

Ratten müssen **täglich** ausreichend Freilauf erhalten. Dieser erfolgt unter Aufsicht in einem „rattensicher“ gestalteten Zimmer ohne Zugriff auf Stromkabel oder Giftpflanzen (wie z. B. Oleander, Alpenveilchen und Yucca-Palme).

Bei zu geringem Platz- und Beschäftigungsangebot können sich schnell Aggressionen (gegenüber Partnertieren und dem Menschen) sowie Revierstreitigkeiten entwickeln, die mitunter in Beißereien münden (► **Abb. 4**).

Fütterung

Ratten sind **Allesfresser** mit einem Schwerpunkt auf einer **granivoren Ernährung**. Rohfaser kann von den Tieren nur begrenzt aufgeschlossen werden, sodass Rohfasergehalte von 10% in der Ration nicht überschritten werden sollten.

Die Tiere nehmen im Laufe des Tages **viele kleine Mahlzeiten** zu sich und verbringen viel Zeit mit der Nahrungssuche.

.konkret

Trockenfutter sollte im Käfig verteilt und nicht ausschließlich in Näpfen angeboten werden.

Als Grundnahrung dient eine Futtermischung, die aus **verschiedenen Getreidearten und Sämereien** besteht. Nüsse oder andere stark fetthaltige Bestandteile (z.B. Kürbis- und Sonnenblumenkerne, Hirse) dürfen in dieser Mischung nur in geringen Mengen enthalten sein oder sollten als gelegentlicher Leckerbissen angeboten werden. Bei überhöhter Zufuhr entsteht eine Adipositas, die Folgeerkrankungen wie z.B. Pododermatitis (► **Abb. 5**), Leberverfettung oder degenerative Erkrankungen des Bewegungsapparates nach sich zieht.

Das Grundfutter wird zudem durch **getrocknetes Gemüse** und **Trockenkräuter** ergänzt. Qualitativ hochwertiges, staubarmes Heu kann in kleinen Portionen zur Deckung des Rohfaserbedarfes angeboten werden. Tiere mit Atemwegserkrankungen sollten stattdessen Heucobs oder Kräuterpellets bekommen. Zusätzlich sollten Ratten 1- bis 2-mal täglich **Frischfutter** erhalten. Geeignete **Gemüsesorten** sind z.B.:

- Karotten
- Zucchini
- Gurken
- Paprika

Auch kleine Mengen Salat und frische Kräuter können angeboten werden.

Gern werden auch **Obstsorten** wie z.B.:

- Apfel
- Melone
- Banane
- Weintraube
- Birne

angenenommen.



Abb. 1 Eigenbau für Ratten.



Abb. 2 Artgerecht eingerichtetes „Rattenheim“.



Abb. 3 Äste dienen zum Klettern.

Als **Leckerbissen** können gelegentlich in kleinen Mengen Mais, Nüsse (in der Schale), gekochte Kartoffeln, Reis oder Nudeln sowie getrocknetes Brot angeboten werden. Um das Nagebedürfnis der Ratten zu befriedigen, können sie zusätzlich zur benagbaren Käfigeinrichtung frische Zweige unbehandelter Obstbäume, Haselnusssträucher oder Weiden erhalten.

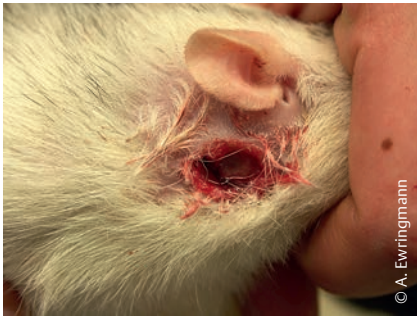

Abb. 4 Abszedierte Bissverletzung am Hals nach Rangordnungskampf.

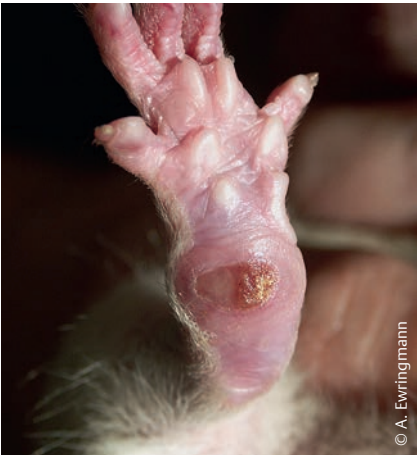

Abb. 5 Pododermatitis. Bei Adipositas steigt die Druckbelastung auf die Ballen.

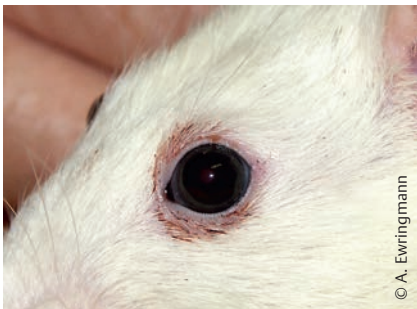


Abb. 6 Die Ansammlung von Sekret der Harderschen Drüsen um das Auge (Brillenbildung) ist Anzeichen für ein reduziertes Putzverhalten, nicht jedoch spezifisch für eine bestimmte Erkrankung.

Ein weiterer Baustein einer ausgewogenen Ernährung ist das **tierische Eiweiß**. Um die Versorgung adulter Tiere zu sichern, sollten **1- bis 2-mal wöchentlich** ungezuckerter Magerquark oder -joghurt, hart gekochtes Ei oder milder Käse angeboten werden. Auch vitaminreich gefütterte Mehlwürmer, Hundekuchen oder Katzentrockenfutter sind geeignet. Der Bedarf ist bei Jungtieren sowie trächtigen und säugenden Muttertieren deutlich höher als bei Ratten in anderen Lebensphasen.

Frisches Wasser muss stets angeboten werden und sollte in einer hygienischen Trinkflasche zur Verfügung stehen.

Zwangsfütterung

Zur Zwangsernährung von Ratten sind die im Handel befindlichen Produkte für herbivore Tierarten (z.B. Critical Care, RodiCare® instant, Herbi Care plus) als alleinige Nahrung nicht geeignet! Hier muss stattdessen ein **Brei** hergestellt werden. Dieser besteht aus:

- aufgelösten Schmelzflocken
- Obst- oder Gemüsebrei (aus dem Gläschen)
- etwas Magerquark oder -joghurt
- etwas Vitaminpaste für Katzen (z.B. Nutri Cal®)

Zur Rohfaserergänzung kann zudem eine Prise eines der oben genannten Fertigfuttermittel beigeetzt werden.

Häufige Erkrankungen

Mykoplasmosen

Der Erreger der Mykoplasmosen, *Mycoplasma pulmonis*, ist in Rattenbeständen **weit verbreitet**. Die Übertragung erfolgt durch direkten Kontakt, Aerosole, den Deckakt und intrauterin. Auch eine Infektion über belebte und unbelebte Vektoren ist möglich.

Der Erreger besiedelt v.a. die **Schleimhäute des Atemtrakts** und verursacht chronische und progressiv verlaufende Erkrankungen, bei denen es zu zunehmender Schädigung und zum fortschreitenden Umbau des respiratorischen Epithels kommt.

Mykoplasmosen verlaufen oft **über lange Zeit latent**. Ein Ausbruch wird durch Immunsuppression begünstigt. Mögliche immunsupprimierende Faktoren sind z.B.:

- Stress
 - Rangordnungskämpfe
 - Umgebungswechsel
 - Veränderungen der Gruppenzusammensetzung
 - unzureichende Haltungs- und Fütterungsbedingungen
- fortgeschrittenes Alter
- andere Grunderkrankungen (z.B. Endoparasitosen)

Begünstigend für Erkrankungsausbrüche sind zudem Reizungen der Atemwege (z.B. durch staubende Einstreu), die bakterielle Sekundärinfektionen fördern (z.B. mit *Pasteurella pneumotropica*, *Bordetella bronchiseptica*, *Corynebacterium kutscheri* und *Streptococcus pneumoniae*).

Symptomatik

Das erste Symptom einer Mykoplasmosen ist meist gelegentliches Niesen, das sich progressiv intensiviert. Durch die Erregeransiedlung in tieferen Bereichen des Respirationstrakts entstehen Bronchopneumonien, die mit knarrenden oder knackenden **Atemgeräuschen** und deutlich **pumpender Flankenatmung** einhergehen. Nasen- und Augenausfluss fehlen meist, können durch bakterielle Sekundärinfektionen jedoch hinzutreten. Das Allgemeinbefinden der Tiere verschlechtert sich zusehends. Aufgrund der Atemnot ist eine Nahrungsaufnahme immer weniger möglich und es kommt zu fortschreitender **Abmagerung**. Da sich die Tiere nicht mehr putzen, wirkt das Fell ungepflegt und struppig. Das rötliche Sekret der Harderschen Drüsen sammelt sich um die Augen und führt zur sog. **Brillenbildung** (► **Abb. 6**). Durch Abfluss über den Tränennasengang sind auch die Nasenöffnungen rötlich verkrustet.

Mögliche Komplikationen, die durch die Erregerabsiedlung in andere Organe verursacht werden, sind:

- **Otitiden** mit plötzlicher Kopfschiefhaltung und Manegebewegungen (► **Abb. 7** und ► **Abb. 8**)
- **Arthritiden** mit schweren Bewegungsstörungen
- **Genitalinfektionen** mit Aborten und Unfruchtbarkeit

In fortgeschrittenen Mykoplasmosen kann es zum Spontanpneumothorax kommen (► **Abb. 9**).

Diagnostik

Eine exakte Diagnosesicherung am lebenden Tier ist i.d.R. nicht möglich, da der Erreger im Bereich der Nasenhöhlen und der tieferen Atemwege lokalisiert ist, die einer Tupferprobenentnahme

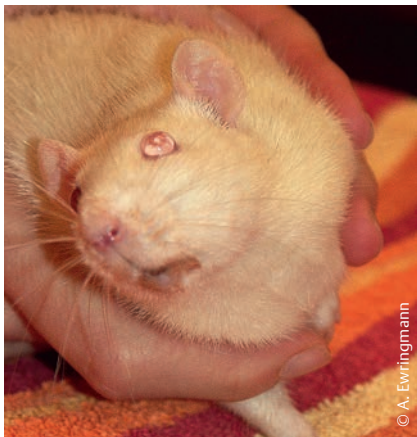

Abb. 7 Kopfschiefhaltung durch Otitis media.

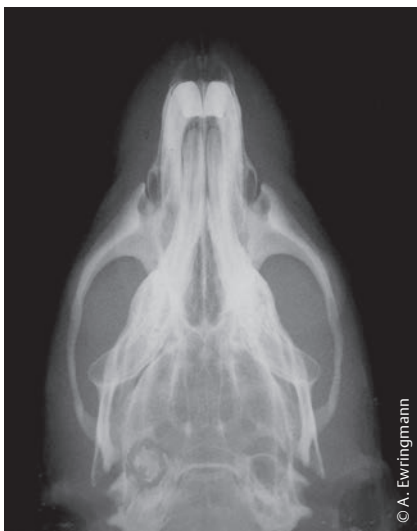

Abb. 8 Linksseitige Bullaverschattung bei Otitis media/interna.

nicht zugänglich sind. Muss ein Patient aus einem Bestand euthanasiert werden, sollten jedoch aus den genannten Lokalisationen Proben (Abstriche, Gewebeproben) entnommen und zur Untersuchung eingesandt werden, damit eine gezielte Behandlung der verbliebenen Tiere möglich wird.

Therapie

Die Mykoplasmosen sind eine chronische Erkrankung und es besteht keine Möglichkeit einer Erregerelimination und Ausheilung. Durch eine Behandlung können lediglich die Symptome gemildert und das Fortschreiten der Erkrankung verzögert werden.

Im Anfangsstadium erfolgt eine Behandlung zunächst mit **Mukolytika** (z.B. Acetylcystein, 3–5 mg/kg 2-mal tgl. p.o. oder s.c.; Bromhexin, 0,5 mg 2-mal tgl. p.o. oder s.c.) und **Paramunitätsinducern** (z.B. Zylexis®, 0,5 ml/Tier am 1., 2. und 7. Behandlungstag). Zudem können **Inhalationen** mit Thymian- oder Salbeitee durchgeführt werden, um Schleim in den Atemwegen zu lösen. Alternativ eignen sich auch Injektionslösungen von Mukolytika zur Inhalation. Diese werden mit isotoner Kochsalzlösung verdünnt und können dann über einen Kaltvernebler (z.B. Pariboy®) verdampft werden. Ergänzend ist zudem der Einsatz biologischer Kombinationspräparate zur Schleimhautregeneration (z.B. Mucosa comp.®, Euphorbium comp.®) möglich.

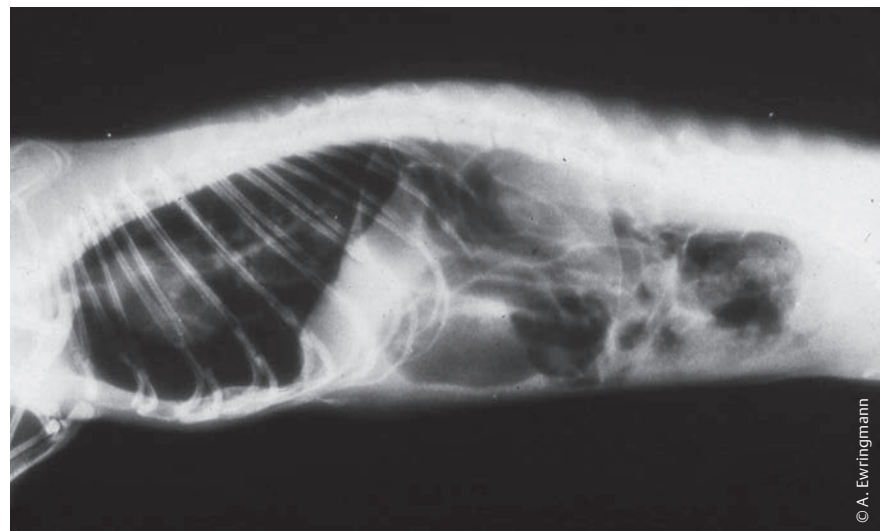


Abb. 9 Spontanpneumothorax bei fortgeschrittener Mykoplasmosen.

In fortschreitenden Erkrankungsfällen sind jedoch i.d.R. zusätzlich **wiederholte antibiotische Behandlungen** erforderlich. Diese dienen einerseits einer Reduktion der Mykoplasmen, andererseits einer Therapie von Sekundärinfektionen, die mitunter für eine akute Verschlechterung des Zustandes verantwortlich sind. Hier sollten in erster Linie Breitbandantibiotika Anwendung finden, die auch eine Wirkung gegen Mykoplasmen besitzen. Eingesetzt werden können:

- Fluorchinolone (z.B. Enrofloxacin, 10 mg/kg 1-mal tgl. p.o. oder sc.; Marbofloxacin, 4 mg/kg 1-mal tgl. p.o. oder s.c.)
- Doxycyclin (5–10 mg/kg 1-mal tgl. p.o. oder s.c.)
- Oxytetracyclin (10–20 mg/kg 1-mal tgl. s.c.)
- Erythromycin (10 mg/kg 2-mal tgl. p.o.)

Die Wirksamkeit dieser Chemotherapeutika ist – je nach beteiligtem Mykoplasmenstamm – jedoch sehr unterschiedlich. Aufgrund der fehlenden Möglichkeit einer Erregerisolierung muss die Wirksamkeit daher ausprobiert werden. Kommt es nicht innerhalb weniger Tage zu einer deutlichen Besserung der Symptome, wird das Antibiotikum umgestellt.

In jedem Fall empfiehlt sich bei klinisch manifesten Mykoplasmosen zudem der Einsatz von **Bronchodilatoren** (z.B. Theophyllin, 3–5 mg/kg 2-mal tgl. p.o.)

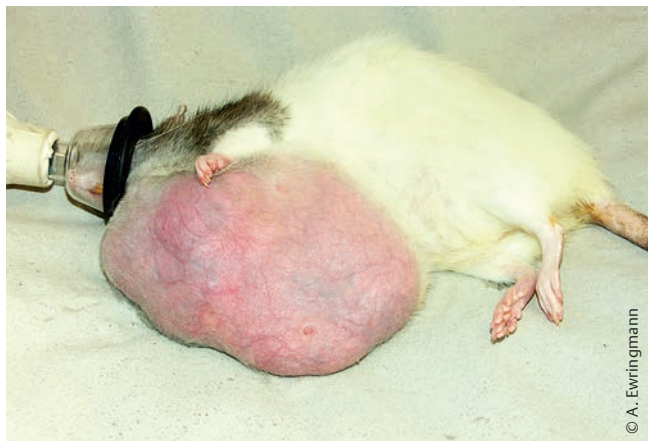

Abb. 10 Ausladendes Fibroadenom.

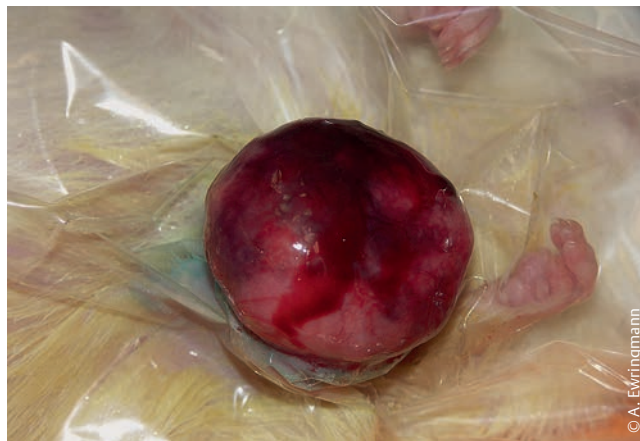

Abb. 11 Operationssitus eines Fibroadenoms.

oder s.c.), um den Patienten die Atmung zu erleichtern. Diese sollten bei fortgeschrittener Erkrankung dauerhaft verabreicht werden.

Wichtig bei der Behandlung der Mykoplasmosose ist zudem ein **Ausschluss von Stressoren**. Daher sollten detailliert die Haltungs- und Fütterungsbedingungen hinterfragt werden. Insbesondere muss die Art der Einstreu überprüft werden. Es empfiehlt sich zudem eine **parasitologische Untersuchung** von Sammelkotproben, um latente Endoparasitosen diagnostizieren und behandeln zu können.

Neoplasien des Gesäuges

Neoplasien des Gesäuges werden bei Ratten gehäuft beobachtet. Sie entstehen durch dauerhaften Östrogeneinfluss v.a. bei älteren Tieren. Auch eine genetische Prädisposition scheint eine Rolle zu spielen, da Mammatumore in manchen Familien gehäuft auftreten. Bei den meisten Umfangsvermehrungen handelt es sich um **Fibroadenome**, nur ca. 10–15% sind Karzinome oder Adenokarzinome.

Symptomatik

Mammatumore werden als **subkutane Umfangsvermehrungen an unterschiedlichen Lokalisationen** sichtbar. Aufgrund des ausladenden Drüsengewebes, können die Tumore bis weit in die Inguinalregion sowie in den Achsel-, Nacken- und Vorderbrustbereich reichen. Die Neoplasien wachsen oft sehr schnell, erreichen mitunter enorme Größen und führen dadurch zu **Bewegungseinschränkungen** (► Abb. 10).

Die üblichen Fibroadenome sind palpatorisch meist gut begrenzt, relativ weich, mit einer glatten Oberfläche (► Abb. 11). Infiltrativ wachsende Adenokarzinome haben meist eine deutlich derbere Konsistenz und eine höckerige Oberfläche. Zudem ist eine palpatorische Abgrenzung oft nicht möglich. Eine Absicherung der Diagnose kann durch Punktion und zytologische Untersuchung erfolgen.

Therapie und Prognose

Bei **malignen Neoplasien** ist die Prognose als schlecht einzustufen. Sie neigen zur Metastasierung in die Lunge und zu schneller Rezidivbildung nach Exstirpation.

Fibroadenome können meist relativ einfach chirurgisch entfernt werden. Hierbei erfolgt nur eine Exstirpation der Neoplasie und des angrenzenden, unverändert aussehenden Drüsengewebes.

.konkret

Eine vollständige Entfernung der gesamten Milchleiste ist bei der Ratte wegen der speziellen anatomischen Verhältnisse nicht möglich.

Es besteht nach erfolgreicher Operation allerdings die Möglichkeit, dass es später andernorts (auch in eng benachbarten Regionen) zu erneutem Tumorwachstum kommt. Da auch die benignen Neoplasien oft sehr stark durchblutet sind, besteht bei Entfernung besonders großer Tumoren die Gefahr eines Kreislauf-

zusammenbruchs durch übermäßigen Volumenverlust. Es ist daher anzuraten, Umfangsvermehrungen zu operieren, sobald sie beginnen, die Bewegungsfähigkeit des Tieres einzuschränken.

Da bei Ratten ein Tumorwachstum des Drüsengewebes durch Östrogene gefördert wird, kann eine **frühzeitige Kastration** weiblicher Tiere das Auftreten deutlich reduzieren.

Pyometra

Infektiöse Entzündungen der Gebärmutter kommen insbesondere **bei älteren Ratten** sehr häufig vor.

Keime können sich im Rahmen von Allgemeininfektionen in der Metra ansiedeln. Hier spielen v.a. Mykoplasmen eine große Rolle, die chronische Endometritiden mit Unfruchtbarkeit hervorrufen. Es besteht jedoch auch die Möglichkeit einer aufsteigenden Infektion über die Scheide. Diese ist normalerweise außerhalb der Brunst durch eine epitheliale Membran verschlossen. Bei älteren Tieren kommt es durch hormonelle Imbalancen oft nicht mehr zum vollständigen Verschluss der Scheidenöffnung, sodass Krankheitserreger eindringen können.

Symptomatik

Die ersten Anzeichen einer Infektion der Gebärmutter sind oftmals eine **Schwäche in der Hinterhand** und ein leicht schwankender Gang; manche Ratte laufen mit leicht aufgekrümmtem Rücken. Die Tiere sind weniger mobil und fressen schlechter. Es besteht in aller Regel eine

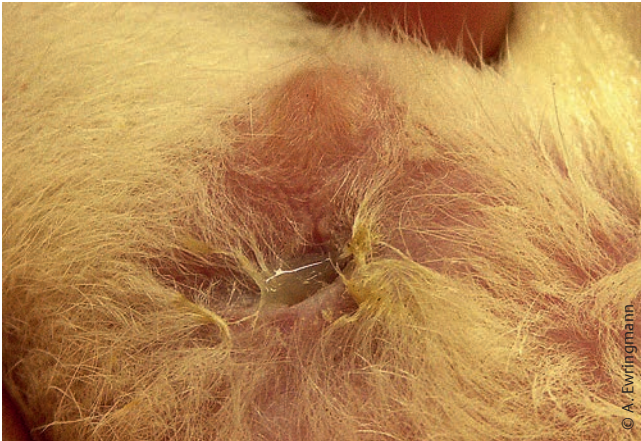

Abb. 12 Eitriger Scheidenausfluss bei Pyometra.

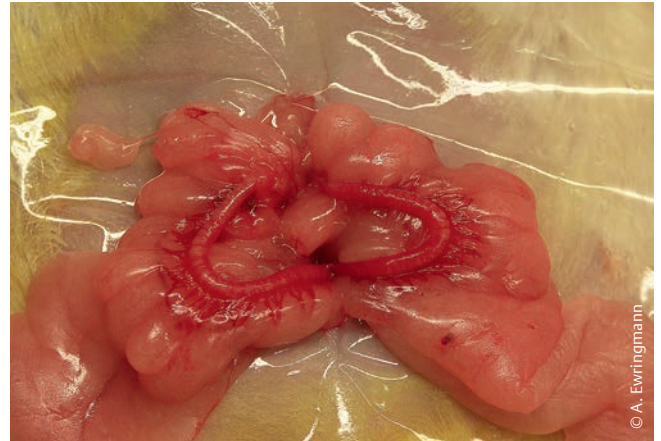


Abb. 13 Operationssitus bei Ovariohysterektomie: da eine offene Pyometra vorliegt, ist der Uterus kaum vergrößert. Auffällig sind die ausladenden Fetteinlagerungen im Lig. latum uteri, die bei gut genährten Ratten stets vorzufinden sind.

offene Pyometra mit eitrigem oder blutig-eitrigem **Vaginalausfluss**, der von den Besitzern der Kleinnager oft erst sehr spät bemerkt wird, wenn sich die Tiere das Sekret nicht mehr wegputzen und beginnen, unangenehm zu riechen. In diesem Stadium weisen die Tiere meist ein deutlich reduziertes Allgemeinbefinden mit **Apathie** und **Inappetenz** auf. Oft besteht gleichzeitig eine beidseitige eitrige **Konjunktivitis**.

Der Uterus ist palpatorisch meist nicht vergrößert, kann allerdings eine deutliche Druckdolenz aufweisen. Durch Palpation des Abdomens bzw. der Gebärmutter lässt sich meist ein eitriger Vaginalausfluss induzieren (► **Abb. 12**). Sonografisch lassen sich mit Flüssigkeit gefüllte Metraschlingen nachweisen.

Therapie und Prognose

Bei noch ungestörtem Allgemeinbefinden und erhaltener Futteraufnahme ist die Prognose für den Patienten sehr gut. Sie muss umso vorsichtiger gestellt werden, je schlechter der Allgemeinzustand ist.

Eine rein **medikamentelle Behandlung** ist i.d.R. nicht geeignet, um eine Infektion der Gebärmutter mit dauerhaftem Erfolg zu therapieren, da in dem Hohlorgan keine ausreichenden Antibiotikaspiegel erzielt werden können. Bei sehr alten oder instabilen Patienten, oder falls der Besitzer einer Operation nicht zustimmt, kann jedoch eine konservative

Therapie versucht werden, wenn eine offene Pyometra vorliegt.

Die Tiere werden zunächst durch **Infusionen** (Vollelektrolytlösung, 40–100 ml/kg/d s.c., ggf. mit Glukosezusatz, bis zu 500 mg/kg/d s.c.) stabilisiert. Sie erhalten zudem umgehend ein **Antibiotikum** (z.B. Sulfadoxin/Trimethoprim, 40/8 mg/kg 2-mal tgl. p.o.; Enrofloxacin, 10 mg/kg 1-mal tgl. p.o. oder s.c.) und ein **Analgetikum** (z.B. Meloxicam, 0,15–0,5 mg/kg 1–2-mal tgl.p.o. oder s.c.); inappetente Patienten sind zwangszufüttern. Auch **Aglepriston** (Alizin®) kann beim Kleinsäuger angewendet werden. Es wird in einer Dosierung von 10 mg/kg 2-malig im Abstand von 24 Stunden subkutan appliziert. Mit einem feinen Katheter oder einer dünnen Ernährungssonde kann die Gebärmutter zusätzlich über die Scheide gespült werden. Zu diesem Zweck können physiologische Kochsalzlösung oder milde Antiseptika (z.B. ReboSan®) verwendet werden. Nach der Spülung wird über die Sonde verdünnte antibiotische Injektionslösung in den Uterus instilliert. Der Therapieerfolg sollte nach einer Woche mittels Ultraschalluntersuchung überprüft werden.

Dauerhafte Erfolge sind meist nur durch eine **Ovariohysterektomie** (► **Abb. 13**) zu erzielen. Auch nach dem chirurgischen Eingriff ist eine intensive Betreuung, ggf. mit Zwangsernährung, erforderlich. Eine antibiotische Therapie ist für mindestens

1 Woche aufrechtzuerhalten. Ein Analgetikum sollte zumindest über 3–4 Tage appliziert werden.

Online zu finden unter

<http://dx.doi.org/10.1055/s-0041-110694>

Literatur

- 1 Brown C, Donnelly TM. Disease Problems of small rodents. In: Ferrets, rabbits, and rodents – Clinical medicine and surgery. Quesenberry KE, Carpenter JW, eds. 3rd ed. Elsevier; 2012: 354–372
- 2 Goodman G. Respiratory and cardiovascular disorders. In: BSAVA Manual of rodents and ferrets. Keeble E, Meredith A, eds. British Small Animal Veterinary Association; 2009: 142–149
- 3 Greenacre CB. Spontaneous tumors of small mammals. Vet Clin North Am Exot Anim Pract 2004; 7: 627–651
- 4 Hofer H, Latney L. Urogenital and reproductive system disorders. In: BSAVA Manual of rodents and ferrets. Keeble E, Meredith A, eds. British Small Animal Veterinary Association; 2009: 150–160
- 5 Kling MA. A review of respiratory system anatomy, physiology, and disease in the mouse, rat, hamster, and gerbil. Vet Clin North Am Exot Anim Pract 2011; 14: 287–337

Dr. Anja Ewringmann

Praxis für kleine Heimtiere
Potsdamer Str. 1
12205 Berlin