Beckennahe Sehnenverletzungen

Marius Johann Baptist Keel, Johannes Dominik Bastian

Zusammenfassung

Avulsionsverletzungen der ischiokruralen Muskulatur (Hamstring) am Tuber ischiadicum oder des M. rectus femoris sind im Gegensatz zu Verletzungen in deren muskulotendinösem Übergang seltene Verletzungen. Sie treten typischerweise bei Sportarten (Fußball, Wasserski) oder beim Ausrutschen mit forcierter Hüftflexion und Knieextension auf. Komplette akute (innerhalb 4 Wochen diagnostiziert) Rupturen der proximalen Hamstring-Sehnen, symptomatische Partialrupturen oder chronische Rupturen mit persistierenden Beschwerden werden mittels Fadenanker über eine dorsale Längsinzision operativ versorgt. Die Magnetresonanztomografie (MRT) ist die Standarduntersuchung zur Beurteilung der Hamstring- oder Sehnenverletzungen des M. rectus femoris. Funktionell zeigen sich nach operativer Refixation subjektiv meist sehr gute Ergebnisse mit in 55–100% Rückgewinn der präoperativen sportlichen Aktivität. Proximale Sehnenverletzungen des M. rectus femoris werden ebenfalls operiert, damit Athleten möglichst frühzeitig die sportlichen Aktivitäten aufnehmen können. Avulsionsverletzungen der Spina iliaca anterior superior treten v. a. bei Adoleszenten (Sprinter, Langstreckenläufer, Fußballer) auf und sollten bei deutlicher Dislokation eines größeren Fragments und bei hoher sportlicher Aktivität auch operativ versorgt werden.

Tendon Injuries around the Pelvis

Proximal hamstring avulsions or such of the rectus femoris tendon are rare injuries compared with injuries of their musculotendinous junction. They can be observed typically during sports participation (soccer, waterski) or slip accidents with forced hip hyperflexion and knee extension. Complete acute (diagnosed within 4 weeks after accident) ruptures of the proximal hamstring or symptomatic partial or chronic ruptures should be treated operatively with suture anchors through a posterior longitudinal incision to achieve good functional outcome. MR imaging is the diagnostic standard for the evaluation of hamstring or rectus femoris tendon injuries. Surgical repair of proximal hamstring avulsions leads to a subjective highly satisfying outcome with return to sports activity level rate of 55 to 100%. For an early return to sports proximal avulsions of the rectus femoris tendon are also treated operatively. Anterior superior iliac spine avulsions are mostly seen in adolescent sprinters, distance runners and soccer players and are operated in cases with greater fragment dislocation.

Einleitung

Muskel- und Sehnenverletzungen sind je nach Sportart in 9–54% aller Verletzungen zu beobachten. Während Muskel- oder Sehnenverletzungen an den oberen Extremitäten häufig auftreten und v. a. bei Wurf- oder Kraftsportarten (Gewichtheben, Bodybuilding) zu beobachten sind, sind die ebenfalls häufigen Achillessehnenverletzungen beim Laufsport oder bei Sportarten zu beobachten, die sich durch schnelle Richtungsänderungen auszeichnen (Fußball, Handball). Ischiokrurale Verletzungen, die sog. Hamstring-Verletzungen, sind im muskulotendinösen Übergang häufig.

> Ischiokrurale Verletzungen (sog. Hamstring-Verletzungen) treten v. a. im muskulotendinösen Übergang auf.

Die Hamstring-Muskelgruppe besteht aus den langen und kurzen Köpfen des M. biceps femoris, dem M. semitendinosus und dem M. semimembranosus. Avulsionsverletzungen der Hamstring-Gruppe am Tuber ischiadicum sind hingegen seltene Verletzungen. Sie treten typischerweise bei Hyperflexion im Hüftgelenk bei gleichzeitiger Knieextension (Kickbewegung) wie beim Fußball oder beim Wasserski auf [1]. Seltener werden sie im Rahmen körperlicher Aktivitäten v. a. beim Wegrutschen des Fußes nach vorne beobachtet. Verletzungen, die innerhalb 4 Wochen diagnostiziert werden, gelten als akute Verletzungen, solche nach 4 Wochen als chronische oder veraltete [2].

Der M. rectus femoris ist für Fußballspieler zum Sprinten oder zum Kicken eines Balles ebenfalls von großer Wichtigkeit. Deshalb sind proximale Sehnenverletzungen des M. rectus femoris auch typische, aber seltene Verletzungen bei Fußballern.

> Proximale Sehnenverletzungen des M. rectus femoris sind typische Verletzungen bei Fußballern.

Sie können auch im Rahmen der seltenen vorderen traumatischen Hüftluxation auftreten. Avulsionsverletzungen der Spina iliaca anterior superior mit den Muskelursprüngen des M. tensor fasciae latae und des M. sartorius sind seltene Verletzungen. Sie treten v. a. bei adoleszenten Sprintern, Distanzläufern oder Fußballspielern auf. Andere beckennahe, traumatisch bedingte Sehnenverletzungen, wie z. B. die Ruptur der Iliopsoas-

OP-JOURNAL 2015; 31: 168–172
© Georg Thieme Verlag KG Stuttgart · New York
DOI http://dx.doi.org/10.1055/s-0041-110888

Dieses Dokument wurde zum persönlichen Gebrauch heruntergeladen. Vervielfältigung nur mit Zustimmung des Verlages.

sehne, sind sehr selten und wenn sie auftreten, dann sind sie degenerativer Ursache und werden in dieser Übersichtsarbeit nicht diskutiert.

Diagnostik

Klinisch manifestieren sich Hamstring-Verletzungen als schmerzhafter Oberschenkel bei Bewegungen im Hüft- oder Kniegelenk oder beim Sitzen. Der Patient gibt häufig an, dass er den Moment der Sehnenruptur spürte (Rissgefühl unterhalb der Gesäßfalte), begleitet von einem sofortigen Schmerz und Kraftverlust. Im Verlauf zeigt sich das Hämatom als blauer Fleck dorsal gluteal und am Oberschenkel. Ein posteriores Oberschenkel-Kompartmentsyndrom kann vereinzelt auftreten, v.a. bei Patienten, die antikoaguliert sind, und muss unmittelbar operativ angegangen werden mit Eröffnung der tiefen Faszie, Hämatomevakuation und Refixation [3]. Selten kann das Phänomen der „schnappenden Hüfte" (Coxa saltans) mit hör- und fühlbarem, teils schmerzhaftem Schnappen beobachtet werden [4]. In der klinischen Untersuchung ist bei kompletter Ruptur und deutlicher Retraktion eine Muskellücke als Ausdruck des Sehnendefekts zu palpieren. Im Vergleich zur gesunden Gegenseite ist eine muskuläre Schwäche bei der Knieflexion nachweisbar. Im späteren Verlauf (chronische Rupturen) können neben Schmerzen, Schwäche und einer verminderten Belastung auch Neuralgien aufgrund der Vernarbungen des N. ischiadicus mit dem retrahierten Muskel auftreten.

Akute Hamstring-Verletzungen können sowohl mittels Sonografie als auch mittels MRT, v.a. in den T2-gewichteten, fettsupprimierten Aufnahmen diagnostiziert werden. Sie treten in 86% im muskulären Anteil auf, dabei betrifft es zu 80% den Biceps femoris, zu 14% den Semimembranosus und zu 6% den Semitendinosus [5]. Proximale Avulsionsverletzungen der Hamstrings am Tuber ischiadicum können in 9% beobachtet werden, mehrheitlich betrifft es die gesamte Sehnenplatte („conjoint tendon"), während Partialrupturen in 3% auftreten. Außerdem findet sich eine Flüssigkeitsansammlung um die retrahierten Sehnenursprünge. Noch seltener sind distale Hamstring-Verletzungen (2%) [5].

> Für Sehnenverletzungen der Hamstring und des M. rectus femoris ist die MRT-Untersuchung 100% sensitiv.

Für die Avulsionsverletzungen am Tuber ischiadicum ist die MRT-Untersuchung 100% sensitiv, während in der Sonografie nur 7 von 12 später operativ versorgten Verletzungen nachweisbar waren [5]. Die mittlere Retraktion der Hamstring-Sehnen liegt bei 7 cm (0–20 cm) [6]. Mittels konventioneller Beckenübersichtsaufnahme können ossäre Ausrisse oder Tuberfrakturen diagnostiziert werden. Sehnenverletzungen des M. rectus femoris oder Avulsionsverletzungen an der Spina iliaca anterior superior werden ebenfalls mittels MRT diagnostiziert, ossäre Verletzungen mittels konventioneller Beckenübersicht und zusätzlicher Computertomografie.

Therapie

Hamstring-Verletzungen

Während muskuläre Verletzungen der Hamstrings konservativ behandelt werden, werden akute proximale Avulsionsverletzungen meist operativ versorgt, um chronische Schmerzen und eine eingeschränkte Funktion mit Kraftverlust zu verhindern sowie eine möglichst frühzeitige Wiederaufnahme der sportlichen Aktivitäten zu ermöglichen.

> Muskuläre Verletzungen der Hamstrings werden konservativ behandelt, proximale Avulsionsverletzungen meist operativ.

In einer retrospektiven Serie von 19 Patienten zeigte die konservative Therapie von kompletten proximalen Avulsionsverletzungen eine Muskelkraft von 66% bei Knieflexion von 90° im Vergleich zur gesunden Seite nach durchschnittlich 31 Monaten [7]. 70,5% erreichten wieder das vorhergehende sportliche Aktivitätslevel. In einer Serie von 48 primär konservativ therapierten Partialrupturen mussten 42 (87,5% Versagen) im Verlauf aufgrund der persistierenden Beschwerden doch noch operativ angegangen werden [8]. In der Literatur gelten deshalb bei akuten Verletzungen eine ossäre Avulsion mit einer Retraktion von mindestens 2 cm, eine komplette Ruptur aller 3 Sehnen mit oder ohne Retraktion oder eine Partialruptur mit persisitierenden Schmerzen trotz intensiver konservativer Therapie als Indikationen zur Operation [6]. Bei chronischen Fällen ist die operative Refixation indiziert, wenn trotz intensiver Rehabilitation Schmerzen und eine Funktionseinschränkung persistieren oder wegen Vernarbungen zum N. ischiadicus Neuralgien auftreten. Der optimale Zeitpunkt bei akuten Rupturen liegt innerhalb der ersten 4 Wochen nach Trauma. Bei der operativen Versorgung wird in Bauchlage eine ca. 7 cm lange vertikale Inzision distal vom Tuber ischiadicum über dem palpablen Defekt durchgeführt. Falls die Retraktion zu groß ist, muss die Inzision nach distal verlängert werden. Der kaudale Rand des M. gluteus maximus wird aufgesucht und nach proximal mit Hohmann-Retraktoren weggehalten, die auf jede Seite des Tuber eingebracht werden. Nach Eröffnung der tiefen Faszie liegen lateral der N. ischiadicus und medial die komplett oder partiell abgerissene Hamstring-Sehne. Bei akuten Fällen ist eine Pseudobursa mit Hämatom vorhanden, bei chronischen Fällen präsentiert sich der Sehnenspiegel als vernarbte Schwellung, die allenfalls vom N. ischiadicus mobilisiert werden muss. Bei der Präparation sollte der von lateral proximal nach medial distal quer verlaufende N. cutaneus femoris posterior aufgesucht und geschont werden (**Abb. 1**). Nach Débridement der Vernarbungen und Anfrischen des Knochens am Tuber ischiadicum werden mindestens 2 bis maximal 5 5,5 mm große Fadenanker mit starkem nicht resorbierbarem Faden am Footprint eingedreht (**Abb. 1**) [1, 9]. Die Ursprünge des M. semitendinosus und M. biceps femoris sind identisch mit einem ovalären Footprint von 2,7 cm von proximal nach distal und einer Ausdehnung von 1,8 cm von medial nach lateral. Der Ursprung des M. semimembranosus liegt unmittelbar lateral (3,1 × 1,1 cm). Der Sehnenstumpf wird mit modifizierter Mason-Allen-Technik oder Krackow-Nähten gefasst und an das Tuber ischiadicum approximiert, wobei zur Entspannung der Sehne das Knie 90° flektiert wird und die Hüfte durch die Lagerung bereits vollständig extendiert ist. Bei chronischen Rupturen kann die Naht mit einem Fascia-lata-Autograft verstärkt werden [10]. Bei langstreckigen Defekten bei chronischen Rupturen wird in Einzelfällen auch der Einsatz eines Achillessehnen-Allografts mit guten Resultaten beschrieben [11]. Vor dem Wundverschluss wird eine minutiöse Blutstillung zur Vermeidung eines Hämatoms druchgeführt. Die Nachbehandlung mit Limitation der Knieextension (primäre Knieflexion von 90° in einem Knie-Brace) und/oder der Hüftflexion (0–30° für 3 Wochen und 0–60° für weitere 3 Wochen in einem Hüft-Brace) für bis zu 6 Wochen ist umstritten, und häufig wird eine funktionelle Nachbehandlung mit Gehstöcken für 2–6 Wochen durchgeführt. Es wird jedoch empfohlen, die Nachbehandlung v.a. bei

Dieses Dokument wurde zum persönlichen Gebrauch heruntergeladen. Vervielfältigung nur mit Zustimmung des Verlages.

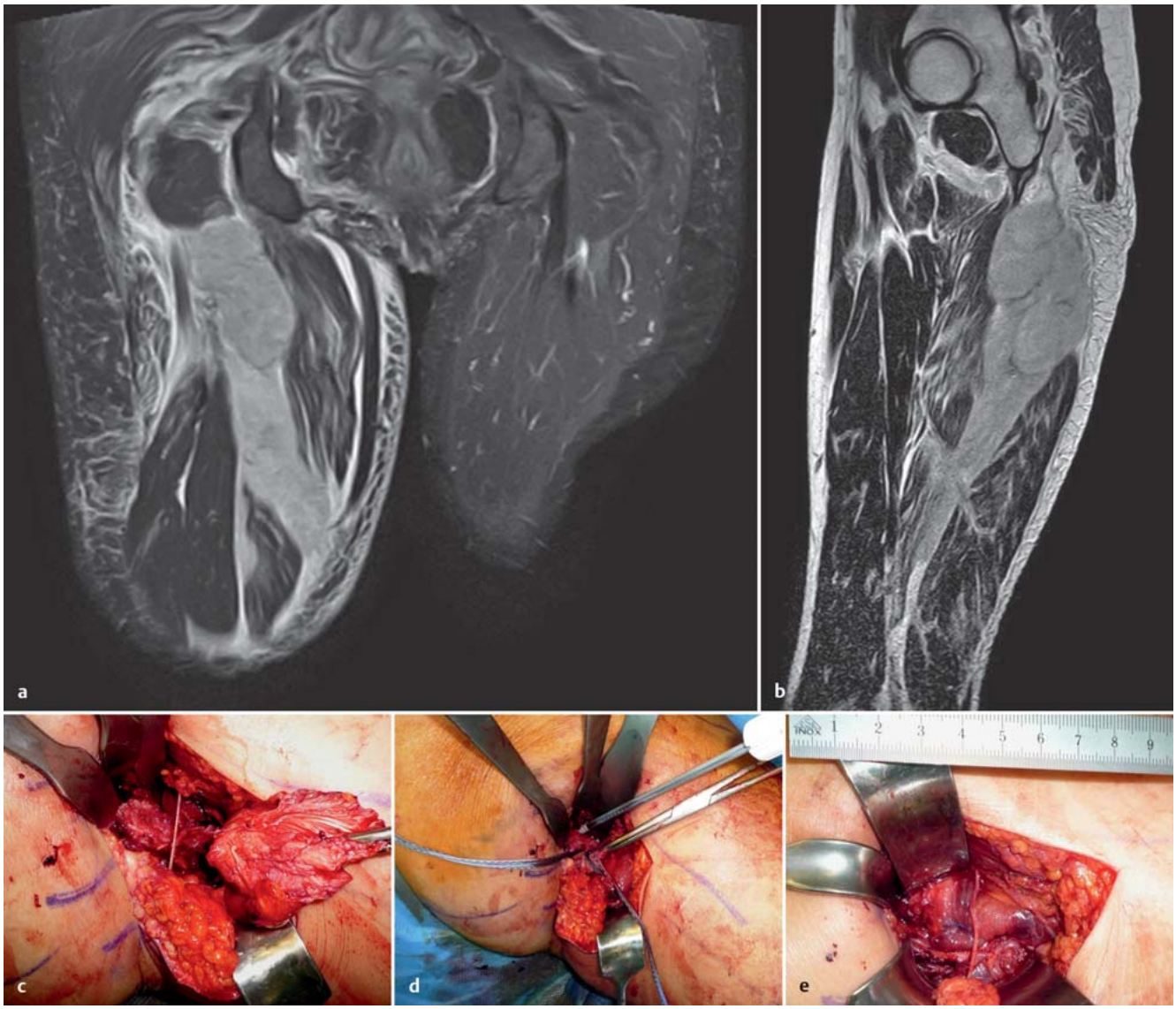

Abb. 1 a bis **e** Eine 45-jährige Patientin zog sich beim Sport eine komplette Ruptur der ischiokruralen Muskulatur mit großer Retraktion und Hämatom zu (**a** koronarer MRT-Schnitt und **b** sagittaler MRT-Schnitt). **c** Intraoperativer Situs mit Mobilisation des Sehnenspiegels und Anfrischen des Tuber ischiadicum unter Schonung des N. cutaneus femoris posterior. **d** Setzen von 3 Fadenankern und **e** Readaptation der ischiokruralen Muskulatur am Tuber ischiadicum.

chronischen Fällen individuell an die intraoperative Spannung bei der Refixation anzupassen. Die aktive Knieflexion gegen die Schwerkraft sollte 6 Wochen, diejenige gegen Widerstand 3 Monate vermieden werden. Im Vordergrund steht nach 6 Wochen die physiotherapeutische Dehnung der verkürzten ischiokruralen Muskulatur.

In einer Serie von 72 Rekonstruktionen von meist kompletten Rupturen (87,5%) bei durchschnittlich 40 Jahre alten Patienten mit einer Nachkontrollperiode von mindestens 6 Monaten konnte eine Muskelkraft im Vergleich zur gesunden Seite von 84% erreicht werden [6]. Auch in einer Serie von 52 Patienten (40 akute und 12 chronische Rupturen) zeigte sich nach durchschnittlich 33 Monaten eine Kraft zur Gegenseite von >75%, wobei 48% der Patienten beim Sitzen Restbeschwerden angaben [12]. Die Rekonstruktion von akuten Verletzungen zeigt leicht bessere Resultate als nach chronischen Rupturen [13]. Nach operativer Versorgung von 17 Partialrupturen waren 16 Patienten zufrieden und alle konnten das präoperative Aktivitätslevel wieder erreichen [14]. In einer neuen Übersichtsarbeit wurde über 13 Studien mit 387 operierten Patienten berichtet, wobei keine Studie eine Kontrollgruppe mit konservativer Therapie aufwies [2]. Persistierende Schmerzen wurden in 8–61% beschrieben, 76–100% waren wieder sportlich aktiv, wobei das präoperative Aktivitätslevel in 55–100% wieder erreicht wurde. Die Kraft der ischiokruralen Muskulatur lag im Vergleich zur Gegenseite bei 78–100%.

In der Literatur wird auch eine endoskopische Technik bei akuten Fällen mit 2 Arbeitskanälen (direkt posterior und posterolateral in der Gesäßfalte) beschrieben, wobei als Vorteile der minimalinvasive Zugang, die bessere anatomische Darstellung und die Reduktion postoperativer Schmerzen und Komplikationen angegeben werden. Es fehlen jedoch publizierte Daten bez. Outcome [15].

Dieses Dokument wurde zum persönlichen Gebrauch heruntergeladen. Vervielfältigung nur mit Zustimmung des Verlages.

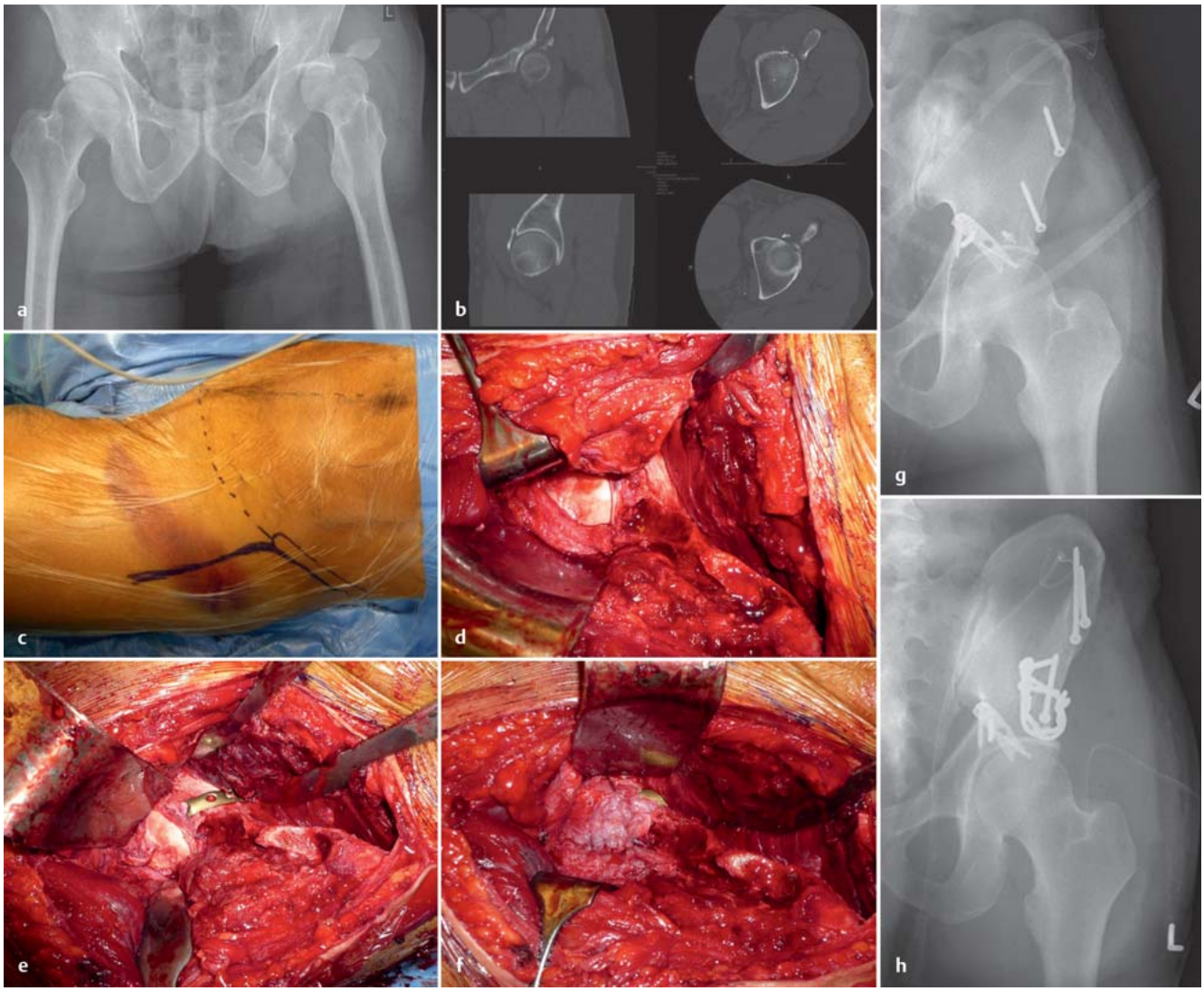

Abb. 2 a bis **h** Ein 50-jähriger Patient zog sich beim Fußballspiel eine vordere Hüftluxation mit ossärem Ausriss der Spina iliaca anterior inferior und zusätzlicher ossärer Labrumläsion zu: **a** Beckenübersicht vor Reposition und **b** Computertomografie nach Reposition (koronarer und sagittaler Schnitt links und 2 axiale Schnitte rechts). **c** Intraoperativer Situs mit Nachweis des Hämatoms und Markierung der Schnittführung für den Smith-Petersen-Zugang. **d** Intraoperativer Situs mit der Labrumläsion und dem ossären Ausriss der Spina iliaca anterior inferior nach Zugang über eine Osteotomie der Spina iliaca anterior superior. **e** Refixation der ossären Labrumläsion mit Minifragmentschraube und Spring-Platte. **f** Intraoperativer Situs der Spina iliaca anterior inferior und der Rektussehnenfixation mittels Fadenanker und Schraubenosteosynthese und **g** postoperative Röntgenkontrolle. Aufgrund eines erneuten Aurisses der Spina iliaca anterior inferior nach Mobilisation Revision nach 1 Woche und Refixation der inferioren Spina mittels Schrauben- und Zuggurtungsplattenosteosynthese (**h** Beckenübersicht postoperativ).

Als Komplikation der konservativen Therapie von Partialrupturen können heterotope Ossifikationen beobachtet werden. Wenn diese symptomatisch sind, können sie erfolgreich reseziert werden [16]. Nach operativ versorgten Avulsionsverletzungen werden Rerupturen nur in 3% beobachtet. Iatrogene Verletzungen des N. ischiadicus sind ebenfalls sehr selten [17].

M.-rectus-femoris-Verletzungen

Die Therapie von proximalen Sehnenverletzungen des M. rectus femoris ist umstritten.

Die Therapie von proximalen Sehnenverletzungen des M. rectus femoris ist umstritten. In der Literatur existieren nur wenige und kleine Fallserien, weshalb ein eigentlicher Konsensus bez. optimaler Therapie fehlt. Bei 11 „American-Football"-Spielern wurde eine konservative Therapie durchgeführt. Nach 6–12 Wochen konnten die Athleten wieder uneingeschränkt an den professionellen Spielen teilnehmen [18]. Damit Athleten möglichst frühzeitig wieder die sportlichen Aktivitäten aufnehmen können, wird von Garcia et al. jedoch empfohlen, proximale Sehnenverletzungen des direkten Ursprungs des M. rectus femoris operativ zu versorgen [19]. Bei einer mittleren Nachuntersuchungszeit von 35 Monaten konnten gute Resultate nach Versorgung mittels Fadenanker bei 4 kompletten Avulsionsverletzungen und direkten Nähten mit nicht resorbierbaren Fäden bei 6 Partialrupturen bei 10 professionellen Fußballspielern beobachtet werden [19]. In einer finnischen Fallserie von 5 jungen Patienten (4 Fußballspieler, 1 Hürdenläufer) zeigten sich ebenfalls gute Resultate nach durchschnittlich 20 Monaten nach operativer Versorgung. Die Verzögerung der Operation nach dem Ereignis war aber sehr variabel und lag zwischen 18 und 102 Ta-

Dieses Dokument wurde zum persönlichen Gebrauch heruntergeladen. Vervielfältigung nur mit Zustimmung des Verlages.

gen. Der gleiche Aktivitätsgrad wie vor dem Unfallereignis wurde nach 5–10 Monaten erreicht. Bei Verletzungen des indirekten Sehnenanteils wird eine konservative Therapie empfohlen. Bei persistierenden Schmerzen sowohl bei sportlichen als auch bei Alltagsaktivitäten wird eine Exzision des indirekten Sehnenanteils empfohlen. Bei 5 jungen Patienten mit chronischer Läsion des indirekten Rektussehnenanteils („American-Football"- und Fußballspieler auf College-Niveau) zeigte sich nach der Operation eine deutliche Schmerzabnahme und die sportliche Aktivität konnte wieder aufgenommen werden, wobei nur 2 Patienten schmerzfrei waren [21]. Bei ossären Ausrissen an der Spina iliaca anterior inferior muss darauf geachtet werden, dass auf die Fixation der Spina große Zugkräfte wirken, weshalb eine reine Schraubenosteosynthese nicht ausreichend scheint und eine stabilere Zuggurtungsosteosynthese mittels Platte durchgeführt werden sollte (**Abb. 2**).

Avulsionsverletzungen der Spina iliaca anterior superior

Avulsionsverletzungen der Spina iliaca anterior superior werden bei Adoleszenten oder Kindern in Abhängigkeit der Dislokation konservativ oder operativ behandelt. In einer retrospektiven Fallserie von 10 konservativ behandelten, wenig dislozierten Avulsionsverletzungen und 13 operativ versorgten Verletzungen mit deutlicher Dislokation eines größeren Fragments der Spina erreichten alle Patienten mit einem Durchschnittsalter von 15 Jahren wieder das sportliche Aktivitätslevel wie vor dem Unfall [22]. Die Compliance war besser und die Rehabilitation schneller bei den operierten Patienten. Jedoch entwickelten 5 der 13 operierten Patienten leichte oder moderate heterotope Ossifikationen.

Fazit für die Praxis

Proximale Avulsionsverletzungen der ischiokruralen Muskulatur (Hamstring) sind im Gegensatz zu Verletzungen im muskulotendinösen Übergang seltene Verletzungen. Bei Verdacht auf eine solche Verletzung sollte frühzeitig eine MRT-Untersuchung durchgeführt werden. Um persistierende Schmerzen und eine Funktionseinbuße zu verhindern und die frühzeitige sportliche Leistungsfähigkeit wiederzuerlangen, wird die offene operative Refixation mit Fadenanker empfohlen. Es existieren jedoch keine vergleichenden Studien mit konservativer Therapie. Das präoperative sportliche Aktivitätslevel wird in 55–100% wieder erreicht. Damit Athleten möglichst frühzeitig wieder die sportlichen Aktivitäten aufnehmen können, werden proximale Sehnenverletzungen des direkten Ursprungs des M. rectus femoris ebenfalls operativ angegangen. Avulsionsverletzungen der Spina iliaca anterior superior sollten bei deutlicher Dislokation eines größeren Fragments und bei hoher sportlicher Aktivität auch operativ versorgt werden.

Literatur

1 *Carmichael J, Packham I, Trikha SP et al.* Avulsion of the proximal hamstring origin. Surgical technique. J Bone Joint Surg Am 2009; 91 (Suppl. 2): S249–S256
2 *Van der Made AD, Reurink G, Gouttebarge V et al.* Outcome after surgical repair of proximal hamstring avulsions. A systematic review. Am J Sports Med 2015; 43: 2841–2851
3 *Kwong Y, Patel J, Ramanathan EB.* Spontaneous complete hamstring avulsion causing posterior thigh compartment syndrome. Br J Sports Med 2006; 40: 723–724
4 *Spencer-Gardner LS, Pourcho AM, Smith J et al.* Atypical coxa saltans due to partial proximal hamstring avulsion: a case presentation highlighting the role for dynamic sonography. PM R 2015; 7: 1102–1105
5 *Koulouris G, Connel D.* Evaluation of the hamstring muscle complex following acute injury. Skeletal Radiol 2003; 32: 582–589
6 *Wood DG, Packham I, Trikha SP et al.* Avulsion of the proximal hamstring origin. J Bone Joint Surg Am 2008; 90: 2365–2374
7 *Hofmann KJ, Paggi A, Connors D et al.* Complete avulsion of the proximal hamstring insertion: functional outcomes after nonsurgical treatment. J Bone Joint Surg Am 2014; 96: 1022–1025
8 *Lempainen L, Sarimo J, Heikkilä J et al.* Surgical treatment of partial tears fo the proximal origin of the hamstring muscles. Br J Sports Med 2006; 40: 688–691
9 *Pombo M, Bradley JP.* Proximal hamstring avulsion injuries: a technique note on surgical repairs. Sports Health 2009; 1: 261–264
10 *Lempainen L, Sarimo J, Orava S.* Recurrent and chronic complete ruptures of the proximal origin of the hamstring muscles repaired with fascia lata autograft augmentation. Arthroscopy 2007; 23: e1-e5
11 *Marx RG, Fives G, Chu SK et al.* Allograft reconstruction for symptomatic chronic complete proximal hamstring tendon avulsion. Knee Surg Sports Traumatol Arthrosc 2009; 17: 19–23
12 *Cohen SB, Rangavajjula A, Vyas D et al.* Functional results and outcomes after repair of proximal hamstring avulsions. Am J Sports Med 2012; 40: 2092–2098
13 *Sarimo J, Lempainen L, Mattila K et al.* Complete proximal hamstring avulsions. A series fo 41 patients with operative treatment. Am J Sports Med 2008; 36: 1110-1105
14 *Bowman KF jr., Cohen SB, Bradley JP.* Operative management of partial-thickness tears of the proximal hamstring muscles in athletes. Am J Sports Med 2013; 41: 1363–1371
15 *Domb BG, Linder D, Sharp KG et al.* Enoscopic repair of proximal hamstring avulsion. Arthro Tech 2013; 2: e35–e39
16 *Orava S, Hetsroni I, Marom N et al.* Surgical excision of posttraumatic ossifications at the proximal hamstrings in young athletes. Technique and outcomes. Am J Sports Med 2015; 43: 1331–1336
17 *Iyer VG.* Iatrogenic injury to the sciatic nerve during surgical repair of proximal hamstring avulsion. Muscle Nerve 2015; 52: 465–466
18 *Gamradt SC, Brophy RH, Barnes R et al.* Nonoperative treatment for proximal avulsion of the rectus femoris in professional American football. Am J Sports Med 2009; 37: 1370–1374
19 *Garcia VV, Duhkop DC, Seijas R et al.* Surgical treatment of proximal ruptures of the rectus femoris in professional soccer players. Arch Orthop Trauma Surg 2012; 132: 329–333
20 *Irmola T, Heikkilä JT, Orava S et al.* Total proximal tendon avulsion of the rectus femoris muscle. Scand J Med Sci Sports 2007; 17: 378–382
21 *Wittstein J, Klein S, Garrett WE.* Chronic tears of the reflected head of the rectus femoris: results of operative treatment. Am J Sports Med 2011; 39: 1942–1947
22 *Kautzner J, Trc T, Havlas V.* Comparison of conservative against surgical treatment of anterior-superior iliac spine avulsion fractures in children and adolescents. Int Orthop 2014; 38: 1495–1498

Prof. Dr. med. Marius Johann Baptist Keel, FACS
Stellvertretender Klinikdirektor, Chefarzt Traumatologie, Teamleiter Becken- und Wirbelsäulenchirurgie

Universitätsklinik für Orthopädische Chirurgie und Traumatologie
Universitätsspital Bern, Inselspital
Freiburgstraße 3
3010 Bern
Schweiz

marius.keel@insel.ch

Dr. med. Johannes Dominik Bastian
Oberarzt Hüftteam

Universitätsklinik für Orthopädische Chirurgie und Traumatologie
Universitätsspital Bern, Inselspital
Freiburgstraße 3
3010 Bern
Schweiz

johannes.bastian@insel.ch

Dieses Dokument wurde zum persönlichen Gebrauch heruntergeladen. Vervielfältigung nur mit Zustimmung des Verlages.