



Enxerto percutâneo e fixação de parafusos em pacientes com não consolidação do escafoide*

Percutaneous Grafting and Screw Fixation in Patients with Scaphoid Nonunion

Muhittin Sener¹ Eyup Cagatay Zengin² Sertac Saruhan³

¹ Departamento de Ortopedia e Traumatologia, Izmir Atatürk Training and Research Hospital, Izmir, Turquia

² Departamento de Ortopedia e Traumatologia, Gaziosmanpaşa University, Tokat, Turquia

³ Departamento de Ortopedia e Traumatologia, Izmir Bozyaka Training and Research Hospital, Izmir, Turquia

Endereço para correspondência Sertac Saruhan, MD, Departamento de Ortopedia e Traumatologia, Izmir Bozyaka Training and Research Hospital, Izmir, Turquia (e-mail: cssaruhan@yahoo.com).

Rev Bras Ortop 2022;57(3):437–442.

Resumo

Objetivo O objetivo do presente estudo foi analisar os resultados clínicos e radiológicos de pacientes com não consolidação do escafoide que foram tratados com enxerto percutâneo e parafuso.

Métodos Um total de 11 pacientes foram tratados com enxerto ósseo percutâneo com fixação de parafuso. Os critérios de inclusão no estudo foram não consolidação do escafoide do tipo 5 e idade > 18 anos. Foram excluídos do estudo aqueles com deformidade corcunda, artrite, dano ligamentar determinado por ressonância magnética ou necrose avascular (NAV) no fragmento de não consolidação.

Resultados O tempo médio de seguimento foi de 36 meses (intervalo: 15–53 meses). No exame final de seguimento, o escore médio de escala visual analógica foi de 1,06 (intervalo: 0–2,3). No pós-operatório, a extensão média foi de 61,6° (44–80°), flexão 66° (60–80°), desvio radial 12° (7–20°) e desvio ulnar 25° (20–34°). A força média de aderência da mão operada foi de 94% em comparação com o lado saudável. Os resultados obtidos no *Mayo Modified Wrist Score* foram ruins em 2 pacientes, bons em 2 e excelentes em 7 (64%). Com exceção de 2 pacientes, a consolidação foi confirmada radiologicamente em 9 pacientes com média de 12,6 semanas (intervalo: 8–16 semanas).

Conclusão Enxerto percutâneo e fixação de parafusos não podem substituir a cirurgia aberta em casos de deformidade, encurtamento ou acorcundamento ou em não consolidação a longo prazo; no entanto, é um método de tratamento confiável e eficaz em casos selecionados, tais como a não consolidação do tipo V de Slade e Dodds.

Palavras-chave

- ▶ osso escafoide
- ▶ fixação interna de fraturas
- ▶ enxerto ósseo
- ▶ parafusos ósseos

* Trabalho desenvolvido no Departamento de Ortopedia e Traumatologia, Izmir Atatürk Training and Research Hospital, Izmir, Turquia.

recebido
08 de Junho de 2020
aceito
17 de Setembro de 2020
Publicado on-line
Abril 19, 2021

DOI <https://doi.org/10.1055/s-0041-1724077>.
ISSN 0102-3616.

© 2021. Sociedade Brasileira de Ortopedia e Traumatologia. All rights reserved.
This is an open access article published by Thieme under the terms of the Creative Commons Attribution-NonDerivative-NonCommercial-License, permitting copying and reproduction so long as the original work is given appropriate credit. Contents may not be used for commercial purposes, or adapted, remixed, transformed or built upon. (<https://creativecommons.org/licenses/by-nc-nd/4.0/>)
Thieme Revinter Publicações Ltda., Rua do Matoso 170, Rio de Janeiro, RJ, CEP 20270-135, Brazil

Abstract

Objective The aim of the present study was to analyze the clinical and radiological results of patients with type-V cystic scaphoid nonunion who were treated with percutaneous grafting and screw.

Methods A total of 11 patients were treated with a percutaneous bone graft with screw fixation. The criteria for inclusion in the study were a type-V scaphoid nonunion and age > 18 years old. Those with humpback deformity, arthritis, ligament damage determined on magnetic resonance imaging, or avascular necrosis (AVN) in the nonunion fragment were excluded from the study.

Results The mean follow-up time was 36 months (range: 15–53 months). At the final follow-up examination, the mean visual analogue scale score was 1.06 (range: 0–2.3). Postoperatively, the mean extension was 61.6° (44–80°), flexion 66° (60–80°), radial deviation 12° (7–20°), and ulnar deviation 25° (20–34°). The mean grip strength of the operated hand was found to be 94%, compared with the healthy side. The results obtained in the Mayo Modified Wrist Score were poor in 2 patients, good in 2 and excellent in 7 (64%). With the exception of 2 patients, union was obtained radiologically in 9 patients, with a mean of 12.6 weeks (range, 8–16 weeks).

Conclusion Percutaneous grafting and screw fixation cannot replace open surgery in cases with deformity, shortening, humpbacking, or in long term nonunions; however, it is a reliable and effective treatment method in selected cases such as Slade & Dodds type-V cystic nonunion.

Keywords

- ▶ scaphoid bone
- ▶ fracture fixation, internal
- ▶ bone grafting
- ▶ bone screws

Introdução

A não consolidação do escafoide é definida como a ausência de consolidação óssea dentro de um período de 6 meses ou mais desde a lesão.¹ Embora existam diferentes taxas de consolidação, a não consolidação se desenvolve em ~ 10% de todas as fraturas escafoides associadas a fatores tais como a localização da fratura, o grau de deslocamento e o tempo de início do tratamento.² Outros fatores, tais como uma alta taxa de fluxo sanguíneo retrógrado, o osso estar em grande parte coberto de cartilagem e a presença de forças deformantes elevadas, afetam a não consolidação de fraturas escafoides.³

Slade e Dodds³ classificaram os escafoides não consolidados de acordo com características anatômicas e fisiológicas. De acordo com essa classificação, os pacientes com ressorção óssea > 5 mm e < 10 mm na linha não consolidada, com formação de cisto e alinhamento escafoide preservado, são definidos como tipo 5.³ Foi relatado que o enxerto é necessário para obter consolidação nesses tipos de pacientes em que a perfusão do fragmento de não consolidação é boa.³ O objetivo principal do tratamento é proporcionar compressão mecânica e fixação estável com material osteoindutivo para aumentar a consolidação.

Embora uma abordagem amplamente utilizada seja abrir a área de não consolidação, alguns autores relataram que uma técnica fechada pode ser usada com sucesso em vez da cirurgia aberta.^{4,5} Nesta abordagem, o tecido fibrocartilagino na linha não sindical funciona como uma malha, e o parafuso colocado percutaneamente segura o enxerto ósseo firmemente na região não consolidada. Embora Slade e Dodds³ tenham descrito a técnica de enxerto percutâneo e fixação de

parafusos em detalhes, pelo que sabemos, não há estudos clínicos sobre esta técnica para não consolidação cística do tipo 5 na literatura.

O objetivo do presente estudo foi analisar os resultados clínicos e radiológicos de pacientes com não consolidação cística do tipo 5 que foram tratados com enxerto percutâneo e parafuso.

Métodos

A aprovação do estudo foi concedida pelo comitê de ética local sob o número 14/11/2018-395. Foi feita uma avaliação retrospectiva dos pacientes que apresentaram a não consolidação escafoide em nossa clínica entre 2014 e 2017. Um total de 11 pacientes foram tratados com enxerto ósseo percutâneo com fixação de parafuso de compressão sem cabeça.

Os critérios de inclusão no estudo foram não consolidação do tipo 5, apesar de pelo menos 6 meses terem passado desde a lesão, e a idade do paciente > 18 anos. Foram excluídos do estudo aqueles com área de cisto < 5 mm em tomografia computadorizada (TC), artrite, dano ligamentar ou necrose avascular (NAV) no fragmento de não consolidação determinado em ressonância magnética. Todos os pacientes foram avaliados quanto ao desvio lateral e ulnar em radiografias pré-operatórias, a quantidade de ressorção óssea, a presença de formação cística e alinhamento escafoide em TC de corte fino. Os testes foram interpretados por um radiologista alheio ao estudo e pelo cirurgião que realizou a operação.

Foram realizadas avaliações funcionais e radiológicas para os pacientes nos exames finais de seguimento. A extensão de flexão e o desvio ulnar-radial foram medidos com um

goniômetro. A força de aderência foi medida com um dinamômetro de mão modelo SH 5001 Jamar (Saehan Corporation, Masan, Coreia do Sul). O percentual de comparação foi registrado pela medição das mãos operadas e não afetadas na mesma posição. Os escores funcionais foram avaliados com o *Mayo Modified Wrist Score*. De acordo com esse escore, os pacientes são avaliados em uma escala de 0 a 100, com 0 a 60 pontos sendo ruim, 60 a 80 sendo justo, 80 a 90 sendo bom e 90 a 100 sendo excelente. A dor residual foi avaliada de acordo com a escala visual analógica de dor, na qual 0 corresponde a ausência de dor e 10 a dor intolerável.

Técnica cirúrgica

Todas as operações foram realizadas pelo cirurgião de mão sob anestesia geral e com o uso de torniquete. A abordagem volar foi preferida para pacientes com linha de não consolidação na região da cintura escafoide, e a abordagem dorsal foi preferida para a proximal, e regiões de cintura próximas à proximal. Nos casos em que a abordagem volar foi escolhida, o punho foi movido para extensão e apoiado por baixo com uma toalha. Após a colocação de um fio-guia na base da eminência tártica, o fio-guia foi avançado, tomando o centro do polo proximal como alvo sob imagens de fluoroscopia anterior-posterior e lateral. Caso fosse preferível uma abordagem dorsal, o punho era levado para a hiperflexão. Os tendões foram protegidos fazendo uma pequena incisão para não danificar os tendões extensores da dorsal. Ao mover o dispositivo de fluoroscopia para uma posição horizontal, os feixes foram verticais ao punho durante a imagem. Para localizar o eixo central do escafoide, o punho foi levado para flexão e pronação até que os polos escafoides estivessem no mesmo nível sob imagens anteroposteriores. Ao fazer uma pequena incisão do centro do escafoide, o fio-guia foi avançado percutaneamente sob orientação de fluoroscopia para o polo proximal. Para evitar a dobra do fio durante este processo, o punho foi mantido em flexão. Após uma boa redução observada sob fluoroscopia, o fio-guia foi empurrado para a parte distal.

A extremidade distal do fio-guia foi avançada até que fez contato com o córtex distal (→ Fig. 1A, 1B). O comprimento do

parafuso foi medido utilizando-se um segundo fio de comprimento igual. Em seguida, um parafuso 2 mm mais curto do que o valor medido foi selecionado. Continuando a segurar o punho na posição de flexão, o estágio de perfuração começou sob orientação de fluoroscopia. Utilizando uma broca canulada, a linha de não consolidação e o polo distal foram reamados sob orientação de fluoroscopia, começando sobre o polo proximal sobre o fio-guia no eixo central. Nesta fase, foi tomado muito cuidado para não passar o córtex distal do polo distal e não danificar o tecido fibrocartilagino ao redor da linha de não consolidação.

A broca foi removida e o estágio de enxerto percutâneo foi iniciado. Um enxerto esponjoso foi colhido da ala íliada do lado contralateral até a mão afetada. Para reduzir a morbidade durante a colheita do enxerto, utilizou-se o sistema de coleta de enxerto ósseo Acumed (Acumed, Hillsboro, OR, USA). Foi obtida quantidade suficiente de enxerto ósseo esponjoso entrando com uma trefina de 6 mm de uma mini-incisão.

No estágio de enxerto percutâneo, a cânula de enxerto especialmente projetada com diâmetro de 3 mm foi passada firmemente sobre o fio-guia no punho e avançou do polo proximal até a linha de não consolidação (→ Fig. 2A, 2B). Após a colocação do enxerto esponjoso na entrada em forma de funil da cânula, o enxerto esponjoso foi avançado para a região de não consolidação com a ajuda de um trochar central (→ Fig. 3A). A linha de não consolidação foi continuamente verificada sob fluoroscopia nesta fase. O enxerto foi feito até que a linha radiolúcida não consolidada apareceu radio-opaca (→ Fig. 3B). A cânula foi removida e o fio-guia no eixo central foi deixado no lugar.

Então, a fase de fixação foi iniciada. Um parafuso de compressão sem cabeça Acutrak 2: Standard (Acumed) foi selecionado para implantação. O parafuso de compressão sem cabeça, de comprimento e espessura previamente definidos sobre o fio-guia, foi colocado no escafoide.

No pós-operatório, um gesso de apoio ao polegar foi aplicado a todos os pacientes e, após 4 semanas, o acompanhamento foi continuado com uma tala. Após a remoção do gesso, foram iniciados exercícios de punho.

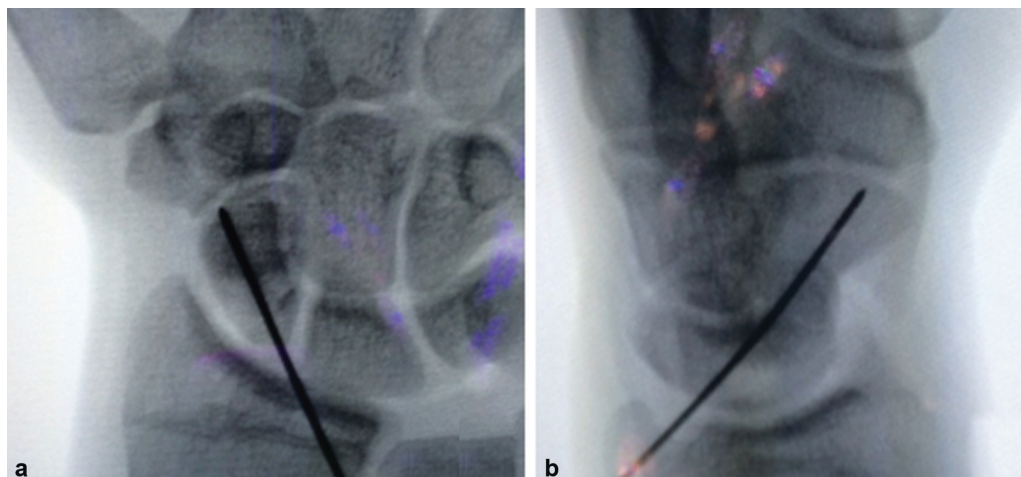


Fig. 1 (a) Colocação final do fio-guia na vista anteroposterior. O fio está centrado no polo proximal. (b) A vista lateral demonstra o ponto de partida adequado do fio-guia.

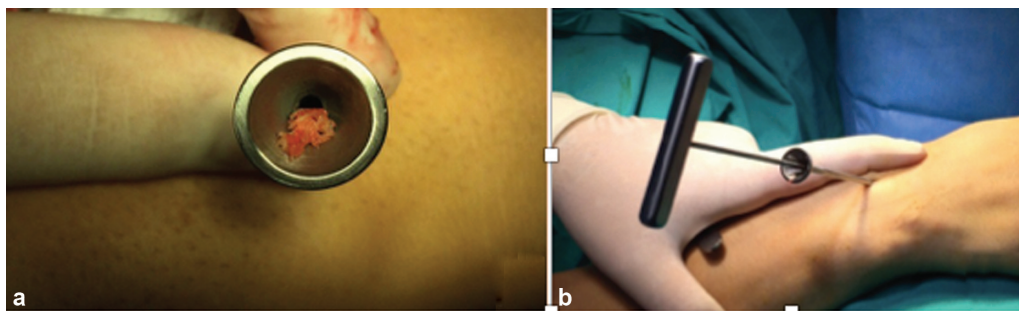


Fig. 2 (a) Colocar o enxerto esponjoso na entrada em forma de funil da cânula. (b) O enxerto esponjoso foi avançado para a região de não consolidação com a ajuda de um trocar central.

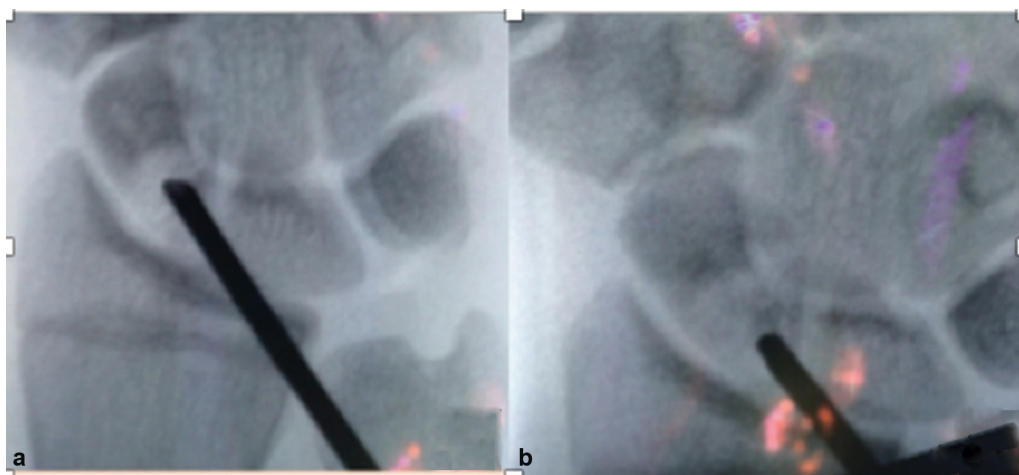


Fig. 3 (a) Imagem fluoroscópica utilizada para monitorar o progresso do enxerto ósseo percutâneo. A visão anteroposterior mostra a zona radiolúcida da não consolidação escafoide. (b) Após a colocação percutânea de enxerto ósseo, a imagem fluoroscópica mostra a zona radiolúcida se tornando radio-opaca.

A avaliação radiográfica foi aplicada em 4 semanas no pós-operatório, e depois repetida a cada 4 semanas até a consolidação.

Isso foi verificado pela presença de trabeculação óssea atravessando o local da fratura e ausência de sensibilidade. A consolidação foi confirmada logo em seguida pela TC *multislice*.

Resultados

Do total de 11 pacientes, foi utilizada uma abordagem volar em 3 pacientes e uma abordagem dorsal em 8. Todos os pacientes incluídos no estudo eram do sexo masculino com idade média de 22 anos (faixa: 19–29 anos). A mão operada foi o lado dominante em 7 pacientes e o não dominante em 4. O tempo de lesão à fixação cirúrgica foi de 15 meses (intervalo: 7–34 meses). Em 5 casos, o diagnóstico havia sido inicialmente perdido, e em 6 casos, um gesso de punho com suporte ao polegar havia sido aplicado por uma média de 5,8 semanas (intervalo: 4–9 semanas). Não havia histórico de cirurgia anterior no punho em nenhum paciente. Quanto à localização da fratura, seis estavam na região da cintura e cinco no polo proximal. Todos os pacientes apresentaram queixa de dor na extensão do punho e sensibilidade na fossa

radial na palpção. O tempo médio de seguimento foi de 36 meses (intervalo: 15–53 meses). No seguimento final, a EVA melhorou de uma média de 4,3 (3–6,3) para uma média de 1,06 (0–2,3). A faixa média de movimento pré-operatório foi de 41,8° (32–60°), 52,4° (33–71°), 5,8° (0–16°) e 15,7° (11–27°) para extensão, flexão, desvio radial, e desvio ulnar, respectivamente. A faixa de movimento pós-operatória melhorou para médias de 61,6° (44–80°), 66° (60–80°), 12° (7–20°) e 25° (20–34°) para extensão, flexão, desvio radial, e desvio ulnar, respectivamente. No pré-operatório, o *Mayo Modified Wrist Score* foi ruim em 6 pacientes (54%), suficiente em 4 (36%) e bom em 1 (10%). Isso melhorou para 7 excelentes (64%), 2 bons (18%) e 2 ruins (18%) em 1 ano. A força média de aderência pré-operatória da mão operada foi de 82% em comparação com o lado saudável. Isso melhorou 94% no pós-operatório. Os escores funcionais não foram analisados estatisticamente. Com exceção de 2 pacientes, a consolidação foi obtida radiologicamente em nove pacientes com média de 12,6 semanas (intervalo: 8–16 semanas) (>Fig. 4A, 4B, 4C). Em 2 pacientes, não houve consolidação aos 8 meses de pós-operatório e as queixas persistiram; por isso, foram aplicados enxertos abertos e parafusos com incisão dorsal. A consolidação óssea foi realizada na 16ª semana pós-operatória em ambos os pacientes.

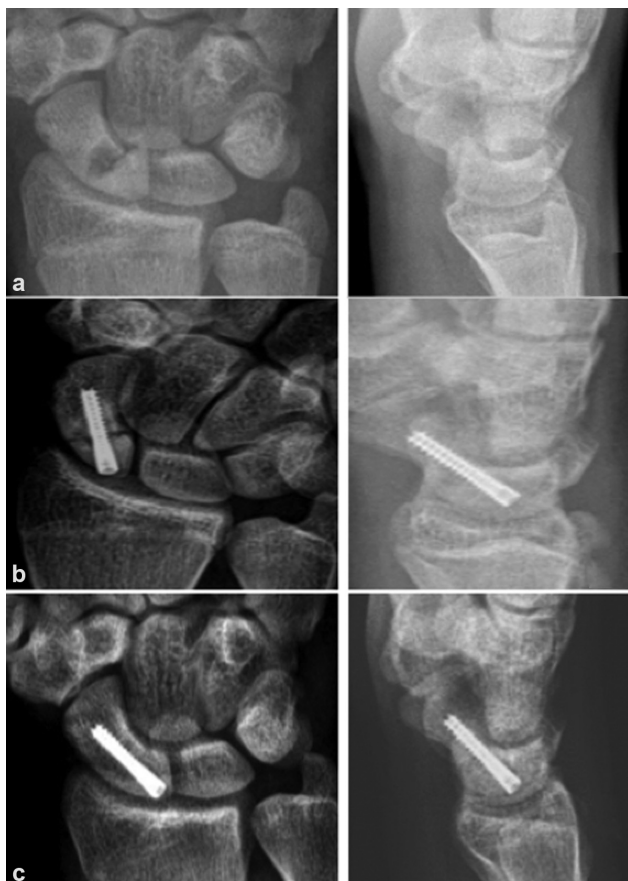

Fig. 4 (a) Vistas pré-operatórias anteroposterior (AP) e lateral de punho mostrando não consolidação escafoide do tipo 5 de Slade e Dodds. (b) Vistas AP e lateral de punho 1 mês após a cirurgia. (c) Vistas AP e lateral de punho 1 ano após a cirurgia confirmam a consolidação óssea do escafoide.

Discussão

Como resultado do enxerto percutâneo e dos parafusos aplicados aos pacientes com não consolidação cística tipo 5 neste estudo, foram obtidos consolidações e resultados funcionais de bons a excelentes em 9 dos 11 pacientes com essa técnica.

O principal objetivo do tratamento da má consolidação escafoide é obter fixação rígida sem interromper a circulação.⁶ Portanto, fixações feitas com menos dissecação de tecido mole com uma técnica minimamente invasiva tornaram-se mais amplamente preferidas nos últimos anos.^{7,8}

A perfuração fechada na linha de não consolidação usando técnica percutânea estimula a cicatrização removendo tecido fibroso da linha de pseudoartrose, e nos casos em que há ressonância óssea excessiva, ela permite enxerto fechado sem danificar a superfície escafoide.⁹⁻¹¹ De acordo com a classificação de Slade e Dodd de não consolidações escafoides, que é de grande uso em tratamento cirúrgico minimamente invasivo, a fixação rígida sem enxerto é recomendada para más consolidações escafoides precoces sem ressonância óssea significativa (tipos 1-3), enquanto para más consolidações tardia com ressonância óssea significativa (tipos 4-5), recomenda-se que o enxerto seja aplicado além da fixação rígida.³ O parafuso

percutâneo e a técnica de enxerto fechado foram descritos em detalhes.³

Embora existam na literatura autores que preferem apenas parafuso percutâneo ou apenas enxerto percutâneo nas não consolidações dos tipos 4 a 5, pelo que sabemos não há estudos prévios que tenham utilizado as duas técnicas em série de pacientes, como foi o objetivo deste estudo. Mahmoud et al. aplicaram parafusos percutâneos com uma abordagem volar sem enxerto em 14 pacientes diagnosticados com não consolidação do escafoide tipo 5 (> 5 mm) e relataram que a consolidação se desenvolveu em média de 10,8 semanas.¹² Foi declarado que a consolidação poderia ser obtida sem qualquer necessidade de enxerto, independentemente do tamanho da lacuna em fraturas sem deslocamento.¹² A este respeito, as opiniões de Mahmoud et al.¹² contrastam com as de Slade.³ No entanto, todas as fraturas com alto índice de consolidação nesse estudo foram fraturas na região da cintura, e as fraturas proximais do polo não foram incluídas.¹² Existem dois estudos na literatura com técnica semelhante à nossa. Ohta et al.¹³ relatam excelentes resultados de seis não consolidações escafoides tratadas por fixação percutânea com curetagem e enxerto ósseo através do orifício de inserção distal de um parafuso totalmente roscado sem cabeça. Similarmente, Bokhari et al.¹⁴ usaram agulha de trocar Jamschidi para enxerto percutâneo para 15 não consolidações fibrosas escafoides. A diferença entre esses dois estudos e o nosso é que eles foram realizados em pacientes com não consolidação fibrosa (Slade e Dodds tipo 2) em vez de não consolidação cística.^{13,14} Em outro estudo, 33 pacientes sem deformidade corcunda, NAV no polo proximal ou artrite, foi aplicado enxerto percutâneo com pino corticoesposjoso, enxerto esponjoso colhido da ala íliaca e sem fixação adicional, e a consolidação foi obtida a uma taxa de 76%.¹⁵

No presente estudo, a consolidação foi obtida em 9 dos 11 pacientes. Dos 6 pacientes com não consolidação na região da cintura, a consolidação foi obtida em todos os casos, e dos 5 pacientes com não consolidação proximal, a consolidação foi alcançada em 3. O enxerto foi aplicado em pacientes com ressonância óssea significativa (5-10 mm) conforme recomendado por Slade, e considerou-se necessário aplicar fixação adicional independentemente da seleção do enxerto.³

Quando os dois pacientes em quem a consolidação não se desenvolveu foram examinados, as fraturas foram vistas como extremamente proximais e a não consolidação poderia ser atribuída ao fragmento proximal ser muito pequeno.

A localização pré-operatória da não consolidação é fundamental para o resultado. Embora estudos de não consolidações localizadas apenas na região da cintura tenham relatado taxas sindicais de 92 a 100%, essa taxa cai para 64% em não consolidações proximais.^{10-12,16} Fraturas proximais do polo não são uma contraindicação absoluta para enxerto percutâneo e aplicação do parafuso. No entanto, em pacientes com fratura muito proximal e um pequeno fragmento, outras opções de tratamento podem ser consideradas.⁸

As principais vantagens desta técnica são que não há necessidade de dissecação de tecido mole, e a fixação e enxerto podem ser aplicados sem danificar a superfície escafoide ou a membrana fibrocartilaginosa ao redor da linha de não consolidação.

Assim, o suprimento de sangue do escafoide, que já é pobre, não é mais interrompido. Outro método minimamente invasivo é o enxerto ósseo assistido artroscópico. Gvozdenovic et al.⁸ compararam enxerto ósseo artroscopicamente assistido com fixação percutânea do parafuso. Eles alcançaram taxas de consolidação igualmente elevadas em ambos os grupos, mas afirmaram que o tempo de operação foi significativamente maior no grupo artroscópico devido à curva de aprendizado deste método tecnicamente mais avançado.⁸

Uma desvantagem dessa técnica percutânea é que ela requer o uso frequente de fluoroscopia. Por essa razão, possíveis efeitos nocivos da radiação no paciente e na equipe cirúrgica devem ser mantidos em mente.

As limitações deste estudo podem incluir o baixo número de pacientes, a falta de grupo controle para comparação e a natureza retrospectiva do estudo.

Conclusão

Em conclusão, apesar de o presente estudo incluir um número baixo de pacientes, foi observado que a não consolidação cística do tipo 5 de Slade e Dodds pode ser tratada com sucesso de forma percutânea. É um método de tratamento confiável e eficaz em casos selecionados.

O consentimento informado foi obtido de todos os participantes individuais incluídos no estudo.

Todos os procedimentos realizados em estudos envolvendo participantes humanos estavam de acordo com os padrões éticos do comitê de pesquisa institucional e/ou nacional e com a declaração de Helsinque de 1964 e suas alterações posteriores ou padrões éticos comparáveis. O número de aprovação e subvenção ética do estudo é 14/11/2018-395.

Suporte Financeiro

Não houve suporte financeiro de fontes públicas, comerciais, ou sem fins lucrativos.

Conflito de interesses

Os autores declaram não haver conflito de interesses.

Referências

- 1 Ferguson DO, Shanbhag V, Hedley H, Reichert I, Lipscombe S, Davis TR. Scaphoid fracture non-union: a systematic review of

- surgical treatment using bone graft. *J Hand Surg Eur Vol* 2016;41(05):492–500
- 2 Dias JJ, Brenkel IJ, Finlay DB. Patterns of union in fractures of the waist of the scaphoid. *J Bone Joint Surg Br* 1989;71(02):307–310
- 3 Slade JF 3rd, Dodds SD. Minimally invasive management of scaphoid nonunions. *Clin Orthop Relat Res* 2006;445(445):108–119
- 4 Capo JT, Orillaza NS Jr, Slade JF 3rd. Percutaneous management of scaphoid nonunions. *Tech Hand Up Extrem Surg* 2009;13(01):23–29
- 5 Slade JF 3rd, Geissler WB, Gutow AP, Merrell GA. Percutaneous internal fixation of selected scaphoid nonunions with an arthroscopically assisted dorsal approach. *J Bone Joint Surg Am* 2003;85-A(Suppl 4):20–32
- 6 Günel I, Özçelik A, Göktürk E, Ada S, Demirtaş M Correlation of magnetic resonance imaging and intraoperative punctate bleeding to assess the vascularity of scaphoid nonunion. *Arch Orthop Trauma Surg* 1999;119(5-6):285–287
- 7 Aydin U, Thirkannad SM. Internal bone grafting for the treatment of scaphoid nonunions. *Tech Hand Up Extrem Surg* 2017;21(01):18–21
- 8 Gvozdenovic R, Joergensen RW, Joerring S, Jensen CH. Arthroscopically assisted bone grafting reduces union time of scaphoid nonunions compared to percutaneous screw fixation alone. *J Wrist Surg* 2020;9(01):13–18
- 9 Ernst SMC, Green DP, Saucedo JM. Screw fixation alone for scaphoid fracture nonunion. *J Hand Surg Am* 2018;43(09):837–843
- 10 Merrell GA, Wolfe SW, Slade JF 3rd. Treatment of scaphoid nonunions: quantitative meta-analysis of the literature. *J Hand Surg Am* 2002;27(04):685–691
- 11 Kang HJ, Chun YM, Koh IH, Park JH, Choi YR. Is arthroscopic bone graft and fixation for scaphoid nonunions effective? *Clin Orthop Relat Res* 2016;474(01):204–212
- 12 Mahmoud M, Koptan W. Percutaneous screw fixation without bone grafting for established scaphoid nonunion with substantial bone loss. *J Bone Joint Surg Br* 2011;93(07):932–936
- 13 Ohta S, Ikeguchi R, Noguchi T, et al. Percutaneous fixation for scaphoid nonunion with bone grafting through the distal insertion hole of fully threaded headless screw. *J Hand Surg Asian Pac Vol* 2016;21(03):357–363
- 14 Bokhari S, Hadi S, Hossain F, Ketzner B. The outcome of using jamshidi biopsy trochar needle in a novel technique for bone grafting in percutaneous internal fixation of scaphoid nonunion. *Open Access Maced J Med Sci* 2018;6(03):506–510
- 15 Bullens PH, Driesprong M, Lacroix H, Vegter J. Treatment of scaphoid non-union with a percutaneous corticocancellous bone graft. *J Hand Surg [Br]* 2005;30(04):365–368
- 16 Somerson JS, Fletcher DJ, Srinivasan RC, Green DP. Compression screw fixation without bone grafting for scaphoid fibrous nonunion. *Hand (N Y)* 2015;10(03):450–453