



Enxerto do tendão fibular longo na reconstrução do canto posterolateral do joelho*

Peroneus Longus Tendon Graft to Reconstruct the Posterolateral Corner of the Knee

Diego Escudeiro de Oliveira¹ Melanie Mayumi Horita¹ Victor Eduardo Roman Salas¹
 Fabricio Roberto Severino¹ Luiz Gabriel Betoni Guglielmetti¹ Pedro Baches Jorge¹

¹Membro do Grupo de Trauma do Esporte, Departamento de Ortopedia e Traumatologia, Irmandade da Santa Casa de Misericórdia de São Paulo, São Paulo, SP, Brasil

Endereço para correspondência Melanie Mayumi Horita, MD, Grupo de Trauma do Esporte, Departamento de Ortopedia e Traumatologia, Irmandade da Santa Casa de Misericórdia de São Paulo, R. Dr. Cesário Mota Júnior, 112 - Vila Buarque, São Paulo, SP, 01221-020, Brasil (e-mail: melmayumi.horita@gmail.com; dot@santacasasp.org.br).

Rev Bras Ortop 2023;58(6):e968–e972.

Resumo

O canto posterolateral tem grande importância na estabilidade do joelho. Sua lesão pode ser negligenciada, o que tem um impacto direto no prognóstico e resulta em instabilidade residual, dor crônica, deformidades e falha do reparo de outras estruturas. Existem diversas técnicas de reconstrução do canto posterolateral e o uso de enxertos autólogos dos isquiotibiais ou homólogos são as mais comuns. Uma opção pouco utilizada para reconstruções ligamentares no joelho é o enxerto do tendão fibular longo. Apesar de descrito como boa opção na reconstrução do ligamento cruzado anterior, não foi encontrado nenhum caso de uso do enxerto do tendão fibular longo na reconstrução do canto posterolateral. Neste artigo, descrevemos o caso de um paciente submetido a reconstrução não anatômica do canto posterolateral com uso do enxerto do tendão fibular longo.

O paciente foi submetido a procedimentos cirúrgicos para reconstrução ligamentar e correção de deformidade ocasionada pela falha do enxerto, mas manteve instabilidade ligamentar. No planejamento pré-operatório, optou-se pela reconstrução do canto posterolateral com enxerto do tendão fibular longo ipsilateral.

Estudos evidenciaram que o enxerto do tendão fibular longo não provoca aumento de morbidade em relação ao tornozelo abordado, bem como se apresenta com comprimento e diâmetro favoráveis à reconstrução ligamentar. Dessa forma, este artigo aponta para a importância do diagnóstico correto das lesões ligamentares na fase aguda, e para uma nova técnica na reconstrução do canto posterolateral, que deve fazer parte do arsenal de conhecimentos do cirurgião, pois aumenta as opções de técnicas.

Palavras-chave

- ▶ autoenxerto
- ▶ instabilidade articular
- ▶ lesões do ligamento cruzado anterior
- ▶ reconstrução do ligamento cruzado anterior

* Trabalho desenvolvido na Faculdade de Ciências Médicas, Irmandade da Santa Casa de Misericórdia de São Paulo, São Paulo, SP, Brasil.

recebido
09 de Setembro de 2020
aceito
30 de Novembro de 2020
article Publicado on-line
Dezembro 20, 2021

DOI <https://doi.org/10.1055/s-0041-1724085>.
ISSN 0102-3616.

© 2021. Sociedade Brasileira de Ortopedia e Traumatologia. All rights reserved.

This is an open access article published by Thieme under the terms of the Creative Commons Attribution-NonDerivative-NonCommercial-License, permitting copying and reproduction so long as the original work is given appropriate credit. Contents may not be used for commercial purposes, or adapted, remixed, transformed or built upon. (<https://creativecommons.org/licenses/by-nc-nd/4.0/>)

Thieme Revinter Publicações Ltda., Rua do Matoso 170, Rio de Janeiro, RJ, CEP 20270-135, Brazil

Abstract

The posterolateral corner is critical to knee stability. Neglected injuries have a direct impact on the prognosis due to residual instability, chronic pain, deformities, and failure to repair other structures. Several techniques are used to reconstruct the posterolateral corner, often with autologous ischiotibial grafts or homologous grafts. An option little used for knee ligament reconstructions is the peroneus longus tendon graft. Although reported as a good alternative for anterior cruciate ligament reconstruction, we found no case using a peroneus longus tendon graft for posterolateral corner reconstruction. Here, we describe the case of a patient who underwent a non-anatomical reconstruction of the posterolateral corner using a peroneus longus tendon graft.

The patient underwent surgical procedures for ligament reconstruction and correction of the deformity caused by a failed graft, but his knee remained unstable. During the preoperative planning, it was decided to reconstruct the posterolateral corner with an ipsilateral peroneus longus tendon graft.

Studies have shown that the peroneus longus tendon graft does not increase ankle morbidity, and that its length and diameter favor ligament reconstruction. Thus, the present article highlights the importance of the proper diagnosis of ligament injuries in the acute phase, and describes a new technique for posterolateral corner reconstruction that must be included in the surgeon's body of knowledge, increasing the amount of technical options.

Keywords

- ▶ autograft
- ▶ joint instability
- ▶ anterior cruciate ligament injuries
- ▶ anterior cruciate ligament reconstruction

Introdução

O canto posterolateral (CPL) é composto por três estruturas primárias: o ligamento colateral fibular, o tendão poplíteo, e o ligamento poplíteofibular. Essa região é responsável por limitar a rotação externa, o movimento em varo, e a translação posterior. A lesão do CPL pode ser negligenciada, o que impacta diretamente o prognóstico, e resulta em instabilidade residual, dor crônica, deformidades e falha do reparo de outras estruturas.¹ Existem diversas técnicas de reconstrução do CPL, e o uso de enxertos autólogos isquiotibiais (EITs) ou homólogos são as mais comuns.² Uma opção pouco utilizada para reconstruções ligamentares no joelho é o enxerto do tendão fibular longo (ETFL). Alguns estudos relatam seu uso para reconstrução do ligamento cruzado anterior (LCA), como o publicado em 2008 por Kerimoğlu et al.,³ que analisou o resultado em 29 pacientes. Apesar de ser um enxerto já utilizado há alguns anos, não foi encontrado na literatura nenhum caso de reconstrução do canto posterolateral com o seu uso. Neste artigo, descrevemos o caso de um paciente submetido à reconstrução não anatômica do CPL com uso do ETFL e seu acompanhamento pós-operatório.

Relato de Caso

Paciente do sexo masculino, 33 anos, com queixa de dor e instabilidade no joelho esquerdo, foi submetido à reconstrução do LCA com uso de EIT ipsilateral com falha do enxerto e deformidade em varo após um ano. Ele também foi sub-

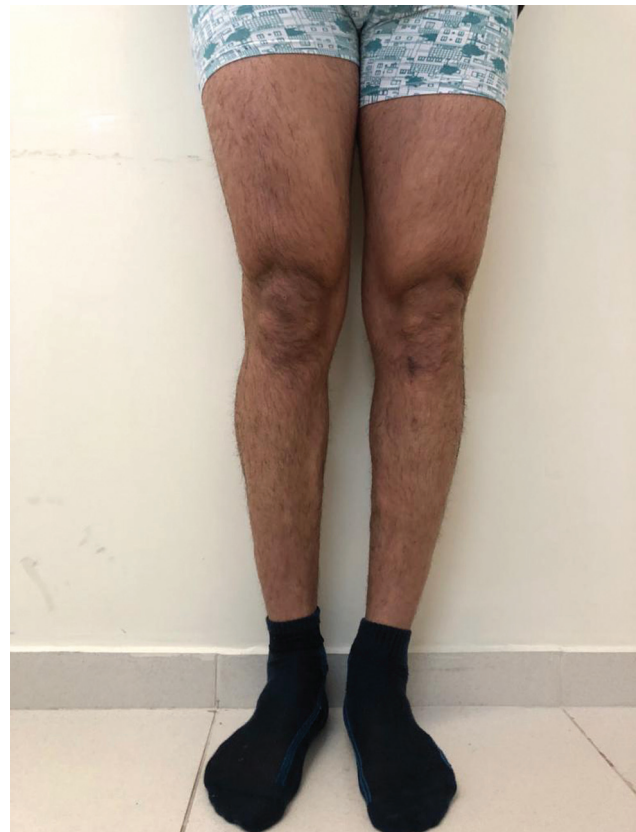

Fig. 1 Imagem clínica panorâmica dos membros inferiores na avaliação pré-operatória.

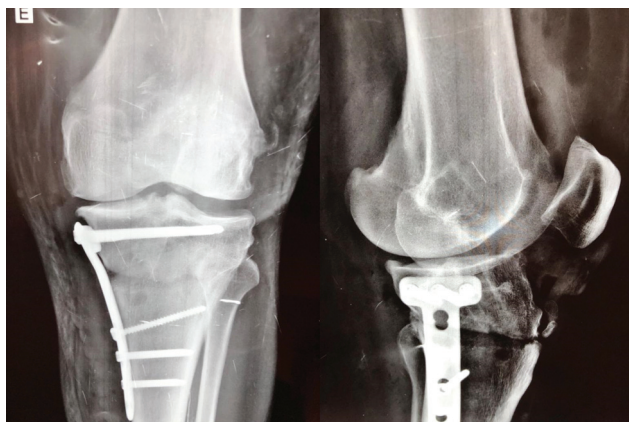

Fig. 2 Radiografias pré-operatórias anteroposterior e lateral do joelho esquerdo.

metido à revisão da reconstrução do LCA com EIT contralateral e osteotomia valgizante tibial. Após 10 semanas da cirurgia, o paciente manteve dor e instabilidade. Ao exame físico, ele apresentava: deformidade em varo do joelho esquerdo (**► Fig. 1**), estresse em varo positivo com o joelho a 30° e 0° de flexão, *dial test* positivo a 30°, teste da gaveta anterior positivo em rotação interna, e *pivot shift* reverso positivo. Exames de imagem atuais demonstraram manipulação prévia na tíbia proximal esquerda com cunha de abertura medial e placa e parafusos, com sinais de consoli-

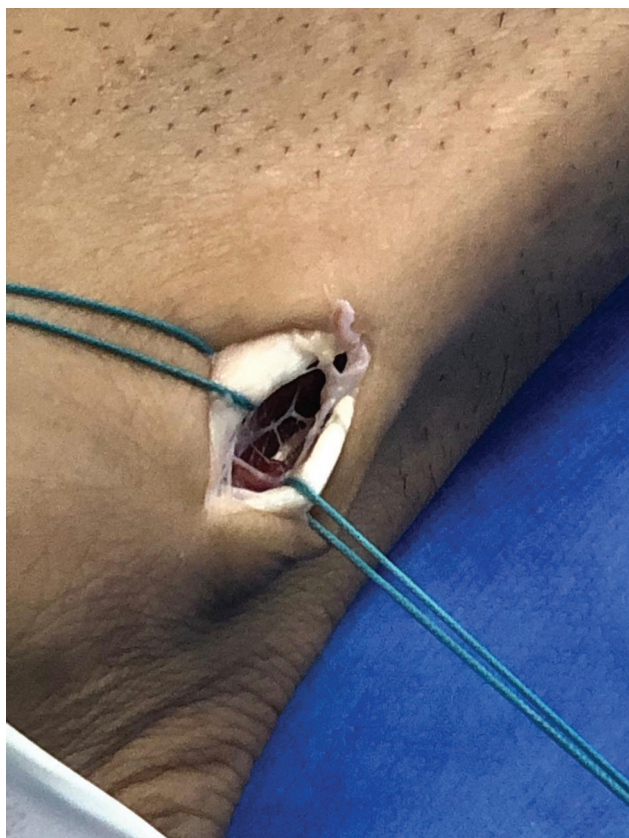


Fig. 3 Imagem intraoperatória. Incisão de 2 cm posterior ao maléolo lateral ipsilateral à lesão ligamentar. Identificação e isolamento dos tendões fibulares longo e curto.

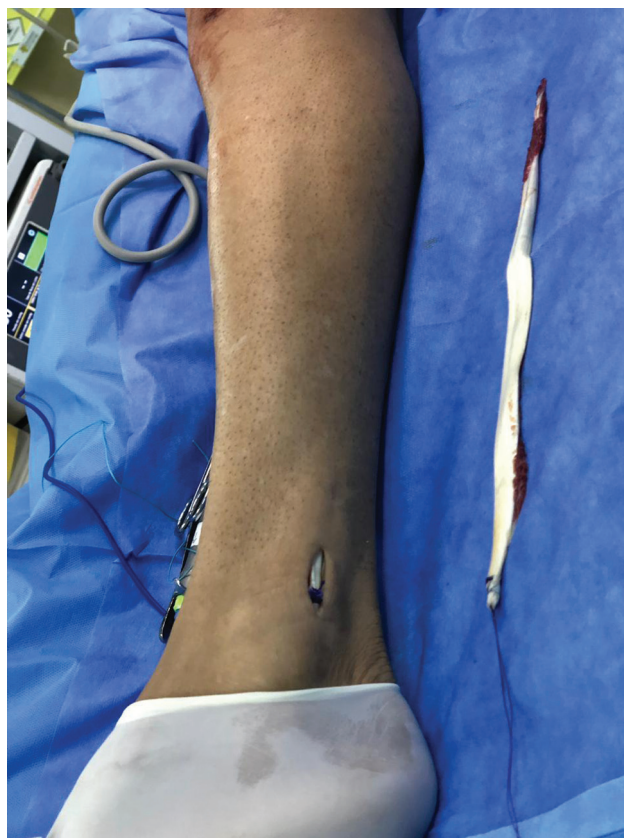


Fig. 4 Imagem intraoperatória. Retirada do enxerto do tendão fibular longo.

dação óssea (**► Fig. 2**). Na ressonância magnética, foram evidenciados sinais de lesão negligenciada do canto posterolateral. No planejamento pré-operatório, optou-se pelo uso do ETFL para reconstrução do CPL por técnica não anatômica.

Com o paciente em decúbito dorsal horizontal, foi realizada uma incisão de 2 cm, posterior ao maléolo lateral, ipsilateral à lesão ligamentar. A dissecação, identificação e isolamento dos tendões fibulares longo e curto (**► Fig. 3**) foram feitas. Esses dois tendões foram então suturados, e o

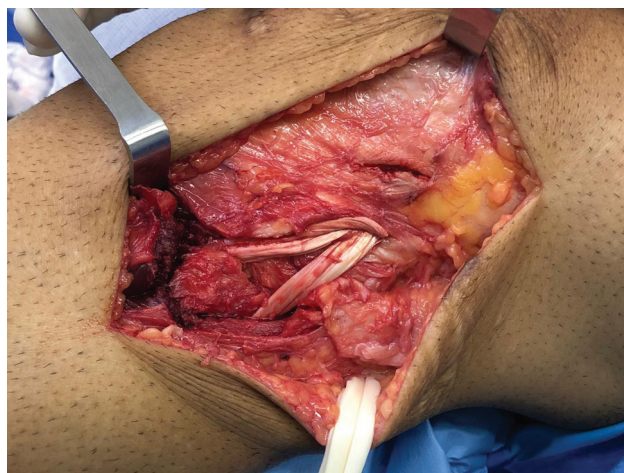


Fig. 5 Imagem intraoperatória. Reconstrução não anatômica do canto posterolateral por via lateral e visualização direta.

tendão do fibular longo, reparado e seccionado proximalmente à sutura. Com o uso de um tenótomo, foi realizada a retirada do tendão (► Fig. 4). Pela via lateral do joelho, foi feita reconstrução não anatômica do CPL por visualização direta (► Fig. 5). Após a reconstrução, a estabilidade do joelho mostrou-se satisfatória. No acompanhamento pós-operatório, o paciente não relatou queixas álgicas no tornozelo esquerdo, e manteve o arco de movimento do tornozelo preservado.

Discussão

No nosso meio, os tendões dos isquiotibiais costumam ser a primeira escolha na reconstrução ligamentar dos joelhos. Nas lesões multiligamentares, essa escolha de enxerto pode não ser suficiente para manter a estabilidade do joelho de forma adequada, pois as técnicas necessitam de um grande volume de enxerto para que a anatomia seja recuperada. Dessa forma, outros enxertos são utilizados como forma de aumentar o comprimento e o diâmetro. Alguns deles são bastante consagrados, como os enxertos autólogos do tendão do quadríceps e do tendão patelar, ou até mesmo os enxertos homólogos disponíveis em bancos de enxerto. Entretanto, na prática clínica, observamos que os enxertos do mecanismo extensor não são adequados para algumas técnicas e podem causar limitações, como dores no sítio de retirada e limitações para atividades diárias, principalmente em pacientes que necessitam realizar atividades ajoelhados. A outra opção seria o uso de enxerto homólogo, que tem uma maior flexibilidade quanto ao formato e configuração para a realização de técnicas diversas; no entanto, ele tem uso limitado no nosso meio devido ao alto custo e à indisponibilidade em alguns serviços, além de estar sujeito à rejeição imunológica e transmissão de doenças.

Nesse contexto, o tendão do músculo fibular longo surgiu como uma alternativa de enxerto para reconstrução do ligamento cruzado anterior. Há relatos de pacientes que sofrem com dor anterior no joelho e hipotrofia da musculatura da coxa após serem submetidos a reconstruções do LCA com enxertos do mecanismo extensor.⁴ Dessa forma, o tendão do músculo fibular longo tem uma posição anatômica superficial, que facilita o acesso cirúrgico, e tem um bom comprimento, que permite versatilidade para a realização de diversas técnicas de reconstrução ligamentar. Deve-se, no entanto, considerar as possíveis consequências para o tornozelo, sua estabilidade e biomecânica sem o fibular longo. Estudos⁴⁻⁷ apontam que pacientes submetidos a retirada de enxerto do fibular longo não apresentam alterações significativas na força muscular, no arco de movimento, na aplicação de carga, e na marcha em comparação com o lado não operado, e têm uma evolução sem queixas álgicas e sem prejuízo para atividades físicas. Dessa forma, observa-se na literatura^{3-5,7} que o uso do enxerto autólogo do fibular longo ipsilateral à lesão ligamentar se mostra seguro e com baixa

taxa de morbidade, um dos motivos pelo qual se optou pelo seu uso no paciente descrito neste estudo. Apesar de já amplamente descrito como boa opção na reconstrução do ligamento cruzado anterior, não foi encontrado na literatura nenhum caso do uso do mesmo enxerto na reconstrução do canto posterolateral. Em um paciente com lesão do canto posterolateral negligenciada, já submetido a retirada de enxerto dos isquiotibiais bilateralmente e sem a opção do uso de enxerto de banco de tecidos, a escolha por um enxerto que trouxesse mínimas complicações e tivesse acesso cirúrgico simplificado, evitando manipulação cirúrgica excessiva em um paciente já submetido a diversos procedimentos, foi considerada a mais adequada.

O uso do enxerto do tendão fibular longo para a reconstrução ligamentar do joelho é uma boa opção, e deve fazer parte do arsenal de conhecimentos do cirurgião, pois aumenta as opções de técnicas. É muito importante o exame físico adequado de todas as estruturas do joelho para que lesões ligamentares como a do canto posterolateral não sejam negligenciadas e se tornem o motivo de falhas do tratamento.

Suporte Financeiro

Não houve suporte financeiro de fontes públicas, comerciais, ou sem fins lucrativos.

Conflito de Interesses

Os autores declaram não haver conflito de interesses.

Referências

- 1 Welsh P, DeGrauw C, Whitty D. Delayed diagnosis of an isolated posterolateral corner injury: a case report. *J Can Chiropr Assoc* 2016;60(04):299-304
- 2 Crespo B, James EW, Metsavaht L, LaPrade RF. Lesões do canto posterolateral do joelho: uma revisão completa da anatomia ao tratamento cirúrgico. *Rev Bras Ortop* 2015;50(04):363-370
- 3 Kerimoğlu S, Aynaci O, Saraçoğlu M, Aydin H, Turhan AU. [Anterior cruciate ligament reconstruction with the peroneus longus tendon]. *Acta Orthop Traumatol Turc* 2008;42(01):38-43
- 4 Rhatomy S, Asikin AIZ, Wardani AE, Rukmoyo T, Lumban-Gaol I, Budhiparama NC. Peroneus longus autograft can be recommended as a superior graft to hamstring tendon in single-bundle ACL reconstruction. *Knee Surg Sports Traumatol Arthrosc* 2019;27(11):3552-3559
- 5 Shi FD, Hess DE, Zuo JZ, et al. Peroneus Longus Tendon Autograft is a Safe and Effective Alternative for Anterior Cruciate Ligament Reconstruction. *J Knee Surg* 2019;32(08):804-811
- 6 Bi M, Zhao C, Zhang S, Yao B, Hong Z, Bi Q. All-Inside Single-Bundle Reconstruction of the Anterior Cruciate Ligament with the Anterior Half of the Peroneus Longus Tendon Compared to the Semitendinosus Tendon: A Two-Year Follow-Up Study. *J Knee Surg* 2018;31(10):1022-1030
- 7 Nazem K, Barzegar M, Hosseini A, Karimi M. Can we use peroneus longus in addition to hamstring tendons for anterior cruciate ligament reconstruction? *Adv Biomed Res* 2014;3:115

