



WALANT na osteossíntese percutânea do escafoide*

WALANT in Percutaneous Scaphoid Osteosynthesis

Celso Ricardo Folberg¹ Jairo André de Oliveira Alves² Fernando Maurenre Sirena Pereira²
Vitor Bernardes Pedrozo³

¹Grupo de Cirurgia de Mão, Serviço de Ortopedia e Traumatologia, Hospital de Clínicas de Porto Alegre (HCPA), Porto Alegre, RS, Brasil

²Grupo de Cirurgia de Mão, Serviço de Ortopedia e Traumatologia, HCPA, Porto Alegre, RS, Brasil

³Serviço de Ortopedia e Traumatologia, HCPA, Porto Alegre, RS, Brasil

Endereço para correspondência Celso Ricardo Folberg, Rua Sinke, 236, casa 45, Porto Alegre, RS, 90840-150, Brasil (e-mail: crfolberg@hotmail.com).

Rev Bras Ortop 2022;57(6):1070–1073.

Resumo

As fraturas do escafoide representam entre 50 e 70% de todas as fraturas dos ossos do carpo. A osteossíntese percutânea do escafoide pode usar a abordagem dorsal ou volar, ambas com bons resultados. É mais comumente realizada sob anestesia geral ou bloqueio nervoso regional. A técnica de anestesia local com o paciente totalmente acordado e sem torniquete (WALANT, na sigla em inglês) já é considerada uma técnica segura e eficaz na cirurgia da mão. A anestesia local com epinefrina causa vasoconstricção, o que evita o uso de torniquete e, conseqüentemente, a necessidade de sedação do paciente. Assim, a possibilidade de testar a estabilidade da fixação sob forças fisiológicas é outra grande vantagem do uso da anestesia local. Na técnica descrita aqui, o movimento ativo do punho e da mão pode ser testado imediatamente após a fixação escafoide. A técnica WALANT tem sido cada vez mais utilizada na cirurgia da mão em partes moles e na fixação de fraturas de metacarpo e falanges. No entanto, até o momento, não há literatura publicada abordando o uso dessa técnica na osteossíntese percutânea do escafoide. O objetivo desta nota técnica é descrever o uso de WALANT tanto para a abordagem dorsal quanto volar na osteossíntese percutânea do escafoide.

Palavras-chave

- ▶ anestesia local/métodos
- ▶ anestesia local/dministração e dosagem
- ▶ osso escafoide
- ▶ punho
- ▶ fraturas ósseas

* *Estudo desenvolvido no Grupo de Cirurgia de Mão, Serviço de Ortopedia e Traumatologia, Hospital de Clínicas de Porto Alegre (HCPA), Porto Alegre, RS, Brasil.*

recebido

01 de Novembro de 2020

aceito

01 de Dezembro de 2020

Publicado on-line

Abril 25, 2022

DOI <https://doi.org/>

10.1055/s-0041-1726070.

ISSN 0102-3616.

© 2022. Sociedade Brasileira de Ortopedia e Traumatologia. All rights reserved.

This is an open access article published by Thieme under the terms of the Creative Commons Attribution-NonDerivative-NonCommercial-License, permitting copying and reproduction so long as the original work is given appropriate credit. Contents may not be used for commercial purposes, or adapted, remixed, transformed or built upon. (<https://creativecommons.org/licenses/by-nc-nd/4.0/>)

Thieme Revinter Publicações Ltda., Rua do Matoso 170, Rio de Janeiro, RJ, CEP 20270-135, Brazil

Abstract

Scaphoid fractures account for 50 to 70% of all carpal bone fractures. Percutaneous scaphoid osteosynthesis can use the dorsal or volar approach, both with good results, and is most commonly performed under general anesthesia or regional nerve block. The wide-awake local anesthesia no tourniquet (WALANT) technique is already considered a safe and cost-effective technique in hand surgery around the world. Local anesthesia with epinephrine causes vasoconstriction, which obviates the need for tourniquet and, consequently, the need to use patient sedation. Thus, the possibility of testing fixation stability under physiological forces is another great advantage of using local anesthesia. In the technique described in the present paper, active wrist and hand motion can be tested immediately after scaphoid fixation. Wide-awake local anesthesia no tourniquet has been increasingly used in soft-tissue hand surgery and in the fixation of metacarpal and phalangeal fractures. However, to date, there is no published literature addressing the use of this technique in percutaneous scaphoid osteosynthesis. The purpose of the present technical note is to describe the use of WALANT for both the dorsal and volar approaches in percutaneous scaphoid osteosynthesis.

Keywords

- ▶ local anesthesia/ methods
- ▶ local anesthesia/ administration and dosage
- ▶ scaphoid bone
- ▶ wrist
- ▶ fractures, bone

Introdução

Fraturas do escafoide são frequentemente observadas por traumatologistas e cirurgiões de mão. O tratamento cirúrgico é frequentemente realizado em fraturas instáveis, deslocadas ou do pólo proximal. A fixação percutânea dessas fraturas foi relatada com excelentes resultados.¹ Também pode ser indicado como alternativa mais confortável à imobilização gessada. A fixação percutânea pode ser realizada usando tanto a abordagem dorsal ou volar, ambas com bons resultados.²

A osteossíntese percutânea do escafoide é mais comumente realizada sob anestesia geral ou bloqueio regional de nervos. A técnica de anestesia local com o paciente acordado sem torniquete (da sigla em inglês WALANT) provou ser segura e eficaz e é amplamente usado em todo o mundo. As vantagens desta técnica incluem um alto nível de satisfação do paciente, uma vez que não requer jejum ou exames de rotina pré-operatórios, menor tempo de internação hospitalar, e redução de custos hospitalares e com materiais. Em cirurgia da mão, a técnica WALANT tem sido cada vez mais usado em cirurgia de partes moles e na fixação de fraturas de metacarpos e falanges. Até o momento, não há literatura

publicada abordando o uso da técnica WALANT na osteossíntese percutânea do escafoide. O objetivo da presente nota técnica é descrever o uso da técnica WALANT tanto para abordagem dorsal como volar em osteossíntese percutânea do escafoide.

Técnica Anestésico Local

A anestesia local é injetada com o paciente deitado sobre uma maca na sala de preparo pré-operatório. A solução anestésica é preparada misturando-se 40mL de lidocaína a 1% com epinefrina 1:100.000 e 4mL de bicarbonato de sódio a 8,4%. O local da incisão e a posição do escafoide são marcados com uma caneta de marcação e a solução anestésica é injetada dentro de um raio de 2 cm de todos os seus limites (▶ **Figura 1A e B**). Um bloqueio do nervo mediano complementa o procedimento anestésico local tanto na abordagem volar quanto na dorsal.

Abordagem Volar

Começamos injetando a solução anestésica proximalmente com uma agulha de insulina de calibre 30, para causar menos

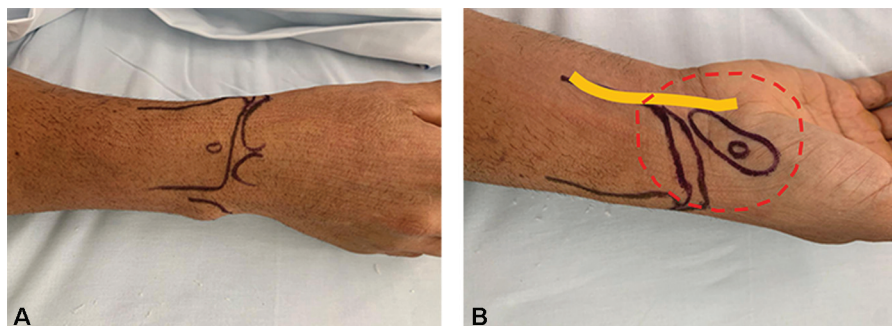


Fig. 1 A) Visão dorsal do planejamento. B) Visão volar do planejamento. O perímetro de 2 cm ao redor do osso escafoide é marcado em vermelho com linhas pontilhadas. O nervo mediano está marcado em amarelo.

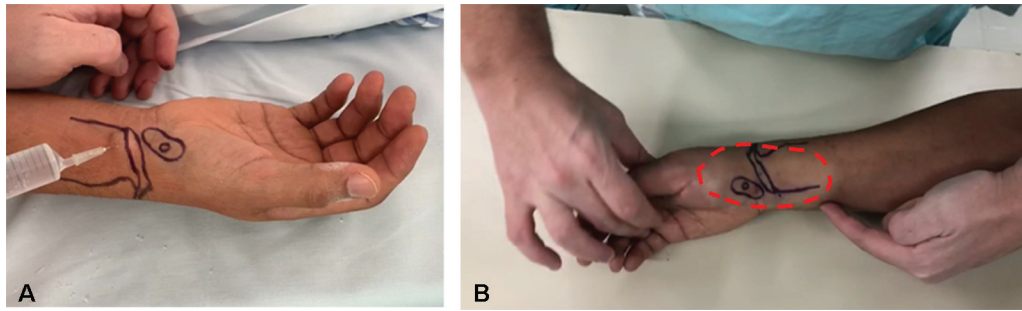


Fig. 2 A) Infiltração subcutânea proximal com agulha de insulina de calibre 30. B) Ao final da infiltração anestésica subcutânea, pode-se observar distensão e mudança na cor da pele (marcada em vermelho com linhas pontilhadas).

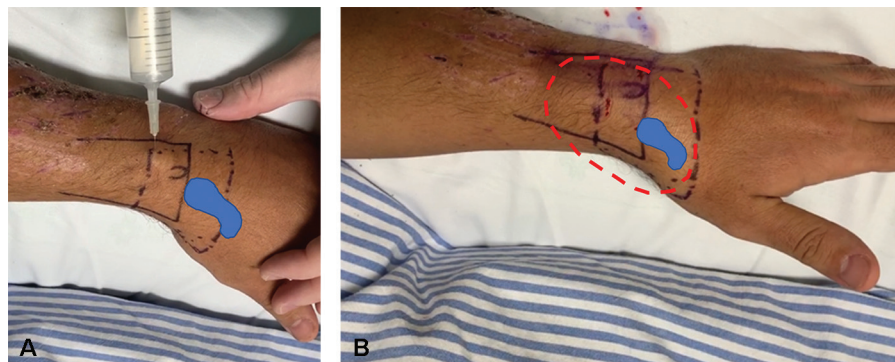


Fig. 3 A) Infiltração dorsal ligeiramente proximal ao tubérculo de Lister. B) Aparência após infiltração dorsal.

dor e, em seguida, lentamente na camada subcutânea com uma agulha de calibre 25, visando preencher toda a área demarcada (► **Figura 2A**). A agulha deve ser avançada nas áreas previamente infiltradas para que não cause desconforto para o paciente. No polo distal do escafoide, 1 a 2 mL são injetados na articulação escafotrapézio.

O bloqueio do nervo mediano é então realizado através da injeção de 3mL ligeiramente proximal à prega flexora do punho (► **Figura 3A**), no espaço entre os tendões palmar longo e flexor radial do carpo. Terminamos com a infiltração anestésica da porção dorsal. Começando proximal ao tubérculo de Lister, 5mL da solução anestésica são injetados no tecido subcutâneo ao redor do polo proximal do escafoide, avançando a agulha na articulação radioescafoide para infiltrar mais 2mL. Ao final da infiltração anestésica, pode-se observar que a área infiltrada torna-se esbranquiçada e distendida (► **Figura 2B**).

Abordagem Dorsal

Uma vez que marcamos a área da pele dorsal ao redor do escafoide e o local da incisão da fixação percutânea ligeiramente distal ao tubérculo de Lister, começamos a injetar a solução anestésica no subcutâneo. Com uma agulha de insulina de calibre 30 proximalmente (► **Figura 3A**) e depois com uma agulha de calibre 25, injetamos enquanto observamos a distensão da pele e do tecido subcutâneo ao avançar a agulha nas áreas já distendidas e anestesiadas (► **Figura 3B**). No polo proximal do escafoide, 2mL adicionais são injetados na articulação radioescafoide. O bloqueio do nervo mediano é então realizado pela injeção de 3mL ligeiramente proximal

à prega volar do punho e no espaço entre os tendões do palmar longo e flexor radial do carpo (► **Figura 4**).

Esperamos 25 minutos para iniciar o procedimento cirúrgico, pois este é o intervalo de tempo ideal para atingir o nível máximo de vasoconstrição cutânea com uso de epinefrina 1: 100.000.3 Antes da incisão na pele, a sensação de dor é testada beliscando a pele com uma pinça de Adson dentada. A cirurgia só pode ser iniciada se o paciente tiver um índice de dor de 0 em uma escala visual analógica (VAS). Ao longo do procedimento, os pacientes são encorajados a expressar se estão sentindo qualquer dor ou desconforto.

Após a inserção do parafuso e a remoção do fio-guia, a mobilidade do punho é testada ativamente, e a estabilidade da osteossíntese é também confirmado por fluoroscopia. No

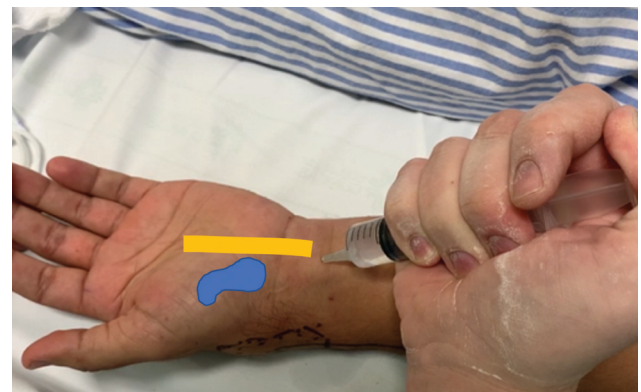

Fig. 4 Bloqueio nervoso mediano proximal realizado nas abordagens dorsal e volar. Aproximadamente 3 mL são injetados.

final do procedimento, os pacientes recebem instruções pós-operatórias e têm alta para casa sem necessidade de ficar na sala de recuperação do hospital.

Discussão

Na cirurgia do escafoide, o uso de torniquete é necessário para obter um campo cirúrgico com sangramento mínimo, que por sua vez requer anestesia geral ou bloqueio de nervo com sedação. A anestesia local com epinefrina causa vasoconstrição, o que elimina a necessidade de torniquete e, conseqüentemente, a necessidade de sedar os pacientes. A anestesia local com o paciente em vigília ampla e sem torniquete já é considerada uma técnica segura, eficaz e econômica em cirurgia de mão.⁴

A lidocaína tem sido usada há mais de 80 anos, e seu uso combinado com epinefrina tem sido empregado por dentistas diariamente sem monitoramento, acesso venoso, ou testes pré-operatórios com raras reações adversas relatadas.⁵ Em nossa técnica, usamos 40mL de lidocaína com epinefrina. Com base em estudos prévios, a dose máxima recomendada de lidocaína é 7 mg/kg.⁶ Portanto, cada paciente terá uma dose máxima de segurança dependendo do seu peso. A segurança do uso de epinefrina em cirurgia de mão está bem estabelecido.⁷ No entanto, alguns pacientes podem apresentar tremor transitório após a infiltração, e isso sempre deve ser explicado ao paciente com antecedência.

A técnica WALANT tem sido utilizada com eficácia em cirurgia da mão para uma variedade de condições, especialmente em reparo e reconstrução de tecidos moles e fraturas de falanges.⁸ A possibilidade de testar a estabilidade da fixação com forças fisiológicas é uma grande vantagem do uso da anestesia local. Na técnica descrita aqui, o movimento ativo do punho e da mão podem ser testados imediatamente após a fixação do escafoide.

Um relato recente de osteossíntese de fratura do rádio distal com a técnica WALANT⁹ mostrou um uso mais amplo de anestesia local em fraturas de punho. No entanto, uma pesquisa no banco de dados PubMed não forneceu estudos publicados usando anestesia local na osteossíntese do escafoide. A técnica WALANT descrita aqui para a osteossíntese minimamente invasiva de fraturas do escafoide é custo-efetiva e oferece muitos outros benefícios relatados por Lalonde⁸: 1) ausência de náuseas, vômitos, retenção urinária e outros efeitos colaterais de opioides ou sedação; 2) os pacientes não precisam suportar a dor do torniquete, nem

mesmo por um curto período de tempo – a não utilização de garrote também é útil em pacientes com linfedema e shunts arteriovenosos; 3) cirurgia sob anestesia local é muito mais barato do que sob sedação, portanto, mais acessível para mais pessoas; 4) os pacientes não precisam de tempo extra para exames pré-operatórios; e 5) WALANT é mais seguro do que sedação, especialmente para pacientes com comorbidades.

Considerações Finais

Concluindo, a técnica WALANT, já consagrada para vários procedimentos em cirurgia de mão, também é viável para a osteossíntese minimamente invasiva de fraturas do escafoide, tanto em abordagens volar quanto dorsal. Além disso, a técnica é fácil de usar, barata e reprodutível. Mais estudos são necessários para confirmar sua eficácia e indicações.

Suporte Financeiro

Não houve suporte financeiro de fontes públicas, comerciais, ou sem fins lucrativos.

Conflito de Interesses

Os autores declaram que não há conflito de interesses.

Referências

- Folberg C, Ruschel P, Pignataro M, Perea C, Caputo G. Percutaneous fixation of mid-third wrist scaphoid bone fractures. *Rev Bras Ortop* 2004;39(07):363–370
- Kang KB, Kim HJ, Park JH, Shin YS. Comparison of Dorsal and Volar Percutaneous Approaches in Acute Scaphoid Fractures: A Meta-Analysis. *PLoS One* 2016;11(09):e0162779
- McKee DE, Lalonde DH, Thoma A, Glennie DL, Hayward JE. Optimal Time Delay between Epinephrine Injection and Incision to Minimize Bleeding: *Plastic and Reconstructive Surgery*. 2013; 131(04):811–814
- Pires Neto P, Moreira L, De Las Casas P. É seguro o uso de anestésico local com adrenalina na cirurgia da mão? Técnica WALANT. *Rev Bras Ortop* 2017;52(04):383–389
- Gaffen AS, Haas DA. Survey of local anesthetic use by Ontario dentists. *J Can Dent Assoc* 2009;75(09):649
- Lalonde DH, Wong A. Dosage of local anesthesia in wide awake hand surgery. *J Hand Surg Am* 2013;38(10):2025–2028
- Mann T, Hammert WC. Epinephrine and hand surgery. *J Hand Surg Am* 2012;37(06):1254–1256
- Lalonde DH. Conceptual origins, current practice, and views of wide awake hand surgery. *J Hand Surg Eur Vol* 2017;42(09):886–895
- Ahmad AA, Yi LM, Ahmad AR. Plating of Distal Radius Fracture Using the Wide-Awake Anesthesia Technique. *J Hand Surg Am* 2018;43(11):1045.e1–1045.e5