



Tratamento das metástases no esqueleto apendicular

Treatment of Metastasis in the Appendicular Skeleton

Marcio Moura¹

¹Departamento de Ortopedia, Universidade Federal do Paraná, Curitiba, PR, Brasil

Endereço para correspondência Marcio Moura, MD, PhD, Rua da Paz, 195 - sala 120, Centro, Curitiba, PR, 80060-160, Brasil (e-mail: mm.tumorosseo@gmail.com).

Rev Bras Ortop 2022;57(2):200–206.

Resumo

Palavras-chave

- ▶ neoplasias ósseas
- ▶ metástases
- ▶ fraturas patológicas/cirurgia
- ▶ carcinoma

Abstract

Keywords

- ▶ bone neoplasms
- ▶ metastases
- ▶ fractures, pathologic/surgery
- ▶ carcinoma

As metástases ósseas podem evoluir com eventos (dor, fraturas e compressão) com os quais o cirurgião ortopédico irá se deparar independentemente da sua subespecialidade. Os conhecimentos cirúrgicos acumulados são preditivos para a prevenção de fraturas iminentes, assim como de fraturas patológicas. Apresentaremos um guia para avaliar e conduzir de forma adequada um paciente com implante ósseo para cirurgiões que não sejam especialistas na área.

Bone metastases may evolve with events (pain, fractures and compression) that the orthopedic surgeon will encounter regardless of his subspecialty. Accumulated surgical knowledge is predictive for the prevention of impending fractures, as well as of pathological fractures. We will present a guide to properly evaluate and conduct a patient with bone implant for surgeons who are not specialists in this area.

Introdução

Há um aumento da sobrevida global não somente de pacientes como também do ser humano. As causas de mortalidade em países desenvolvidos já modificaram, e o câncer passou a ser a principal causa nestes países. Além disso, os pacientes vivem mais tempo e com melhor qualidade de vida.¹

Na carreira médica, o cirurgião ortopédico provavelmente avaliará pacientes com metástases ósseas, tendo capacidade e conhecimento ortopédico capaz de orientar tratamentos adequados para o impedimento de fraturas, assim como de fraturas patológicas das extremidades. Em casos de maior complexidade, o especialista da área deverá ser referenciado.

No presente artigo, focaremos em guias que orientam um tratamento adequado em casos de risco ou de fratura patológica dos membros.²

A prevalência de metástases ósseas chega a 280.000 pacientes acometidos por ano, sendo que os custos em manejar adequadamente estes pacientes são elevados, ~ 13 bilhões de dólares.^{3,4}

As queixas de dores musculoesqueléticas, em especial as lombalgias, são a segunda causa de consultas em pacientes > 40 anos, podendo a doença metastática manifestar-se com sintomas difusos e persistentes.

A dor é o sintoma inicial mais prevalente no esqueleto apendicular.

recebido

16 de Dezembro de 2019

aceito

17 de Dezembro de 2020

DOI <https://doi.org/>

10.1055/s-0041-1729597.

ISSN 0102-3616.

© 2022. Sociedade Brasileira de Ortopedia e Traumatologia. All rights reserved.

This is an open access article published by Thieme under the terms of the Creative Commons Attribution-NonDerivative-NonCommercial-License, permitting copying and reproduction so long as the original work is given appropriate credit. Contents may not be used for commercial purposes, or adapted, remixed, transformed or built upon. (<https://creativecommons.org/licenses/by-nc-nd/4.0/>)

Thieme Revinter Publicações Ltda., Rua do Matoso 170, Rio de Janeiro, RJ, CEP 20270-135, Brazil

A proposta do presente artigo de revisão é expor formas de apresentação, de diagnóstico e de tratamento de metástase nos ossos longos.

Apresentação clínica

Os pacientes podem se apresentar da seguinte forma: 1) história prévia de neoplasia; 2) em tratamento; ou 3) com dores ósseas e fratura patológica sem o histórico de neoplasia conhecida; tais pacientes são denominados de "primário desconhecido". Nestes, há necessidade de cautela na decisão, pois existe a possibilidade de se tratar de uma neoplasia primária ou de portadores de adenocarcinoma metastático, o que ocorre em aproximadamente entre 15 e 20% dos casos.^{4,5}

A dor é o sintoma cardinal, e é descrita como um sinal de alerta. As dores mais típicas são as noturnas, dores em "fisgadas" e "pontadas", dores que não melhoram com analgésicos comuns e recorrem no mesmo local. A famosa "dor que anda" não é típica, sendo as mais graves as que denotam impotência pela dor, como a dor ao se apoiar, as quais determinam claudicação. Estas são mais graves, pois podem ser sinal de fragilidade ou de fratura patológica em iminência. Portanto, a preocupação deve ser com a persistência de dor ou desconforto por > 2 semanas, e estas devem ser investigadas com a exames de imagem (radiografia/tomografia computadorizada [TC] e ressonância magnética [RM] do local doloroso ou referido).

As ocorrências são mais frequentes no tronco e na parte proximal dos membros: coluna vertebral, região pélvica, ombro e fêmur distal.

Metástases abaixo do joelho e cotovelo, acrometástases, são raras e estão mais frequentemente associadas a neoplasias pulmonares, renais e da tireoide.

No exame físico, recomenda-se o exame dos membros, observando a mobilidade, as limitações da dor, dismetrias, edemas, massas e a circulação colateral, além da mensuração de circunferência dos membros. É fundamental realizar o exame da tireoide, de cadeias linfonodais, ausculta pulmonar, cardíaca e abdominal, exame de mama tanto feminino quanto masculino, além do exame digital retal e ginecológico.⁴ Não sendo tais exames da prática do ortopedista, é necessário o relacionamento com áreas afins para a completa avaliação clínica.

Exames de imagem

Na radiologia, o implante secundário no osso depende da localização, sendo mais fácil entendê-la olhando a secção transversal do osso: observarmos se a lesão compromete o córtex ou a medular óssea e, traduzindo para a radiografia, as lesões corticais são mais fáceis de serem diagnosticadas do que as medulares, porque a lesões medulares serão visíveis à radiografia, quando pelo menos de 30 a 50% do osso for substituído por tecido neoplásico; já no córtex ósseo, a evidência da lesão lítica varia de 10 a 20%. Esta diferença determina um período mais longo para o diagnóstico por radiografia; portanto as lesões localizadas no córtex são diagnósticas mais facilmente do que aquelas na medula óssea.

É mais comum a metástase iniciar na medular óssea. As lesões são tipicamente líticas permeativas ou em ruído de traça (erroneamente, mas popularmente chamada de "sacabocado"), podendo em um mesmo osso ter as duas características radiológicas. As reações periosteais também podem ser ausentes devido à atividade agressiva que, quanto maior, mais pode causar pouca ou nenhuma reação local, podendo não estar presentes as típicas reações unilamelares, multilamelares e triângulo de Coodman, ficando também a produção tecidual relacionada à glândula de origem. As lesões blásticas ocorrem em metástases de próstata e subtipos de metástases de mama. Tais lesões são calcificações, cabendo melhor a descrição de um "tecido denso" do que rotular a lesão como "blástica". As lesões líticas, que representam a maioria dos casos, não induz tecido específico e, muitas vezes, nem o reacional. Em suma, os tecidos acometidos poderão ter pouca resposta reacional, e a neoplasia pode determinar maior destruição.

As radiografias de boa qualidade em duas posições, (anteroposterior [AP] e perfil [P]), seguidas de análise por TC e RM (a qual apresenta melhor acurácia), podem fornecer o estadiamento e a extensão real da neoplasia e seu envolvimento em vasos e nervos. As tomografias "multi-slice" proporcionam com maior clareza a análise de fraturas e da destruição óssea com maior quantidade de informações e melhor escolha do implante. A cintilografia óssea Tc99 é normalmente usada para encontrar outros locais acometidos por metástases, sendo que, em suspeita de mieloma múltiplo, um inventário radiológico do esqueleto tem maior acurácia do que a cintilografia na identificação das lesões.⁶

Se a apresentação é de neoplasia de primário desconhecido, são recomendados estadiamento oncológico pleno, radiografia do local acometido, tomografia axial computadorizada (TAC) de tórax e abdômen total, além de cintilografia óssea. Estes exames identificam 85% dos tumores primários, taxa reproduzível e concordante com a casuística de um estudo brasileiro conduzido por Garcia-Filho et al.⁶ Complementando com endoscopia e colonoscopia, ecografia de tireoide e mamografia pra as mulheres, as taxas de diagnóstico podem chegar a > 90%.⁷

A tomografia computadorizada por emissão de pósitrons (PET-CT) tem suprido este número maior de exames, podendo encurtar o tempo de investigação; contudo, seu custo é mais elevado do que os demais exames, e um número menor de centros realiza este exame, o qual é restrito à indicação por normativas de reguladoras e não primariamente à indicação médica.⁷ O marcador com melhor metabolismo em lesões prostáticas é o 18F-PMISA, mas caso este exame não seja possível, o FDG-18F é suficiente.

Exames laboratoriais

Os exames de laboratório podem não estar alterados e devem ser realizados, buscando diferenciação com doenças hematológicas como mieloma múltiplo e linfoma: hemograma; painel metabólico; parcial de urina com sedimento; volume de hemossedimentação (VHS); proteína C-reativa (PCR) ultrasensível; hormônio paratireoidiano (PTH); eletroforese de proteína

sérica e urinária. As alterações presentes podem indicar uma neoplasia; contudo, elas não são patognômicas.⁷

Anatomia patológica

A biópsia é recomendada quando a lesão primária não é conhecida ou se esta lesão é única. É necessária esta análise para diferenciar de sarcoma ósseo as lesões metastáticas únicas. O uso de trefinas de 1,5 mm de diâmetro, guiadas ou não por Tomografia Axial Computadorizada (TAC), é o método de escolha, podendo-se realizar biópsia aberta em casos selecionados ou em casos nos quais a biópsia percutânea seja negativa. Caso apresente-se com a fratura patológica e haja plano de fixação, a biópsia com congelamento é uma boa tática, pois fornece uma diferenciação mínima entre adenocarcinomas metastáticos e neoplasias primárias. Na confirmação de adenocarcinoma, a cirurgia pode ser continuada e, caso seja inconclusivo, espera-se do resultado final da anatomia patológica, é a conduta recomendada.

É recomendado que a biópsia seja realizada em um centro médico no qual haja capacidade para o tratamento definitivo do paciente, porque as biópsias inadequadas podem determinar morbidades que determinem uma maior ressecção de tecidos normais e de osso, a função e ou recorrências locais. As biópsias mal planejadas também guiadas por TAC também mudam o curso do tratamento.⁸

Tratamentos

O método de tratamento dependerá do diagnóstico, e este inclui tanto a origem do tumor primário quanto a extensão da doença neoplásica em órgãos e nos ossos. Em pacientes assintomáticos, a avaliação radiológica usando alguns critérios mecânicos, definidos como: Sem risco de fratura - podemos realizar a observação periódica usando métodos de imagem em cada retorno, e a resposta ou não frente as terapias, define se assim o tratamento futuro.

Pacientes sintomáticos que não apresentem risco de fratura patológica podem ser candidatos a radioterapia externa. Hoje, as técnicas modernas têm diminuído as complicações locais e também os linfedemas das extremidades. O uso de 30 Gy fracionados favorece um controle local adequado, porém podem não responder e comprometer um tratamento cirúrgico futuro, (principalmente lesões pouco responsivas a radioterapia), após tratamento com a radioterapia as taxas de infecção cirúrgicas serão maiores, sendo assim as lesões menores são as preferidas para este método.⁹ porém as maiores devem ser operadas preferencialmente. Os pacientes que apresentam múltiplas lesões sem risco de fratura podem ser candidatos a tratamentos farmacológicos e ou radioterápicos.

As possibilidades de tratamentos em centros especializados oncológicos favorecem a diminuição de complicações. Porém, a realidade local é determinante no tratamento ortopédico; portanto, com o conhecimento de cirurgia do trauma, é possível tratar a maioria das lesões metastáticas das extremidades, principalmente quando se trata do impedimento de fraturas. Esta condição tem menos complicações

Tabela 1 Escala de pontos de Mirels para fixação profilática do impedimento de fraturas patológicas¹¹

Pontuação	1	2	3
Localização	Membro superior	Membro inferior	Peritrocantérica
Dor	Leve	Moderada	Forte
Tamanho	<1/3	<2/3	>2/3
Característica	Blástica	Mista	Lítica

clínicas e locais, como sangramentos, dias de hospitalização e infecções, além de melhor função e sobrevida.¹⁰

Os critérios de Mirel devem ser utilizados, pois apresentam alto valor preditivo de fraturas. São eles (→ **Tabela 1**):

Se a soma das variáveis avaliadas, (local; tamanho; dor e tecido) é < 8, a chance de fratura é < 15%; caso a soma seja > 8, a chance de fratura é > 30%.

Pode ser utilizada a TAC, na qual temos uma avaliação rigorosa do tamanho da lesão, sendo possível determinar melhor a matriz tecidual.¹¹

Após firmado o critério de tratamento cirúrgico, o passo seguinte é o planejamento. No caso de pacientes elegidos à fixação profilática de fraturas patológicas, é necessária a decisão baseada em critérios de sobrevida, nível de resposta terapêutica farmacológica e/ou da radioterapia, além da sua condição funcional. O cirurgião deve questionar o risco/benefício cirúrgico; se a técnica de reconstrução permitirá uma recuperação funcional imediata; e se esta técnica será profilática também para um eventual progresso da metástase, além de permitir outras modalidades de tratamento, como a radioterapia.¹²

Na → **Figura 1**, é apresentado um exemplo de avaliação inadvertida da fratura patológica, após a qual o paciente passou vários meses incapaz de deambular.

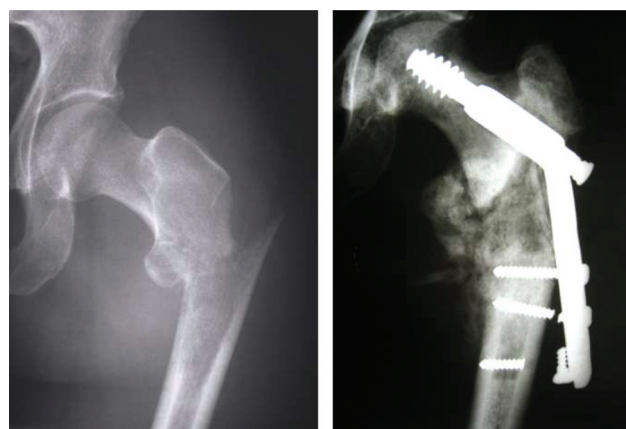


Fig. 1 Paciente de 45 anos, queda do mesmo nível no domicílio, mostra uma lesão lítica permeativa na região próxima à fratura. A interpretação incorreta da imagem levou a tratamento cirúrgico como se tratasse de uma fratura convencional, submetida a fixação com placa e pino deslizante sem cimento, o qual evoluiu com soltura pois não há consolidação devido à doença metastática. A paciente não deambulou por meses, sendo tratada com quimioterapia, sendo por fim ressecado e substituído por endoprotese não convencional possibilitando a deambulação precoce.

A avaliação do desempenho inclui o risco cirúrgico, a classificação de Goldman e a avaliação anestésica. A avaliação oncológica para determinar a expectativa de vida é difícil e de baixa acurácia. Para realizá-la utiliza-se vários fatores, como hemograma, número de metástases, índice de Karnofsky ou o Eastern Cooperative Oncology Group Score.¹²

A cirurgia deve prover uma reconstrução de recuperação funcional imediata. O uso de hastes intramedulares e de placas metafisárias ou diafisárias por técnicas minimamente invasivas são as recomendadas, em associação ou não com o uso de cimento ósseo. A curetagem do tumor de forma aberta, para o preenchimento com cimento ósseo na área da falha, tem a desvantagem da retirada em pedaços e da possibilidade de contaminação local, maior demora cirúrgica, sangramento com aumento de risco de infecção e a necessidade da radioterapia no pós-operatório, porém permite uma recuperação funcional rápida.^{12,13}

No caso do uso do cimento ósseo em associação com a haste intramedular, este deve ser usada de maneira que seja de baixa viscosidade, com baixa pressurização, lavagem do canal com soro gelado (vasoconstrição do endóstio), e hidratação adequada do paciente antes de introduzir o cimento ósseo. As hastes ou placas devem ser longas, com o intuito de proteger todo o osso acometido.^{13,14} O estudo de Narazaki et al.¹⁵ mostra que a sobrevida em pacientes tratados com haste intramedular sem cimento ósseo, por serem cirurgias menos mordidas, foi maior do que a dos tratados com endoprótese.

Na **Figura 2**, inicialmente o julgamento foi para o tratamento de paciente portador de hepatocarcinoma metastático para pulmão e tecido ósseo, sendo inicialmente fixado com haste intramedular de fêmur associado com cimento ósseo. A doença foi controlada no pulmão com novos medicamentos antineoplásicos e a fixação necessitou de ser

mudado para endoprótese, pois houve progressão da doença metastática na região do quadril, além da troca foi realizada a adjuvância com a radioterapia externa.

Em caso de fraturas patológicas com área que não seja possível ser preenchida com o mínimo de cimento, como, por exemplo, onde há comprometimento das regiões de inserções tendíneas, como nos trocanteres, e se a reconstrução mínima será de estabilidade duvidosa, as próteses convencionais ou não convencionais devem ser empregadas e deve-se evitar as próteses sem cimento, pois a plasticidade óssea para a fixação sob impacção pode estar alterada devido aos tratamentos oncológicos, os quais determinam um osso frágil osteopênico, ou aos adjuvantes como os bifosfonados, que dão uma dureza maior ao osso, tornando-os propensos a fraturas durante o procedimento de impacção. A osteopenia promovida como síndrome paraneoplásica também não permitirá a fixação adequada. Além disso, outra recomendação para não usar a prótese sem cimento é que o uso de radioterapia de forma adjuvante no pós-operatório impede a fixação da prótese, impedindo o crescimento do osso ao redor desta e, conseqüentemente, sua fixação.^{13,14}

As endopróteses promovem, com a ressecção da lesão metastática, um maior controle local do que as hastes intramedulares e placas; contudo, a não fixação de tecidos ao redor das endopróteses tanto para membros superiores bem como para o fêmur proximal acarreta grande perda funcional. Uma endoprótese reversa pode aumentar a manutenção da função do ombro, desde que não se estenda além da inserção do músculo deltoide. Caso isto ocorra, é necessário o uso de endoprótese reversa constricta, que não é disponível como as endopróteses proximais do úmero.

No fêmur proximal, inúmeras tentativas para devolver a abdução do quadril foram infrutíferas, porém seguem em

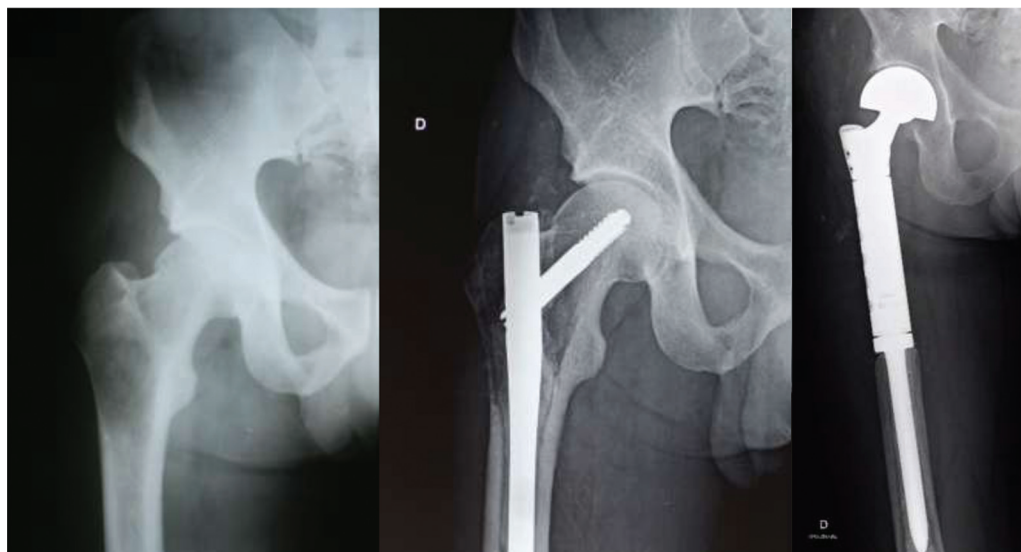


Fig. 2 Paciente, 39 anos, transplantado de fígado devido a hepatite, desenvolve hepatocarcinoma antes do transplante, o qual foi diagnosticado na peça patológica pós-transplante e se apresenta com metástase óssea no fêmur proximal e metástase pulmonar, com critérios para impedimento da fratura, porém com prognóstico reservado, submetido a cirurgia para impedimento com haste cafelomedular. Contudo, o paciente teve resposta com diminuição das lesões pulmonares e progresso nas lesões ósseas, sendo submetido a ressecção e substituição por endoprótese, complementado com radioterapia devido a contaminação prévia na colocação da haste intramedular do fêmur. O paciente sobreviveu por 3 anos e 4 meses após a reversão para endoprótese.

andamento Uma tese de pós-doutoramento na Universidade de São Paulo, na qual a transferência musculotendínea do trato iliotibial está permitindo o retorno à abdução e o consequente desaparecimento do sinal de Trendelenburg, está em fase de publicação.¹⁶

Na ►**Figura 3**, em decorrência da apresentação inicial ser de neoplasia de primário não conhecido, é visto no estadiamento oncológico que se trata de uma neoplasia renal e

única. Neste caso, foi realizada uma ressecção ampla, substituída por endoprótese e transferência musculotendínea do trato iliotibial, a qual apresentou evolução com ossificação heterotópica, mas sem comprometer a função do quadril.

O uso de drenos é necessário em decorrência da magnitude cirúrgica e dos efeitos de medicamentos, especialmente cardíacos, que tornam o sangramento pós-operatório maior e aumentam o risco de infecção.^{13,14}

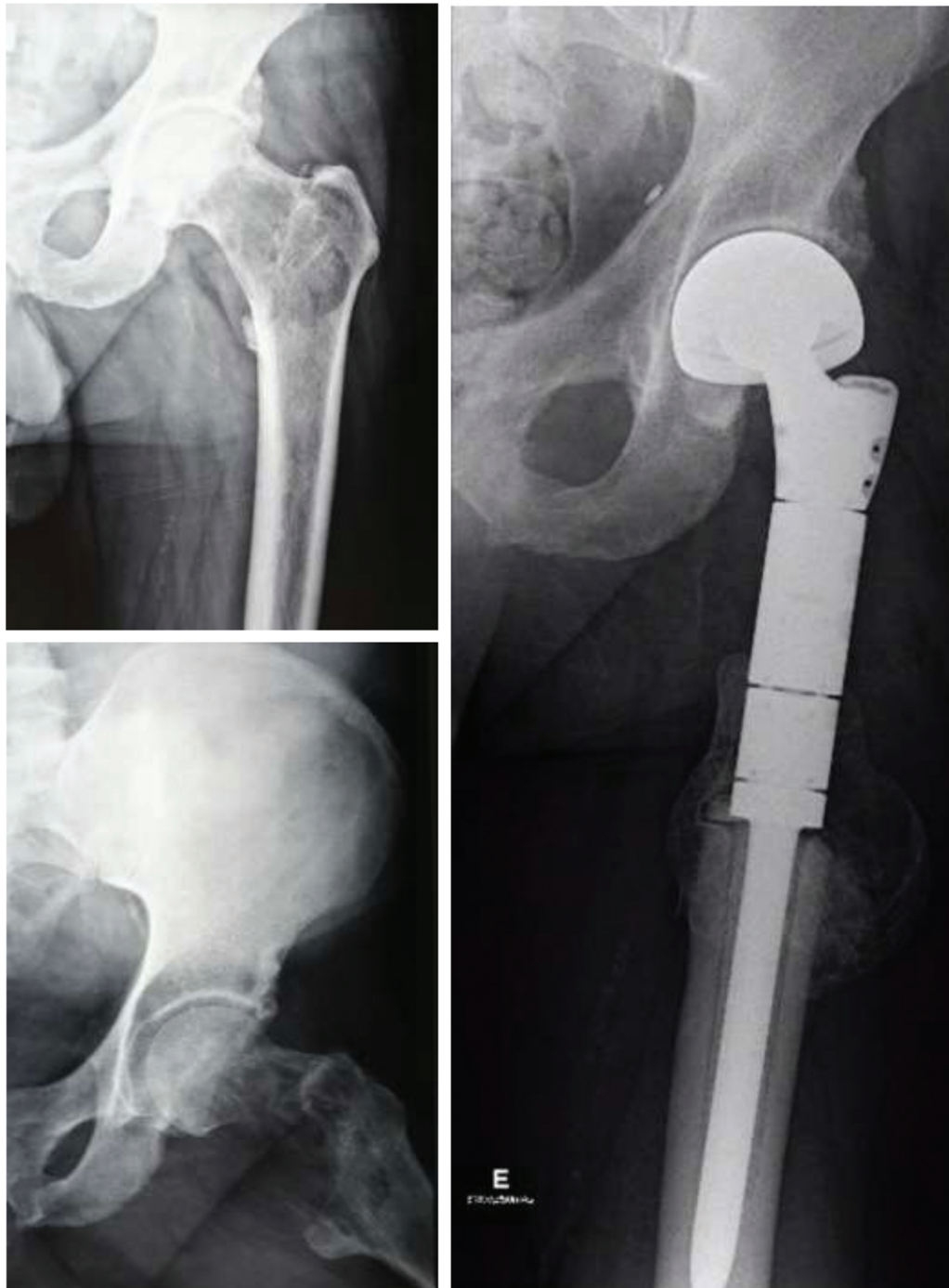


Fig. 3 Paciente masculino, 59 anos, apresenta-se com dores na região proximal da coxa. Os tratamentos iniciais foram para bursite trocanteriana. Evoluindo com incapacidade, é internado e diagnosticado com lesão lítica perceptiva na região intertrocanterica do fêmur proximal. No estadiamento, é visto que se trata de lesão única, proveniente de neoplasia renal. O paciente foi submetido a ressecção e substituição por endoprótese com controle local sem a necessidade de radioterapia, está vivo há 3 anos devido a novas modalidades de tratamento para câncer renal e desenvolveu ossificação heterotópica ao redor da prótese, com autonomia para a rotina diária.

Tabela 2 Sugestão de tratamento ortopédico de impedimento e do tratamento de fratura patológica, em ordem de maior frequência de ocorrência

Local acometido	Impedindo a fratura patológica*	Tratando a fratura patológica
1. Fêmur proximal 2. Fêmur diáfise 3. Fêmur distal	1. Haste cefalomedular ou protese parcial 2. Haste cefalomedular 3. Haste retrógrada ou placa/parafuso	1. a: cabeça/colo: artroplastia parcial do quadril (APQ) haste longa com cimento. b: inter trocater: endoprótese ou Haste IM longa com PMMN 2. Haste IM com PMMN/endoprótese diafisária 3. Endoprótese fêmur distal ou placa/parafuso com PMMN
1. Úmero proximal 2. Úmero diáfise 3. Úmero distal	1. Placa longa e ou haste IM longa 2. Haste IM 3. Placa/parafuso	1. Endoprótese de úmero proximal ou placa/parafuso com PMMN 2. Haste IM com PMMN/endoprótese diafisária 3. Endoprótese parcial de cotovelo ou total. Placa/parafuso com PMMN
1. Tíbia proximal 2. Tíbia diáfise 3. Tíbia distal	1. Placa/parafuso 2. Haste intramedular 3. Placa / parafuso	1. Placa/parafuso com PMMN ou endoprótese tíbia proximal 2. Haste IM com PMMN/endoprótese diafisária 3. Placa/parafuso com PMMN ou artrodese com enxerto estrutural ou amputar
1. Ulna proximal 2. Ulna diáfise 3. Ulna distal	1. Placa para olecrano 2. Placa/parafuso e ou haste flexível 3. Placa/parafuso	1. Placa/parafuso com PMMN ou endoprótese de cotovelo 2. Placa/parafuso com PMMN ou haste flexível com PMMN 3. Placa/parafuso com PMMN ou ressecção
1. Rádio proximal 2. Rádio diáfise 3. Rádio distal	1. Placa/ parafuso ou artroplastia da cabeça radial 2. Placa/parafuso ou haste flexível 3. Placa para rádio distal	1. Placa parafuso com PMMN ou substituição do segmento 2. Placa/parafuso e/ou haste flexível com PMMN 3. Placa/parafuso com PMMN ou ressecção com artrodese do punho; enxerto estrutural
1. Fíbula proximal 2. Fíbula diáfise 3. Fíbula distal	1. Não cirúrgico 2. Não cirúrgico 3. Placa/parafuso ou ressecar	1. Não cirúrgico 2. Não cirúrgico 3. Placa/parafuso com PMMN ou artrodese com enxerto estrutural

Abreviações: IM, intramedular; PMMN, polimetilmetacrilato.

*O cimento ósseo PMMN pode ser usado a critério cirúrgico.

Controle pós-operatório

Deve-se buscar mobilidade precoce e fisioterapia respiratória nas primeiras 24 horas. O manejo de problemas clínicos e oncológicos deve ser multidisciplinar. O uso de antibióticos no pós-operatório deve ser mantido por 48 horas para a redução do risco de infecção. O risco de trombose venosa profunda também deve ser preventivo, o uso de anticoagulantes SC ou orais, deve ser estendido pelo risco cirúrgico e inerente da síndrome paraneoplásica. O pior cenário ocorre em áreas nas quais houve aplicação de radioterapia, ou em vigência de efeitos de quimioterápicos ou imunoterápicos, estes podem ser determinantes na necrose tecidual, caso ocorra, os tratamentos com curativos a vácuo são indicados.^{13,14}

Considerações Finais

O manejo do paciente metastático é complexo e exige uma equipe multidisciplinar, cuja constituição favorece tratamentos mais adequados. Contudo, em diferentes circunstâncias clínicas, é possível que haja o advento da fratura

patológica ou, nos pacientes diagnosticados precocemente, a iminência de fratura patológica. Uma variedade de cuidados e exames pré-operatórios é necessária de forma melhorar o tratamento e, conseqüentemente, reduzir as complicações. Contudo, em muitos casos, é possível realizar os tratamentos ortopédicos de forma que um oncologista ortopédico ou hospital oncológico não necessariamente precise realizá-lo. Na ► **Tabela 2**, fornecemos uma sugestão de tratamentos cirúrgicos listados em ordem de frequência baseada em possibilidades terapêuticas que estão ao alcance de todos os cirurgiões ortopédicos.¹⁷

Conflito de Interesse

O autor declara não haver conflito de interesses.

Referências

- Laitinen M, Ratasvuori M, Pakarinen TK. The multi-modal approach to metastatic diseases. In: Bentley G, editor. European Instructional Lectures. Berlin, Heidelberg: Springer; 2012:35-44
- Kelly M, Lee M, Clarkson P, O'Brien PJ. Metastatic disease of the long bones: a review of the health care burden in a major trauma centre. *Can J Surg* 2012;55(02):95-98

- 3 Yong C, Onukwughu E, Mullins CD. Clinical and economic burden of bone metastasis and skeletal-related events in prostate cancer. *Curr Opin Oncol* 2014;26(03):274–283
- 4 Brodowicz T, Hadji P, Niepel D, Diel I. Early identification and intervention matters: A comprehensive review of current evidence and recommendations for the monitoring of bone health in patients with cancer. *Cancer Treat Rev* 2017;61:23–34
- 5 Bochtler T, Krämer A. Does Cancer of Unknown Primary (CUP) Truly Exist as a Distinct Cancer Entity? *Front Oncol* 2019;9:402
- 6 Jesus-Garcia R, Moura M, Granata GS Junior, et al. Metástase de Origem Primária desconhecida: primeira manifestação no tecido ósseo. *Rev Bras Ortop* 1996;31(11):641–646
- 7 Morley N, Omar I. *Imaging evaluation of musculoskeletal tumors*. New York: Springer; 2014:9–29
- 8 Avedian RS. Principles of musculoskeletal biopsy. *Cancer Treat Res* 2014;162:1–7
- 9 Lutz S, Berk L, Chang E, et al; American Society for Radiation Oncology (ASTRO) Palliative radiotherapy for bone metastases: an ASTRO evidence-based guideline. *Int J Radiat Oncol Biol Phys* 2011;79(04):965–976
- 10 Teixeira S, Branco L, Fernandes MH, Costa-Rodrigues J. Bisphosphonates and Cancer: A Relationship Beyond the Antiresorptive Effects. *Mini Rev Med Chem* 2019;19(12):988–998
- 11 Mirels H. Metastatic disease in long bones. A proposed scoring system for diagnosing impending pathologic fractures. *Clin Orthop Relat Res* 1989;(249):256–264
- 12 Simmons CPL, McMillan DC, McWilliams K, et al. Prognostic Tools in Patients With Advanced Cancer: A Systematic Review. *J Pain Symptom Manage* 2017;53(05):962–970.e10
- 13 Soeharno H, Povegliano L, Choong PF. Multimodal Treatment of Bone Metastasis-A Surgical Perspective. *Front Endocrinol (Lausanne)* 2018;9:518
- 14 Jehn CF, Diel IJ, Overkamp F, et al. Management of Metastatic Bone Disease Algorithms for Diagnostics and Treatment. *Anticancer Res* 2016;36(06):2631–2637
- 15 Narazaki DK, de Alverga Neto CC, Baptista AM, Caiero MT, de Camargo OP. Prognostic factors in pathologic fractures secondary to metastatic tumors. *Clinics (São Paulo)* 2006;61(04):313–320
- 16 Moura M, Camargo OP. Iliotibial Tract Flap for Proximal Femur Tumor Replaced by Megaprosthesis - Walking Without Claudication or Supports. In: 20th ISOLS General Meeting of the International Society of Limb Salvage, Athens, Greece. 2019
- 17 Errani C, Mavrogenis AF, Cevolani L, et al. Treatment for long bone metastases based on a systematic literature review. *Eur J Orthop Surg Traumatol* 2017;27(02):205–211