



Acetábulo de metal trabeculado customizado na revisão de artroplastia total do quadril

Custom-Made Trabecular Metal Acetabular Component in Total Hip Revision

Roberto Dantas Queiroz¹ David Jeronimo Peres Fingerhut^{1,2} Luiz Henrique Saito^{1,3}

¹Serviço de Ortopedia e Traumatologia do Hospital do Servidor Público Estadual de São Paulo, São Paulo, SP, Brasil

²Serviço de Ortopedia e Traumatologia, Santa Casa de Misericórdia de Marília, São Paulo, SP, Brasil

³Serviço de Ortopedia e Traumatologia, Irmandade Santa Casa de Londrina – ISCAL, Londrina, PR, Brasil

Endereço para correspondência Roberto Dantas Queiroz, Professor/Doutor, Hospital do servidor Público Estadual de São Paulo, Rua Pedro de Toledo, 1800, Vila Clementina, São Paulo, SP, CEP: 04039-000, Brasil (e-mail: robdanqueiroz@globo.com).

Rev Bras Ortop

Resumo

Palavras-chave

- ▶ artroplastia de quadril
- ▶ prótese de quadril
- ▶ acetábulo
- ▶ impressão 3D
- ▶ titânio

O seguinte relato de caso tem como objetivo demonstrar uma cirurgia de revisão de artroplastia total do quadril (RATQ) com o uso de componente acetabular customizado de metal trabeculado para correção de defeito acetabular severo. Atualmente, na literatura existem poucas descrições completas do planejamento e procedimentos cirúrgicos envolvendo próteses customizadas, tanto pela dificuldade técnica, inerente ao ato cirúrgico, quanto devido aos altos custos relacionados ao planejamento e materiais.

Abstract

Keywords

- ▶ arthroplasty, replacement, hip
- ▶ hip prosthesis
- ▶ acetabulum
- ▶ 3D printing
- ▶ titanium

The following case report aims to demonstrate a total hip arthroplasty revision surgery (THARS) using a custom-made trabecular metal acetabular component for correction of a severe acetabular defect. Currently, in the literature, there are few complete descriptions of surgical planning and procedures involving customized prostheses. This is due to the inherent technical difficulty of the surgical procedure and the high costs related to the planning and materials.

Trabalho desenvolvido no Serviço de Ortopedia e Traumatologia do Hospital do Servidor Público Estadual de São Paulo-IAMSPE, São Paulo, SP, Brasil

recebido

20 de Março de 2021

aceito

13 de Maio de 2021

DOI <https://doi.org/10.1055/s-0041-1735142>.

ISSN 0102-3616.

© 2022. Sociedade Brasileira de Ortopedia e Traumatologia. All rights reserved.

This is an open access article published by Thieme under the terms of the Creative Commons Attribution-NonDerivative-NonCommercial-License, permitting copying and reproduction so long as the original work is given appropriate credit. Contents may not be used for commercial purposes, or adapted, remixed, transformed or built upon. (<https://creativecommons.org/licenses/by-nc-nd/4.0/>)

Thieme Revinter Publicações Ltda., Rua do Matoso 170, Rio de Janeiro, RJ, CEP 20270-135, Brazil

Introdução

Nas últimas décadas, foram expostos diversos estudos que apresentam novas técnicas e materiais, com o intuito de buscar soluções plausíveis e acessíveis para a correção de falhas ósseas no quadril, com o objetivo de devolver aos pacientes uma função articular adequada. Neste estudo, apresentamos o uso de prótese de revisão acetabular customizada de metal trabeculado confeccionada de titânio em uma paciente com falha óssea acetabular Paprosky tipo 3B.¹

Relato de caso

Paciente com 65 anos de idade, do sexo feminino, caucasiana, com histórico de doença degenerativa do quadril direito, apresentando dor e diminuição do arco de movimento. A mesma foi submetida à artroplastia total do quadril direito aos 30 anos de idade, utilizando prótese total cimentada, sem intercorrência. Após 15 anos apresentou desconforto e limitação dos movimentos do membro direito, passando por novo procedimento cirúrgico de revisão do componente acetabular com utilização de anel de reforço acetabular. Decorridos 19 anos, deste procedimento, a paciente apresentou desconforto e grave perda de amplitude dos movimentos. Após avaliação do resultado dos estudos de imagens, foi evidenciado soltura dos componentes protéticos no acetábulo e concomitantemente perda óssea acetabular, que foi classificada como Paprosky tipo 3B, sendo indicada nova abordagem.

Avaliações seriadas até o 6° mês pós-operatório demonstraram ganho do arco de movimento, osteointegração dos componentes e satisfação da paciente em relação ao resultado.

Etapas da customização do componente acetabular

1° - Documentação para autorização do procedimento cirúrgico solicitado pela Agência Nacional de Vigilância Sanitária (ANVISA);

1. Relatório médico detalhado do paciente, datado, assinado e carimbado pelo médico, contendo o diagnóstico, imagens, Classificação Internacional de Doenças (CID), dados do paciente (CPF, RG, Idade), justificativa técnica e cirúrgica pelo qual o paciente necessita da utilização da prótese sob medida;
2. Termo de responsabilidade/esclarecimento para utilização excepcional de implante sob medida devidamente preenchido e assinado pelo médico e paciente.
3. Imagens diagnósticas obtidas através de exame de raio X e/ou tomografia computadorizada (TC) e/ou ressonância magnética (RM).
4. Declaração de responsabilidade do fabricante de produto sob medida;
5. Desenho da prótese sob medida;
6. Folha de processo detalhada;
7. Fluxograma e rota de fabricação detalhada;

8. Cópia do Certificado de Boas Práticas de Fabricação (BPF) da empresa responsável pelo material;
9. Estudo de caso clínico, se houver.

2° - Recebimento e avaliação das imagens da tomografia computadorizada;

Nesta fase inicial, verifica-se a qualidade da imagem gerada pela TC e a quantidade de “artefatos”. Quanto menos artefatos, mais fácil o tratamento e melhor resultado (► **Figura 1A**).

3° - Tratamento da imagem com a utilização do software MIMICS – Materialise (Materialise NV, Leuven, Província de Flemish Brabant, Bélgica);

O tratamento consiste em “limpar” as imagens retirando os artefatos, assim permitindo que se tenha visão nítida da parte desejada (► **Figura 1B**).

4° - Segregação da parte a ser trabalhada;

Redução da imagem mantendo apenas a parte a ser trabalhada, gerando um arquivo 3D.

5° - Impressão 3D da parte a ser trabalhada;

Nesta fase, a parte a ser trabalhada, réplica em escala 1:1 da anatomia, será impressa em 3D utilizando um polímero. Com o novo arquivo e a peça impressa em polímero, inicia-se o projeto do componente a ser construído com as premissas de engenharia. Nesta fase, a participação do cirurgião é fundamental para definição e criação do novo componente (► **Figura 1C e 1D**).

6° - Impressão 3D do novo componente;

Nesta fase é realizada a impressão 3D em polímero e da parte segregada para avaliação de conjunto, montagem, design e visualização da melhor abordagem cirúrgica (► **Figura 1E**).

7° - Fabricação do novo componente em manufatura aditiva;

Com a utilização do software Materialize Magics (Materialise), preparamos o arquivo de linguagem triangular padrão (STL, na sigla em inglês) para fabricar o implante pelo processo de manufatura aditiva (impressão 3D) utilizando a matéria-prima pó de liga de titânio. Nesta fase, as superfícies sólida e trabecular são distinguidas (► **Figura 1F**).

O novo componente pode ter geometrias que necessitem de maior precisão de montagem, sendo assim, a mecanização (comando numérico computadorizado (CNC) em torno/centro de usinagem é necessária.

9° - Metrologia; 10° - Limpeza; 11° - Gravação; e 12° - Esterilização.

Procedimento cirúrgico

Após ter sido afastada qualquer suspeita de infecção, foi optado pela RATQ em apenas um tempo. A articulação do quadril foi exposta pela via posterior de Kocher Langenbeck estendida.² Retirados o componente femoral cimentado por osteotomia trocantérica estendida, seguido do componente acetabular, do anel de reforço e cimento com subsequente remoção de debris e limpeza exaustiva da cavidade. Foi observada extensa perda óssea de todo o teto acetabular e grande comprometimento da coluna posterior do

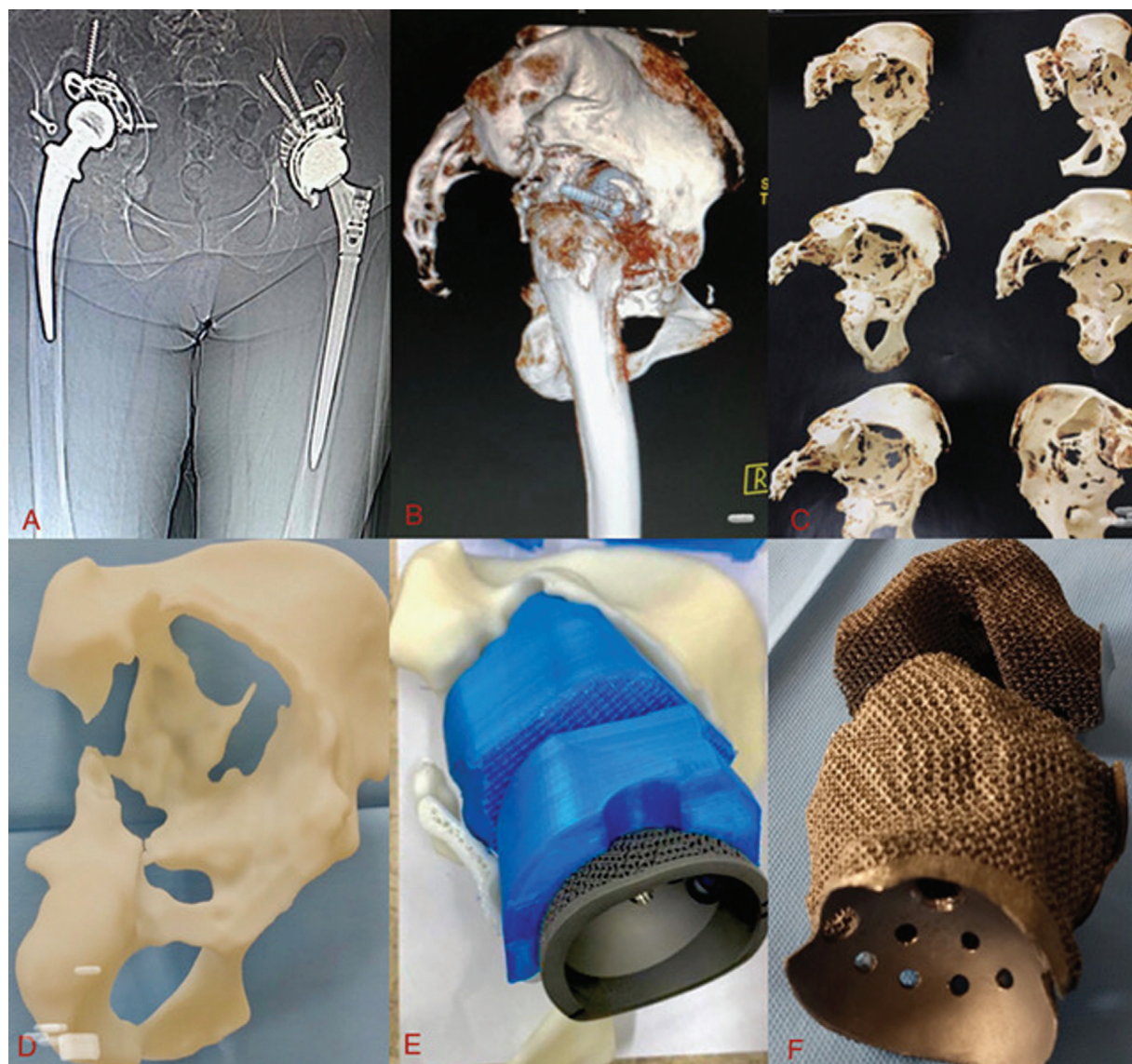


Fig. 1 (A) Tomografia computadorizada; (B) Materialise; (C) Segregação da parte desejada; (D) Impressão 3D do osso remanescente; (E) Impressão 3D do novo componente- componente acetabular; (F) Componente acetabular customizado

acetábulo; o osso nativo estava presente, em pequena quantidade, no íliaco, ísqulo e púbis. Foram identificados os acidentes anatômicos remanescentes, e foi realizada curetagem cuidadosa até o aparecimento de osso sangrante para receber os novos materiais. Foram utilizados componentes modulares com apoio no osso remanescente, sendo o cranial acoplado e fixo por parafusos no osso hospedeiro em posição previamente determinada no modelo 3D, e o componente modular caudal a este foi encaixado e fixado através de parafusos no componente cranial e no osso remanescente. Após estas etapas, o componente acetabular padrão foi fixado aos componentes customizados de maneira rotineira. É importante salientar que a localização prévia dos parafusos foi exaustivamente estudada no modelo 3D.

A cirurgia foi concluída com a inserção de componente femoral modular, colocação da cabeça femoral, e testes de estabilidade (► **Figura 2**).

Discussão

Os principais objetivos da reconstrução acetabular são proporcionar estabilidade ao implante no osso residual do hospedeiro e reconstruir a biomecânica do quadril. Na RATQ, o planejamento pré-operatório com radiografias e tomografia computadorizada é obrigatório. Em caso de perda óssea grave, o método de reconstrução triplanar deve visar a dimensionar o defeito.³

Diversas opções de materiais podem ser utilizadas para o preenchimento e reparação de falhas ósseas. A maior propriedade de resistência ao atrito e melhor osteointegração sugere a superioridade dos componentes de metal trabeculado e justifica o maior custo, principalmente naqueles pacientes com defeitos ósseos mais severos.^{4,5} A reconstrução do defeito acetabular com o uso de prótese customizada de metal trabeculado surgiu como uma opção viável para a correção de defeitos ósseos, levando em consideração

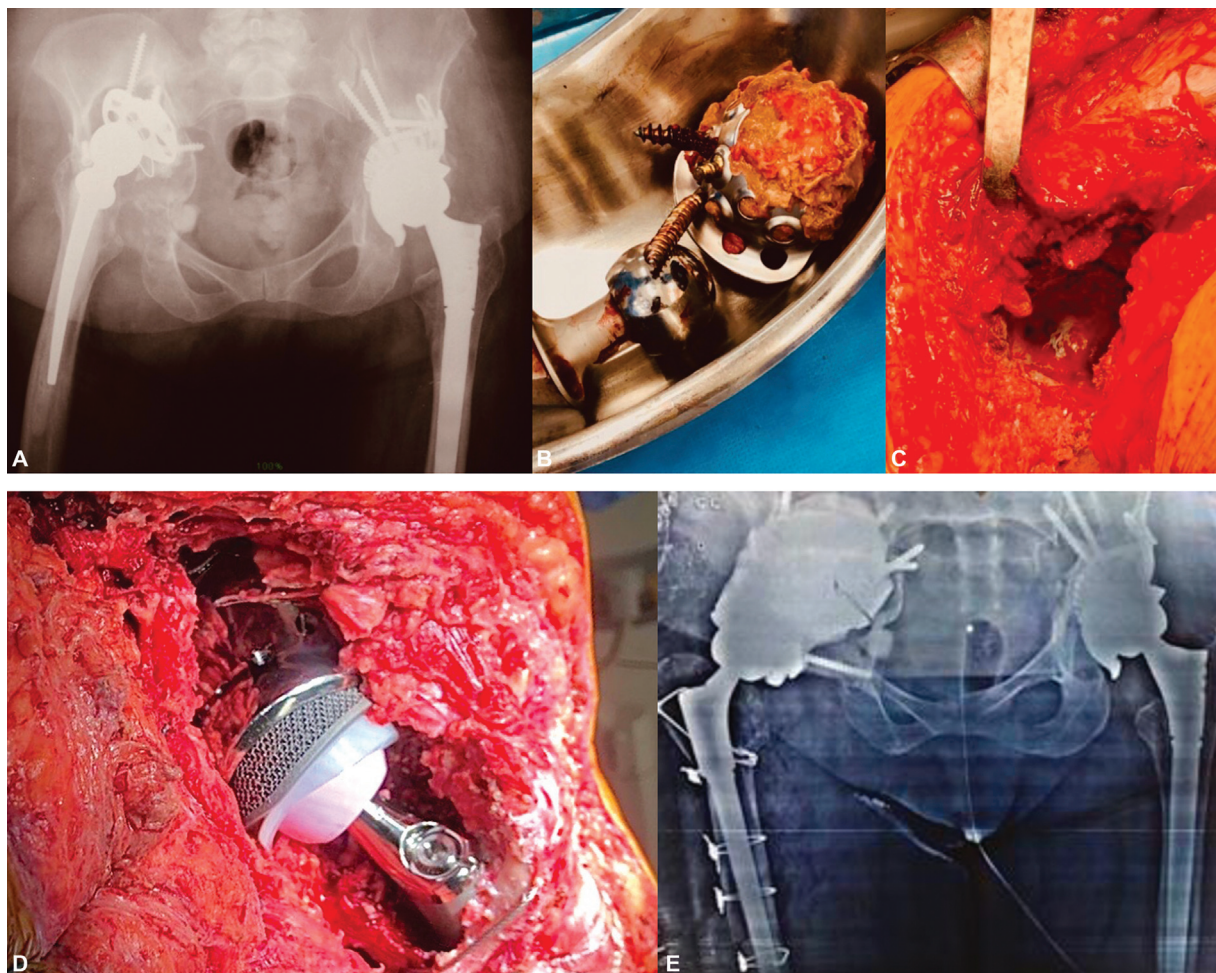


Fig. 2 (A) Radiografia pré-operatória; (B) componente acetabular retirado; (C) intraoperatório; (D) revisão de artroplastia total do quadril intraoperatória; (E) Radiografia pós-operatória.

exames de imagem e características próprias da lesão de cada indivíduo. A dificuldade técnica envolvida se refere principalmente à localização dos parâmetros anatómicos, muitas vezes perdidos por processo de osteólise, fato este observado no caso relatado.

Os múltiplos modelos de implantes são o resultado de uma integração entre engenheiros e cirurgiões para garantir a conformação de componentes personalizados e mais adequados a cada caso, avaliando modelos 3D de defeitos ósseos na anatomia pélvica e femoral. Tais modelos podem agregar melhorias à fixação, inserindo flanges para agregar parafusos no ílio, isquio e/ou osso púbico.⁶ Outra vantagem é antecipar dificuldades de inserção do componente acetabular feito sob medida. Idealmente, essas vantagens levam a um tempo cirúrgico mais curto e ao gerenciamento dos problemas de defeitos ósseos, e à estabilidade do implante separadamente. A estabilidade secundária é obtida com o crescimento ósseo biológico e a grande superfície com revestimento trabeculado, que permite a osteointegração com fixação a longo prazo.⁷

O planejamento pré-operatório requer bastante tempo e, em nosso meio, soma-se à demora do trâmite burocrático para liberação da confecção do implante. Em um estudo realizado por Kavalerskiy et al., o planejamento pré-opera-

tório preciso, o design, e a produção de implantes levaram a uma utilização de 100% dos protótipos nos casos em relação a programação cirúrgica prévia. Essa estratégia permite ajustar o implante ao osso residual do hospedeiro, preenchendo a deficiência óssea e restaurando a biomecânica do quadril.^{8,9}

Neste caso, foi agregada, ainda, a capacidade de osteointegração referente ao uso de metal trabeculado produzido com titânio, que apresenta resultados clínicos e radiológicos satisfatórios em estudos com seguimento a médio prazo, fato este evidenciado no período do caso relatado.^{10,11}

Suporte Financeiro

O presente estudo não recebeu nenhum suporte financeiro de fontes públicas, comerciais ou sem fins lucrativos.

Conflito de interesses

Os autores declaram não haver conflito de interesses e que o artigo foi realizado com o intuito de informar e demonstrar um procedimento cirúrgico raro.

Referências

- 1 Paprosky WG, Perona PG, Lawrence JM. Acetabular defect classification and surgical reconstruction in revision arthroplasty. A 6-year follow-up evaluation. *J Arthroplasty* 1994;9(01):33-44

- 2 Canale ST, Beaty JH. Campbell cirurgia ortopédica. 12ª. ed. Rio de Janeiro: Elsevier; 2017
- 3 Van Kleunen JP, Lee GC, Lementowski PW, Nelson CL, Garino JP. Acetabular revisions using trabecular metal cups and augments. *J Arthroplasty* 2009;24(6, Suppl):64–68
- 4 Beckmann NA, Weiss S, Klotz MC, Gondan M, Jaeger S, Bitsch RG. Loosening after acetabular revision: comparison of trabecular metal and reinforcement rings. A systematic review. *J Arthroplasty* 2014;29(01):229–235
- 5 Tack P, Victor J, Gemmel P, Annemans L. Do custom 3D-printed revision acetabular implants provide enough value to justify the additional costs? The health-economic comparison of a new porous 3D-printed hip implant for revision arthroplasty of Paprosky type 3B acetabular defects and its closest alternative. *Orthop Traumatol Surg Res.* 2021 Feb; 107(01):102600. Doi: 10.1016/j.otsr.2020.03.012. Epub 2020 May 11. PMID: 32409268
- 6 Burasteco G, Cavagnaro L, Chiarlone F, Innocenti B, Felli L. A case report: custom made porous titanium implants in revision: a new option for complex issues. *Open Orthop J* 2018;12:525–535
- 7 Baauw M, van Hellemond GG, Spruit M. A custom-made acetabular implant for Paprosky type 3 defects. *Orthopedics* 2017;40(01):e195–e198
- 8 Li H, Qu X, Mao Y, Dai K, Zhu Z. Custom acetabular cages offer stable fixation and improved hip scores for revision THA with severe bone defects. *Clin Orthop Relat Res* 2016;474(03):731–740
- 9 Kavalerskiy GM, Murylev VY, Rukin YA, Elizarov PM, Lychagin AV, Tselisheva EY. Three-Dimensional Models in Planning of Revision Hip Arthroplasty with Complex Acetabular Defects. *Indian J Orthop* 2018;52(06):625–630
- 10 Chiarlone F, Zanirato A, Cavagnaro L, Alessio-Mazzola M, Felli L, Burastero G. Acetabular custom-made implants for severe acetabular bone defect in revision total hip arthroplasty: a systematic review of the literature. *Arch Orthop Trauma Surg* 2020;140(03):415–424
- 11 Beckmann NA, Bitsch RG, Bormann T, Braun S, Jaeger S. Titanium Acetabular Component Deformation under Cyclic Loading. *Materials (Basel)*. 2019 Dec 20; 13(01):52. Doi: 10.3390/ma13010052 PMID: 31861893; PMCID: PMC6981461