



# Avaliação de métodos intramedulares com polimetilmetacrilato para fixação em lesões ósseas de extremidades\*

## *Evaluation of Intramedullary Methods with Polymethylmethacrylate for Fixation of Bone Lesions of the Extremities*

Marcio Moura<sup>1</sup> Diego Pereira Sanches<sup>2</sup> Álvaro Ferreira Pinto<sup>2</sup> Sibele Sauzem Milano<sup>1</sup>   
Marcella Maria Villela<sup>1</sup>

<sup>1</sup>Departamento de Cirurgia, Universidade Federal do Paraná, Curitiba, PR, Brasil

<sup>2</sup>Divisão Ortopedia Oncológica, Hospital do Trabalhador, Secretaria de Saúde do Estado do Paraná, Curitiba, PR, Brasil

Endereço para correspondência Dr. Márcio Moura, Rua General Carneiro, 181, Curitiba, PR, 80060-900, Brasil  
(e-mail: mm.mm1966@gmail.com).

Rev Bras Ortop 2021;56(6):772–776.

### Resumo

**Objetivo** Avaliar o potencial melhor resultado funcional e controle algico no tratamento de fraturas patológicas e fixações profiláticas tratadas com haste intramedular associada ao polimetilmetacrilato (PMMA) em comparação com o uso de haste intramedular em lesões tumorais em ossos longos.

**Métodos** De janeiro de 2012 a setembro de 2017, 38 pacientes com 42 lesões patológicas (fraturas ou iminência segundo os critérios de Mirels) foram tratados cirurgicamente. Dezesesseis pacientes submetidos a fixação com haste intramedular bloqueada foram alocados ao grupo controle e 22 pacientes com lesões patológicas foram alocados para tratamento com haste intramedular associada ao PMMA. No pós-operatório, foi realizada a submissão dos pacientes ao escore da Musculoskeletal Tumor Society (MSTS, na sigla em inglês) e à avaliação radiográfica do tratamento realizado, assim como à avaliação de intercorrências e complicações relacionadas ao tratamento.

**Resultados** A avaliação através do questionário MSTS demonstrou melhor resultado funcional do grupo associado com PMMA quando comparado com o grupo controle, o qual obteve uma pontuação média de 16,375 em um máximo de 30 pontos (54,6%), enquanto o grupo em estudo com associação do PMMA obteve uma média de 22,36

### Palavras-chave

- fraturas espontâneas
- polimetilmetacrilato
- neoplasias ósseas
- cimentos para ossos

\* Estudo realizado no Serviço de Ortopedia Oncológica do Hospital de Clínicas da Universidade Federal do Paraná e no Hospital do Trabalhador – SESA, Curitiba, PR, Brasil.

recebido  
29 de julho de 2020  
aceito  
23 de abril de 2021  
Publicado on-line  
Novembro 4, 2021

DOI <https://doi.org/10.1055/s-0041-1735171>.  
ISSN 0102-3616.

© 2021. Sociedade Brasileira de Ortopedia e Traumatologia. All rights reserved.

This is an open access article published by Thieme under the terms of the Creative Commons Attribution-NonDerivative-NonCommercial-License, permitting copying and reproduction so long as the original work is given appropriate credit. Contents may not be used for commercial purposes, or adapted, remixed, transformed or built upon. (<https://creativecommons.org/licenses/by-nc-nd/4.0/>)

Thieme Revinter Publicações Ltda., Rua do Matoso 170, Rio de Janeiro, RJ, CEP 20270-135, Brazil

pontos (74,5%). O procedimento mostrou-se seguro, taxas de complicações e gravidade semelhantes e sem diferença estatística quando comparado com o tratamento padrão.

**Conclusão** A estabilização de lesões tumorais com fixação associada ao PMMA demonstrou reabilitação precoce e melhora na qualidade de vida, permitindo rápida recuperação funcional. A utilização do PMMA apresenta vantagens como diminuição do sangramento e da necrose tumoral e maior estabilidade mecânica.

## Abstract

**Objective** To evaluate the better potential and functional results in pain control in the treatment of pathological fractures and prophylactic fixation with an intramedullary nail associated with polymethylmethacrylate, compared with the utilization of an intramedullary nail in long bone tumor lesions.

**Methods** From January 2012 to September 2017, 38 patients with 42 pathological lesions (fractures or impending fractures according to the Mirels criteria) were treated surgically. Sixteen patients allocated to the control group underwent a locked intramedullary nail fixation, and 22 patients with pathological lesions were allocated to treatment with an intramedullary nail associated with polymethylmethacrylate. Postoperatively, the patients were submitted to the Musculoskeletal Tumor Society (MSTS) rating scale, radiographic assessment, and to the assessment of events and complications related to the treatment.

**Results** The evaluation using the MSTS questionnaire showed better functional results in the group associated with polymethylmethacrylate, in comparison with the control group, which obtained an average score of 16.375 out of a maximum of 30 points (54.6%). The group studied with association with polymethylmethacrylate obtained a mean of 22.36 points (74.5%). The procedure proved to be safe, with similar complication and severity rates, and with no statistical difference in comparison with the standard treatment.

**Conclusion** Stabilization of tumor lesions with an internal fixation associated with the polymethylmethacrylate demonstrated early rehabilitation and improved the quality of life, allowing rapid functional recovery. The use of polymethylmethacrylate has advantages such as reduced bleeding, tumor necrosis and greater mechanical stability.

## Keywords

- fractures, spontaneous
- polymethyl methacrylate
- bone neoplasms
- bone cements

## Introdução

Avanços no tratamento quimioterápico e radioterápico aumentaram a expectativa de vida de pacientes oncológicos, tornando-os mais propensos à apresentação metastática.<sup>1</sup>

As fraturas patológicas ocorrem em entre 11 e 29% das lesões metastáticas ósseas.<sup>2-5</sup> O tratamento cirúrgico permite melhora da capacidade funcional, maior aceitação emocional e cuidados, bem como alívio algico; desta forma, o tratamento precoce oferece melhor qualidade de vida.<sup>6</sup>

Lesões benignas como cisto ósseo simples e aneurismático, displasia fibrosa, tumor de células gigantes e doença de Paget apresentam risco aumentado de fratura, especialmente na porção proximal de ossos longos.<sup>7-9</sup>

Dentre os métodos cirúrgicos, o mais utilizado é a haste intramedular (HIM), devido às suas propriedades biomecânicas<sup>5,10-13</sup> e maior estabilidade diante da progressão da doença, onde a estabilização de lesões com o uso de placas e parafusos pode falhar e definir a sobrevivência do paciente.

A HIM pode ser introduzida através de técnica aberta ou percutânea, e o uso de cimento é possível para maior estabilidade e controle algico.<sup>14-16</sup> A associação de cimento ósseo já se mostrou eficiente no tratamento oncológico na coluna e em ossos chatos.<sup>17</sup>

O presente estudo buscou avaliar os resultados do tratamento de lesões patológicas em ossos longos com o uso de HIM associado ou não ao polimetilmetacrilato (PMMA).

## Materiais e Métodos

Entre janeiro de 2012 e setembro de 2017, foram atendidos 38 pacientes com 42 lesões patológicas atendendo os objetivos da presente pesquisa, com fraturas ou lesões ósseas na iminência de fratura segundo os critérios de Mirels, submetidos ao tratamento cirúrgico, sendo divididos em dois grupos.

Os critérios de inclusão foram: neoplasia em ossos longos (primária ou secundária) que preencha critérios de Mirels com indicação cirúrgica, fraturas patológicas em ossos

**Tabela 1** Diferenciação epidemiológica entre grupos

	Controle	Haste intra-medular + PMMA
Gênero (F:M)	11:5	15:7
Lesão Primária		
Mama	6	8
Mieloma múltiplo	2	2
Próstata	1	4
Uterino	0	2
Pulmonar	0	1
Melanoma	0	1
Cólon	1	0
COA	1	0
Linfoma	1	0
Hepático	1	0
Renal	1	2
Displasia fibrosa	1	0
Fratura secundária à ressecção de osteocondroma	1	0
Hiperparatireoidismo	0	1
Fratura secundária à irradiação	0	1

Abreviações: F, feminino; M, masculino; PMMA, polimetilmetacrilato; COA, cisto ósseo aneurismático.

longos, osteossíntese intramedular associada ou não ao PMMA, ausência de tratamento prévio da lesão e aceitação do termo de consentimento livre e esclarecido (TCLE).

Os critérios de exclusão foram: fratura prévia no membro acometido, osteossíntese não intramedular, processo infeccioso prévio no membro acometido e não aceitação do TCLE.

O Grupo 1, com 16 pacientes, recebeu o tratamento com HIM. No Grupo 2, com 22 pacientes, o tratamento foi associado ao PMMA. O método cirúrgico apresentava passos cirúrgicos semelhantes. Após a colocação da haste e perfuração dos bloqueios próximos à inserção da haste, o material era retirado, era perfurado um orifício na região metadiafisária oposta à entrada da haste visando diminuição da pressão intramedular durante a cimentação e inserção de cimento intramedular através do ponto de entrada da haste com aspiração contínua pelo ponto de brocagem. Antes do completo endurecimento do cimento, a haste era recolocada e bloqueada.

Dentre os pacientes alocados no Grupo 1, 11 femininos e 5 masculinos, a doença primária é descrita na ►Tabela 1. O local da lesão em oito casos foi o fêmur proximal, cinco casos

com acometimento do úmero diafisário, dois casos na porção diafisária do fêmur, e um caso no fêmur distal (►Tabela 1).

Nos pacientes do Grupo 2, 15 femininos e 7 masculinos, a doença primária é descrita na ►Tabela 1. O local da lesão em 10 casos foi o fêmur proximal, em 10 casos o úmero diafisário, 4 casos na porção diafisária do fêmur, 1 caso no fêmur distal, e 1 fratura da tíbia diafisária. Neste grupo, encontrava-se um paciente com fratura de úmero bilateral, um paciente com lesão trans-trocanteriana bilateral e um paciente com fratura diafisária femoral bilateral e fratura diafisária de úmero (►Tabela 1).

O tempo médio de seguimento dos pacientes do Grupo 1 foi 11,7 meses (de 0 a 63 meses), e o do Grupo 2 foi 8,4 meses (de 0 a 30 meses). A avaliação funcional dos pacientes foi realizada através da análise do escore MSTs e foi realizada a avaliação radiográfica pós-operatória para constatação da consolidação das fraturas.

## Resultados

Um total de 38 pacientes, com média de idade de 59,24 anos (de 14 a 85 anos), sendo 26 femininos e 12 masculinos, atendiam aos critérios de inclusão. Um paciente apresentava fratura bilateral de fêmur e unilateral de úmero, um com lesão bilateral femoral proximal e um com fratura bilateral de úmero, abrangendo 42 lesões tratadas.

A avaliação radiográfica demonstrou alinhamento adequado das fraturas e, nos casos com seguimento >1 ano, não foi evidenciado nenhum caso de pseudoartrose, com extravasamento de cimento evidente em uma paciente com fratura no fêmur proximal, mas esta não desejava se submeter a um novo tratamento por apresentar dor esporádica.

A idade média no grupo controle foi 51,5 anos (de 14 a 85 anos), enquanto no grupo de tratamento com HIM associado ao PMMA a idade média foi 64,8 anos (de 27 a 84 anos). O tempo médio de seguimento no grupo controle foi 11,7 meses (de 0 a 63 meses), e no grupo do tratamento associado ao PMMA o tempo médio de seguimento foi 8,4 meses (de 0 a 30 meses). Não houve diferença estatística entre a idade nos grupos ( $p = 0,05$ ), tampouco no seguimento ( $p = 0,48$ ) (►Tabela 2).

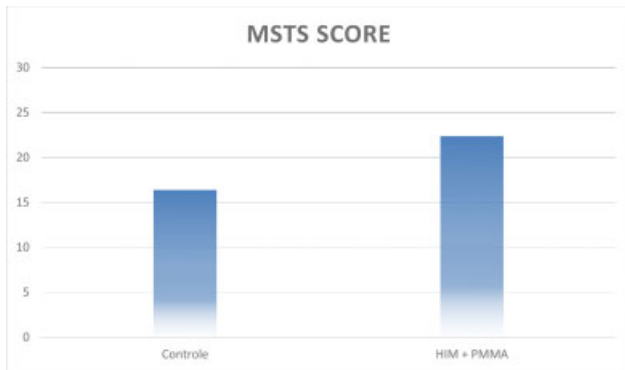
A avaliação funcional dos pacientes através do questionário da Musculoskeletal Tumor Society (MSTS, na sigla em inglês) mostrou superioridade do grupo que recebeu o tratamento com associação do PMMA, com significância estatística ( $p = 0,049$ ). O grupo controle obteve pontuação média de 16,375 em um máximo de 30 pontos, enquanto o grupo em estudo com associação do PMMA obteve pontuação média de 22,36 pontos (►Figura 1).

Em uma avaliação comparativa com nova segmentação, esta diferença não é observada quando comparados apenas pacientes

**Tabela 2** Avaliação de idade e seguimento segundo avaliação pelo teste *t* de Student

	Controle	Haste intra-medular + PMMA	
Idade (anos)	51,5	64,8	$p = 0,05$
Seguimento (meses)	11,7	8,4	$p = 0,48$

Abreviação: PMMA, polimetilmetacrilato.

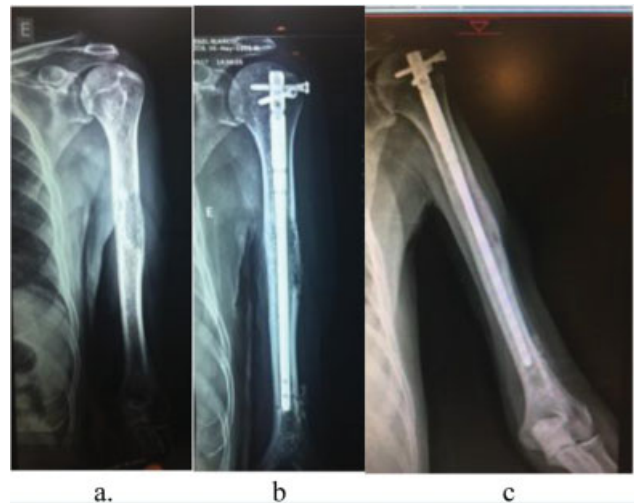

**Fig. 1** Escore funcional MSTs.

com lesões e tratamentos para o membro superior, com escore médio de 20 ( $n=5$ ) no MSTs para os pacientes tratados com material de síntese e escore de 23,125 ( $n=8$ ) quando associado ao PMMA ( $p=0,60$ ). Porém, quando esta avaliação é realizada comparando pacientes com lesões em membros inferiores, o grupo controle ( $n=10$ ) apresenta um escore médio de 13,6, e o grupo com associação do PMMA ( $n=13$ ) apresenta 21,46, com significância estatística ( $p=0,036$ ).

A comparação entre membros superiores e inferiores acometidos não mostra diferença dentro do grupo na comparação entre grupo controle e associação com PMMA: pacientes com lesão no membro superior do grupo controle, com escore médio de 20 ( $n=5$ ), *versus* pacientes com lesão em membro inferior do grupo controle ( $n=10$ ), com escore médio de 13,6 ( $p=0,21$ ). Já em uma comparação nas associações com PMMA, também não é observada diferença estatística: pacientes com lesão em membros superiores tratados com HIM e PMMA apresentaram uma pontuação de 23,125 ( $n=8$ ) *versus* grupo de pacientes com lesão em membros inferiores ( $n=13$ ), com média de 21,46 ( $p=0,69$ ).

Dentre as complicações relacionadas ao tratamento cirúrgico, não observamos diferença estatística entre séries; no grupo controle, foram observados três óbitos (um após tromboembo-

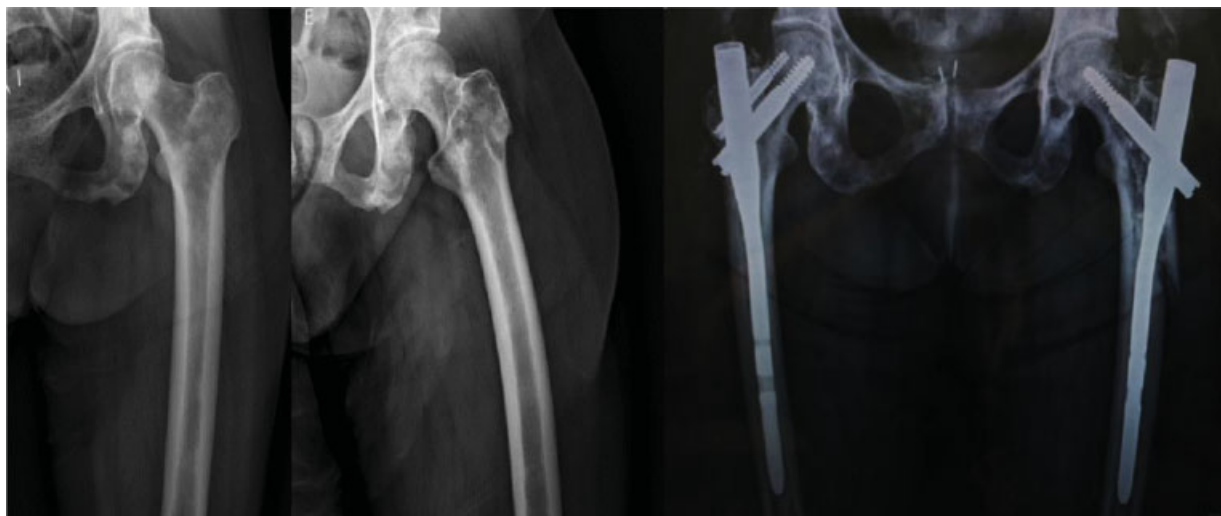

**Fig. 3** Fratura patológica de úmero esquerdo. Adenocarcinoma primário de pulmão. (a) Fratura patológica; (b) fixação haste e cimento; (c) consolidação em 15 semanas.

lismo pulmonar [TEP]), uma infecção profunda em sítio cirúrgico, uma infecção superficial e um caso de insuficiência cardíaca descompensada. Já no grupo de tratamento com associação ao PMMA, observaram-se dois óbitos (um após TEP associado com acidente vascular cerebral e um após insuficiência renal aguda em paciente politraumatizado), dois casos de extravasamento de cimento (um destes explorado na cirurgia inicial e retirada do cimento extravasado), um caso de hipopotassemia e dois de delírio (*► Figuras 2 e 3*).

## Discussão

O objetivo do tratamento nas lesões patológicas é a mobilização precoce, alívio da dor e recuperação funcional o mais rapidamente possível.<sup>18</sup> O escore de Mirels mostrou-se uma ferramenta importante para determinar o momento preciso da fixação profilática em lesões tumorais.<sup>19–21</sup>



**Fig. 2** Lesão metastática de câncer de mama em fêmur proximal em paciente de 61 anos, com fratura transtrocanteriana e iminência de fratura contralateral. Parafuso de bloqueio distal não foi necessário devido à estabilização com cimento.

O tratamento conservador mostrou piores resultados, com maior morbimortalidade; portanto, o tratamento cirúrgico é o tratamento padrão para fraturas patológicas.<sup>22</sup> A osteossíntese mostrou menor taxa de complicações quando comparada com a endoprótese e permite apoio imediato.<sup>23</sup> O uso de hastes longas é o método mais escolhido e indicado por oferecer proteção contra lesões futuras com a progressão da doença. A fresagem do canal medular mostrou vantagens biomecânicas e a possibilidade de disseminação de células tumorais não foi demonstrada.<sup>24-27</sup>

O tratamento com associação do PMMA à HIM apresenta vantagens sobre o tratamento padrão apenas com o uso do implante. Como o cimento ocupa espaço medular, o sangramento da lesão é diminuído. O cimento fornece maior estabilidade mecânica ao composto, diminuindo a destruição óssea adjacente e, conseqüentemente, a dor.<sup>17,28</sup> Relatos mostram que o cimento levaria à necrose tumoral e à redução de volume por lesão térmica, assim como à redução do aporte sanguíneo ao tumor.<sup>29,30</sup>

## Conclusão

O tratamento cirúrgico para lesões em ossos longos, principalmente em casos paliativos, tem como objetivo o rápido controle algico e recuperação funcional. Assim, a associação do método percutâneo de fixação de fraturas de ossos longos com a utilização de haste intramedular associado à cimentação com PMMA mostrou-se uma técnica eficiente, com taxas de complicações semelhantes ao método tradicional e melhores resultados funcionais, permitindo a rápida recuperação do paciente, sendo que estes resultados são mais proeminentes em pacientes com acometimento dos membros inferiores quando comparados com os pacientes com lesões em membros superiores.

### Suporte Financeiro

Não houve suporte financeiro de fontes públicas, comerciais, ou sem fins lucrativos.

### Conflito de Interesses

Os autores declaram não haver conflito de interesses.

## Referências

- Harrington KD. Orthopedic surgical management of skeletal complications of malignancy. *Cancer* 1997;80(8, Suppl):1614-1627
- Buggay D, Jaffe K. Metastatic bone tumors of the pelvis and lower extremity. *J Surg Orthop Adv* 2003;12(04):192-199
- Coleman RE. Skeletal complications of malignancy. *Cancer* 1997;80(8, Suppl):1588-1594
- Wedin R, Bauer HC, Wersäll P. Failures after operation for skeletal metastatic lesions of long bones. *Clin Orthop Relat Res* 1999;358:128-139
- Wedin R, Bauer HC. Surgical treatment of skeletal metastatic lesions of the proximal femur: endoprosthesis or reconstruction nail? *J Bone Joint Surg Br* 2005;87(12):1653-1657
- Sahrudi K, Hora K, Heinz T, Millington S, Vécsei V. Treatment results of pathological fractures of the long bones: a retrospective analysis of 88 patients. *Int Orthop* 2006;30(06):519-524
- Jaffe KA, Dunham WK. Treatment of benign lesions of the femoral head and neck. *Clin Orthop Relat Res* 1990;(257):134-137
- Shih HN, Chen YJ, Huang TJ, Hsu KY, Hsu RW. Treatment of fibrous dysplasia involving the proximal femur. *Orthopedics* 1998;21(12):1263-1266
- Shih HN, Cheng CY, Chen YJ, Huang TJ, Hsu RW. Treatment of the femoral neck and trochanteric benign lesions. *Clin Orthop Relat Res* 1996;(328):220-226
- van der Hulst RR, van den Wildenberg FA, Vroemen JP, Greve JW. Intramedullary nailing of (impending) pathologic fractures. *J Trauma* 1994;36(02):211-215
- Piccioli A, Maccauro G, Rossi B, Scaramuzza L, Frenos F, Capanna R. Surgical treatment of pathologic fractures of humerus. *Injury* 2010;41(11):1112-1116
- Ruggieri P, Mavrogenis AF, Casadei R, et al. Protocol of surgical treatment of long bone pathological fractures. *Injury* 2010;41(11):1161-1167
- Sharma H, Bhagat S, McCaul J, Macdonald D, Rana B, Naik M. Intramedullary nailing for pathological femoral fractures. *J Orthop Surg (Hong Kong)* 2007;15(03):291-294
- Piccioli A, Rossi B, Scaramuzza L, Spinelli MS, Yang Z, Maccauro G. Intramedullary nailing for treatment of pathologic femoral fractures due to metastases. *Injury* 2014;45(02):412-417
- Sun G, Jin P, Liu XW, Li M, Li L. Cementoplasty for managing painful bone metastases outside the spine. *Eur Radiol* 2014;24(03):731-737
- Iannessi A, Amoretti N, Marcy PY, Sedat J. Percutaneous cementoplasty for the treatment of extraspinal painful bone lesion, a prospective study. *Diagn Interv Imaging* 2012;93(11):859-870
- Anselmetti GC. Osteoplasty: Percutaneous Bone Cement Injection beyond the Spine. *Semin Intervent Radiol* 2010;27(02):199-208
- Böhm P, Huber J. The surgical treatment of bony metastases of the spine and limbs. *J Bone Joint Surg Br* 2002;84(04):521-529
- Mac Niocail RF, Quinlan JF, Stapleton RD, Hurson B, Dudeney S, O'Toole GC. Inter- and intra-observer variability associated with the use of the Mirels' scoring system for metastatic bone lesions. *Int Orthop* 2011;35(01):83-86
- Mirels H. Metastatic disease in long bones. A proposed scoring system for diagnosing impending pathologic fractures. *Clin Orthop Relat Res* 1989;(249):256-264
- Damron TA, Morgan H, Prakash D, Grant W, Aronowitz J, Heiner J. Critical evaluation of Mirels' rating system for impending pathologic fractures. *Clin Orthop Relat Res* 2003(415, Suppl):S201-S207
- Katz A, Meenen NM, Grabbe F, Rueger JM. Surgery of skeletal metastases. *Arch Orthop Trauma Surg* 2002;122(05):251-258
- Laitinen M, Nieminen J, Pakarinen TK. Treatment of pathological humerus shaft fractures with intramedullary nails with or without cement fixation. *Arch Orthop Trauma Surg* 2011;131(04):503-508
- Cole AS, Hill GA, Theologis TN, Gibbons CL, Willett K. Femoral nailing for metastatic disease of the femur: a comparison of reamed and unreamed femoral nailing. *Injury* 2000;31(01):25-31
- Harrington KD, Sim FH, Enis JE, Johnston JO, Diok HM, Gristina AG. Methylmethacrylate as an adjunct in internal fixation of pathological fractures. Experience with three hundred and seventy-five cases. *J Bone Joint Surg Am* 1976;58(08):1047-1055
- Pongracz N, Zimmerman R, Kotz R. Orthopaedic management of bony metastases of renal cancer. *Semin Surg Oncol* 1988;4(02):139-142
- Windhager R, Ritschl P, Rokus U, Kicking W, Braun O, Kotz R. The incidence of recurrence of intra- and extra-lesional operated metastases of long tubular bones. *Z Orthop Ihre Grenzgeb* 1989;127(04):402-405
- Botton E, Edeline J, Rolland Y, et al. Cementoplasty for painful bone metastases: a series of 42 cases. *Med Oncol* 2012;29(02):1378-1383
- Uemura A, Matsusako M, Numaguchi Y, et al. Percutaneous sacroplasty for hemorrhagic metastases from hepatocellular carcinoma. *AJNR Am J Neuroradiol* 2005;26(03):493-495
- San Millán Ruíz D, Burkhardt K, Jean B, et al. Pathology findings with acrylic implants. *Bone* 1999;25(2, Suppl):85S-90S