



# Avaliação automatizada da infiltração e remoção celular em scaffolds descelularizados – Estudo experimental em coelhos

## *Automated Assessment of Cell Infiltration and Removal in Decellularized Scaffolds – Experimental Study in Rabbits*

Alex de Lima Santos<sup>1</sup> Camila Gonzaga da Silva<sup>2</sup> Leticia Siqueira de Sá Barreto<sup>2</sup>   
 Marcel Jun Sugawara Tamaoki<sup>1</sup> Fernando Gonçalves de Almeida<sup>2</sup> Flavio Faloppa<sup>1</sup>

<sup>1</sup>Departamento de Ortopedia e Traumatologia, Escola Paulista de Medicina, Universidade Federal de São Paulo, São Paulo, SP, Brasil

<sup>2</sup>Departamento de Cirurgia, Escola Paulista de Medicina, Universidade Federal de São Paulo, SP, Brasil

Endereço para correspondência Alex de Lima Santos, Ortopedista cirurgião de Ombro e Cotovelo, e Doutor pela UNIFESP, Departamento de Ortopedia e Traumatologia, Escola Paulista de Medicina, UNIFESP, São Paulo, Brasil (e-mail: alexdels@gmail.com).

Rev Bras Ortop 2022;57(6):992–1000.

### Resumo

**Objetivo** Mensuração semiquantitativa e automatizada da remoção de material nuclear e da infiltração celular em scaffolds tendinosos descelularizados (STDs).

**Método** Foram utilizados 16 coelhos Nova Zelândia puros, sendo o tendão do músculo gastrocnêmio coletado bilateralmente de metade destes animais (16 tendões coletados); 4 foram mantidos como controle e 12 foram submetidos ao protocolo de descelularização (STD). Dos STDs, 8 foram utilizados como implante in vivo no modelo experimental de lesão do manguito rotador (LMR) e os restantes, assim como os controles, foram utilizados na avaliação semiquantitativa e automatizada da remoção de material nuclear. Os oito coelhos adicionais foram utilizados na confecção do modelo experimental de LMR e posterior avaliação da infiltração celular após 2 ou 8 semanas, dentro do STD.

**Resultados** A análise semiquantitativa e automatizada utilizada demonstrou uma remoção de 79% do material nuclear ( $p < 0,001$  e poder  $> 99\%$ ) e uma diminuição de 88% ( $p < 0,001$  e poder  $> 99\%$ ) na área ocupada por material nuclear após o protocolo de descelularização. Sobre a infiltração celular no STD, foi observado um aumento de 256% ( $p < 0,001$  e poder  $> 99\%$ ) no número de células dentro do STD na comparação entre 2 e 8 semanas de pós-operatório.

### Palavras-chave

- ▶ tendões
- ▶ engenharia tecidual
- ▶ tecidos suporte
- ▶ matriz extracelular
- ▶ medicina regenerativa

Trabalho desenvolvido na Escola Paulista de Medicina da Universidade Federal de São Paulo, São Paulo, SP, Brasil

recebido  
30 de Outubro de 2020  
aceito  
25 de Junho de 2021  
published online  
Dezembro 20, 2021

DOI <https://doi.org/10.1055/s-0041-1739174>.  
ISSN 0102-3616.

© 2021. Sociedade Brasileira de Ortopedia e Traumatologia. All rights reserved.

This is an open access article published by Thieme under the terms of the Creative Commons Attribution-NonDerivative-NonCommercial-License, permitting copying and reproduction so long as the original work is given appropriate credit. Contents may not be used for commercial purposes, or adapted, remixed, transformed or built upon. (<https://creativecommons.org/licenses/by-nc-nd/4.0/>)

Thieme Revinter Publicações Ltda., Rua do Matoso 170, Rio de Janeiro, RJ, CEP 20270-135, Brazil

**Conclusão** O método de mensuração semiquantitativo e automatizado proposto foi capaz de mensurar objetivamente a remoção de material nuclear e a infiltração celular no STD.

## Abstract

**Objective** Semiquantitative and automated measurement of nuclear material removal and cell infiltration in decellularized tendon scaffolds (DTSs).

**Method** 16 pure New Zealand rabbits were used, and the gastrocnemius muscle tendon was collected bilaterally from half of these animals (16 tendons collected); 4 were kept as control and 12 were submitted to the decellularization protocol (DTS). Eight of the DTSs were used as an in vivo implant in the experimental rotator cuff injury (RCI) model, and the rest, as well as the controls, were used in the semiquantitative and automated evaluation of nuclear material removal. The eight additional rabbits were used to make the experimental model of RCI and subsequent evaluation of cellular infiltration after 2 or 8 weeks, within the DTS.

**Results** The semiquantitative and automated analysis used demonstrated a removal of 79% of nuclear material ( $p < 0.001$  and power  $> 99\%$ ) and a decrease of 88% ( $p < 0.001$  and power  $> 99\%$ ) in the area occupied by nuclear material after the decellularization protocol. On cell infiltration in DTS, an increase of 256% ( $p < 0.001$  and power  $> 99\%$ ) in the number of cells within the DTS was observed in the comparison between 2 and 8 weeks postoperatively.

**Conclusion** The proposed semiquantitative and automated measurement method was able to objectively measure the removal of nuclear material and cell infiltration in DTS.

## Keywords

- ▶ tendons
- ▶ tissue engineering
- ▶ tissue scaffolds
- ▶ extracellular matrix
- ▶ regenerative medicine

## Introdução

Lesão do manguito rotador (LMR) é uma causa frequente de dor no ombro e pode se apresentar clinicamente com uma grande diversidade de sintomas, sendo dor, fraqueza e limitação de movimento os mais frequentes.<sup>1</sup> Existem opções conservadoras e cirúrgicas de tratamento,<sup>2</sup> sendo a escolha por uma delas realizada de acordo com os seguintes critérios: (i) características do paciente, (ii) morfologia da lesão, e (iii) quadro clínico.<sup>3</sup> Na avaliação morfológica, lesões com grande retração apresentam relação com resultados pós-operatório inferiores às sem retração.<sup>4</sup>

Procurando otimizar os resultados do tratamento cirúrgico da LMR com grande retração, existe uma forte tendência de utilização de substitutos tendinosos, sejam eles descelularizados ou não.<sup>5</sup> Conceitualmente, o substituto tendinoso é um tecido similar ao tendão e deve exercer esta função quando implantado in vivo.<sup>6</sup> Para ser considerado ideal, ele deve apresentar as seguintes características: (a) estrutura em três dimensões com alta porosidade; (b) mínimo material celular, procurando evitar resposta inflamatória; (c) citocompatibilidade; e (d) propriedades biomecânicas adequadas para suportar as necessidades mecânicas da reabilitação até o completo povoamento celular e cicatrização.<sup>7,8</sup>

Os substitutos tendinosos são normalmente conhecidos como enxertos; entretanto, recentemente, o conceito de scaffold tem sido difundido. Scaffolds são tecidos que devem permitir infiltração e replicação celular dentro da sua estrutura<sup>9</sup> e podem ser utilizados como enxertos ao

serem aplicados in vivo. Eles podem ser classificados de acordo com sua origem e composição em sintéticos ou biológicos. Os sintéticos são polímeros industrializados e apresentam resultados com grande variabilidade de acordo com o material escolhido, a função desempenhada e a técnica realizada.<sup>10,11</sup>

Os substitutos biológicos, por sua vez, são subdivididos de acordo com a sua origem em autógenos, alógenos e xenógenos.<sup>7,12</sup> Os autógenos são o padrão ouro; entretanto, a sua baixa disponibilidade é o principal empecilho ao seu uso.<sup>7</sup> Já os xenógenos e os alógenos apresentam como adversidade a resposta inflamatória descontrolada e a integração tecidual insatisfatória. Procurando otimizar a resposta inflamatória, facilitar a integração tecidual e maximizar a disponibilidade dos substitutos biológicos, existe uma forte tendência para o seu processamento através da descelularização.<sup>13,14</sup> A descelularização é um processamento que deve combinar técnicas físicas, químicas e enzimáticas e possui a capacidade de remover material celular.<sup>15-17</sup>

Um scaffold tendinoso descelularizado (STD) foi recentemente avaliado em um estudo experimental brasileiro e apresentou manutenção das principais propriedades biomecânicas e remoção substancial do material nuclear, além de ter permitido infiltração celular.<sup>18</sup> Quanto à remoção de material nuclear e à infiltração celular, a literatura normalmente preconiza análises descritivas,<sup>13,15,19,20</sup> sendo a avaliação quantitativa<sup>21</sup> uma das possibilidades recentes para otimizar a validade desta avaliação.

Desta forma, na busca por alternativas para mensurar infiltração ou remoção celular, o presente estudo propõe avaliar a hipótese de que a metodologia semiquantitativa e automatizada apresentada é capaz de realizar as mensurações propostas em STDs.

## Método

### Delineamento Experimental

Foram utilizados 16 coelhos (Coelho Nova Zelândia Puro, Granja RG-PR, Suzano, SP, Brasil), machos, pesando entre 3 e 3,5 kg, mantidos no Centro de Desenvolvimento de Modelos Experimentais para Medicina e Biologia (CEDEME). Os animais utilizados fizeram parte da validação do processo de descelularização publicado previamente<sup>18</sup> e o presente estudo se refere à apresentação de uma nova metodologia para mensuração semiquantitativa e automatizada da remoção de material nuclear e da infiltração celular destes mesmos espécimes. Durante os experimentos, os animais permaneceram em gaiolas individuais, com ciclo claro/escuro 12/12hrs, alimentação e água ad libitum.<sup>22</sup> O estudo foi aprovado pelo Comitê de Ética no Uso de Animais (CEUA527208916), seguiu as diretrizes propostas pelo guideline ARRIVE<sup>23</sup> e contou com o apoio do Conselho Nacional de Desenvolvimento Científico e Tecnológico (CNPq) (311237/2018-5).

Para a realização dos experimentos, os animais foram divididos em dois delineamentos diferentes: no primeiro, houve a coleta do tendão do músculo gastrocnêmio e preparação do STD. Foram coletados 16 tendões do músculo gastrocnêmio (referentes a 8 animais), sendo 12 submetidos

ao protocolo de descelularização (STD) e os outros 4 mantidos como controle. Oito STDs foram inseridos no modelo experimental *in vivo* e quatro foram utilizados na avaliação histológica (► **Figura 1**). Os oito animais (► **Figura 1**) restantes foram utilizados nos modelos experimentais de LMR, conforme será apresentado a seguir.

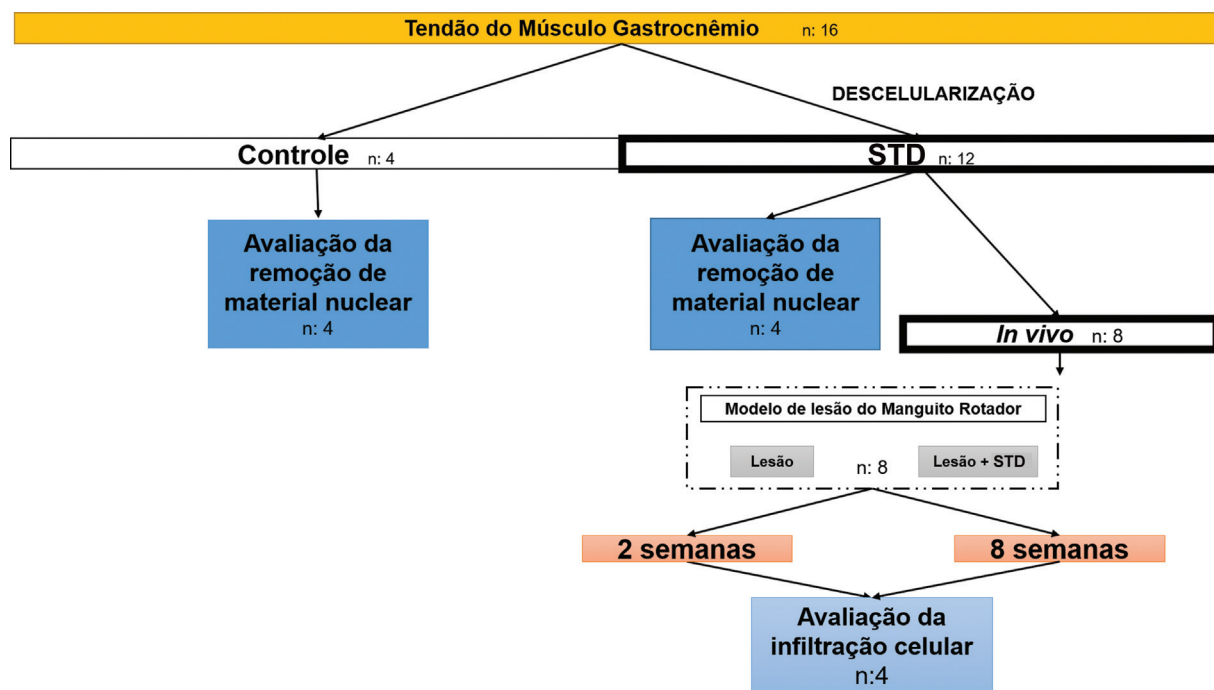
### Preparação do Scaffold Oriundo de Tendão Descelularizado

O protocolo de descelularização utilizado para a produção do STD, o qual já foi publicado e validado anteriormente,<sup>18</sup> apresenta as seguintes etapas: os tendões do músculo gastrocnêmio foram lavados com solução de PBS (Phosphate-buffered saline, solução salina tamponada com fosfato) contendo 1% de antibiótico (solução de penicilina-estreptomicina; Sigma-Aldrich, St. Louis, MO, EUA) para remoção de resíduos superficiais e do agente descelularizante utilizado na etapa anterior.

O restante do protocolo incluía a manutenção dos espécimes em constante agitação (MaxQ4000; Thermo Scientific, Waltham, MA, EUA) e trocas subsequentes dos seguintes agentes descelularizantes: aprotinina (Sigma-Aldrich, St. Louis, MO, EUA), ácido etilenodiaminotetracético (EDTA) (Sigma-Aldrich, St. Louis, MO, EUA), dodecil sulfato de sódio (SDS) (Invitrogen, Carlsbad, CA, EUA) e Triton X-100 (t-octilfenoxipolietoxietanol; Affymetrix, Maumme, Ohio, EUA).

### Modelo Experimental *in vivo* de Lesão do Manguito Rotador

Para a preparação do modelo experimental de LMR, o animal era submetido ao seguinte protocolo de anestesia e analgesia: analgesia inicial e antibioticoterapia pré-operatória com



**Fig. 1** Delineamento experimental. Organograma geral de divisão dos grupos apresentando os 12 scaffolds tendinosos descelularizados (STD) produzidos, os 8 submetidos ao implante e posterior avaliação da infiltração celular *in vivo*. Na mesma imagem, também são apresentados os 4 STDs e 4 controles submetidos a avaliação da remoção de material nuclear.

tramadol (5 mg/kg) e terramicina (50 mg/kg); após 30 minutos, iniciava-se a anestesia com quetamina (50 mg/kg) e xilazina (10 mg/kg). Na analgesia pós-operatória, o animal era mantido com meloxicam (0,5 mg/kg) e tramadol (5 mg/kg) até completar o 3º dia de pós-operatório, sendo estas medicações administradas no caso de dor ou desconforto após este período. As avaliações com relação ao estresse, desconforto e dor eram realizadas diariamente no CEDEME.

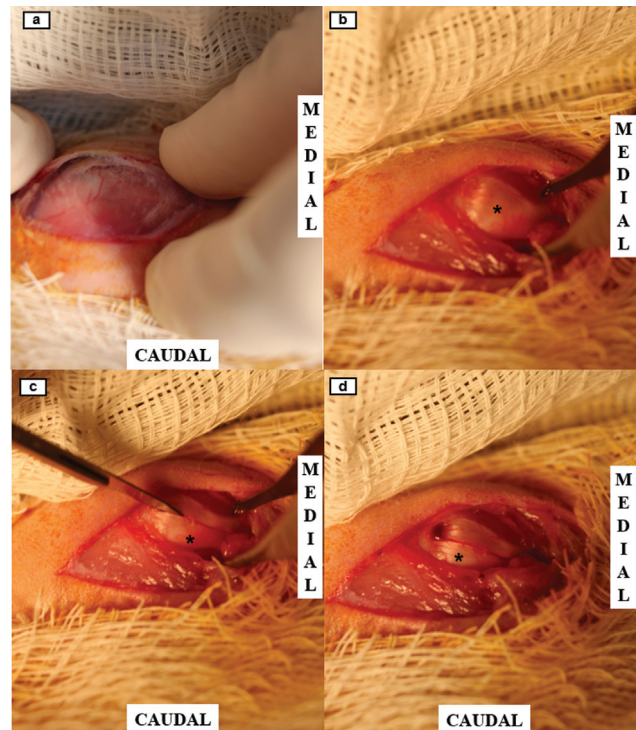
Após a anestesia, os animais foram posicionados em decúbito dorsal e submetidos a tricotomia, assepsia e antisepsia da articulação glenoumeral bilateral. Desta forma, ambas as patas dianteiras foram submetidas ao protocolo de LMR e, em seguida, os animais foram alocados nos grupos “Lesão” ou “Lesão + STD”. Para a alocação, foi realizada randomização simples, de forma que uma das patas fosse utilizada como o controle do contralateral.

Para o protocolo de lesão, foi realizada uma via anterolateral no ombro, exposição do deltoide e dissecação entre as porções anterior e média deste músculo (►Figura 2a). Após dissecação do intervalo e exposição do tendão subescapular (►Figura 2b), foi realizada uma lesão paralela às fibras tendinosas em toda a sua extensão (►Figura 2c), sem desinserção na junção osteotendínea<sup>24</sup> (►Figura 2d). Após a lesão, o STD foi posicionado em uma das patas, exatamente sobre o local da lesão experimental, e teve suas extremidades fixadas com nylon (Nylon 4-0; Shalon, Alto da Boa Vista, GO, Brasil). O contralateral era submetido apenas à marcação da lesão. Neste modelo experimental, limitamos as exigências biomecânicas às quais o STD seria submetido, garantindo, assim, que não ocorreriam falhas na fixação do STD ao manguito rotador. Assim, os resultados obtidos se limitariam à reposta inflamatória e à integração tecidual entre o STD e o manguito rotador.

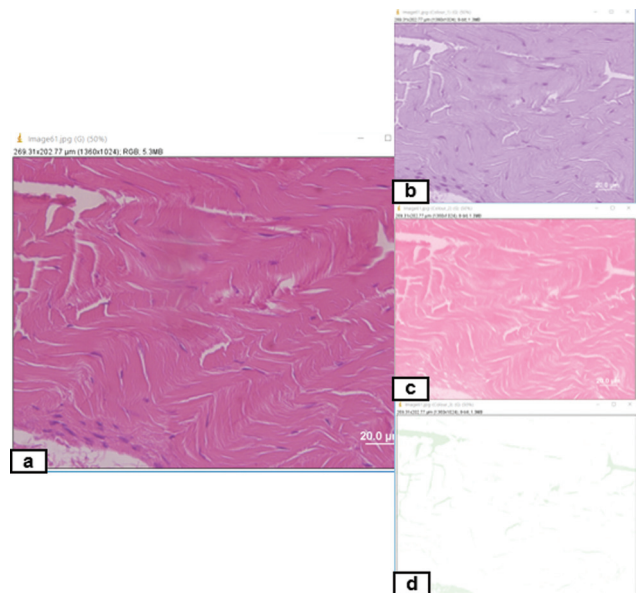
Os animais foram novamente randomizados com relação ao tempo de pós-operatório (2 ou 8 semanas de pós-operatório) e submetidos a morte indolor induzida, com superdosagem de anestésicos (quetamina 200mg/kg + xilazina 40 mg/kg e tramadol 10 mg/kg). Era realizada, então, a coleta da região previamente marcada, incluindo necessariamente o manguito rotador em toda extensão da lesão e o STD

### Preparação e Coloração com Hematoxilina e Eosina

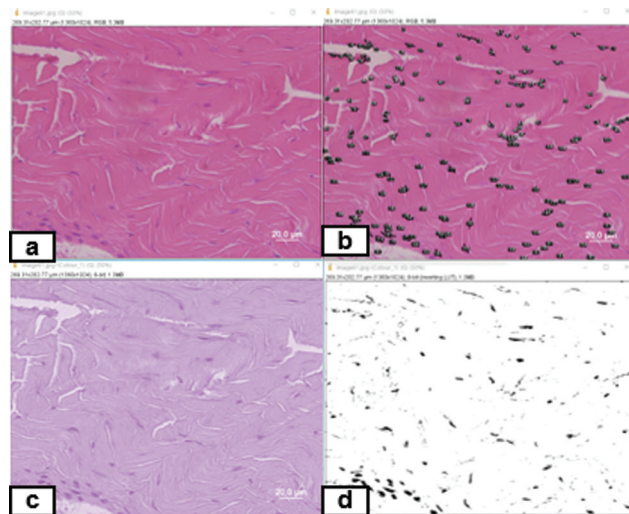
A porção central do STD ( $n=4$ ), do controle ( $n=4$ ) e o material resultante da análise in vivo (Lesão [ $n=8$ ] e Lesão + Scaffold [ $n=8$ ]) foram preparados através do seguinte protocolo: fixação em formaldeído a 10%, desidratado com álcool etílico, diafanizadas pelo xilol e impregnadas com parafina líquida. Foi então realizada inclusão manual e posicionamento dos blocos em micrótomo para cortes com espessura de 4µm e distância de 50µm. Previamente à coloração com hematoxilina e eosina (H&E), os cortes foram submetidos a desparafinização com xilol, hidratados com concentrações álcool etílico e imersos em água destilada. Para coloração com a técnica de H&E, ocorria imersão em solução de hematoxilina, lavagem em água corrente e desidratação com álcool etílico até que fossem coradas com a eosina. As lâminas histológicas coradas em H&E foram avaliadas utilizando o microscópio óptico Olympus IX 81



**Fig. 2** Protocolo experimental de lesão do manguito rotador (LMR). Demonstração da via anterolateral e exposição do deltoide; (b) Exposição da porção anterior do manguito rotador, o tendão do músculo subescapular; (c) Realização da LMR com lâmina fria, em toda a extensão do tendão, e sem desinserção do manguito rotador; (d) Aspecto final do protocolo experimental de LMR. Asterisco (\*) identificação do tendão do manguito rotador.



**Fig. 3** Decomposição das imagens coradas em hematoxilina e eosina (H&E) para realização da mensuração semiquantitativa e automatizada. (a) Fotografia original do corte histológico corado em H&E; (b) Fotografia oriunda da decomposição com realce da coloração arroxeada (realce da eosina); (c) Fotografia oriunda da decomposição com realce da coloração rósea (realce da hematoxilina); (d) Fotografia oriunda da decomposição para avaliação da qualidade da decomposição.



**Fig. 4** Método semiquantitativo e automatizado de mensuração (a) Imagem original do corte corado em H&E; (b) Imagem original corada em H&E com representação das estruturas nucleares contabilizadas; (c) Imagem oriunda da decomposição com realce da coloração arroxeadada (realce da eosina); (d) Imagem demonstrando o resultado de conversão para formato binário.

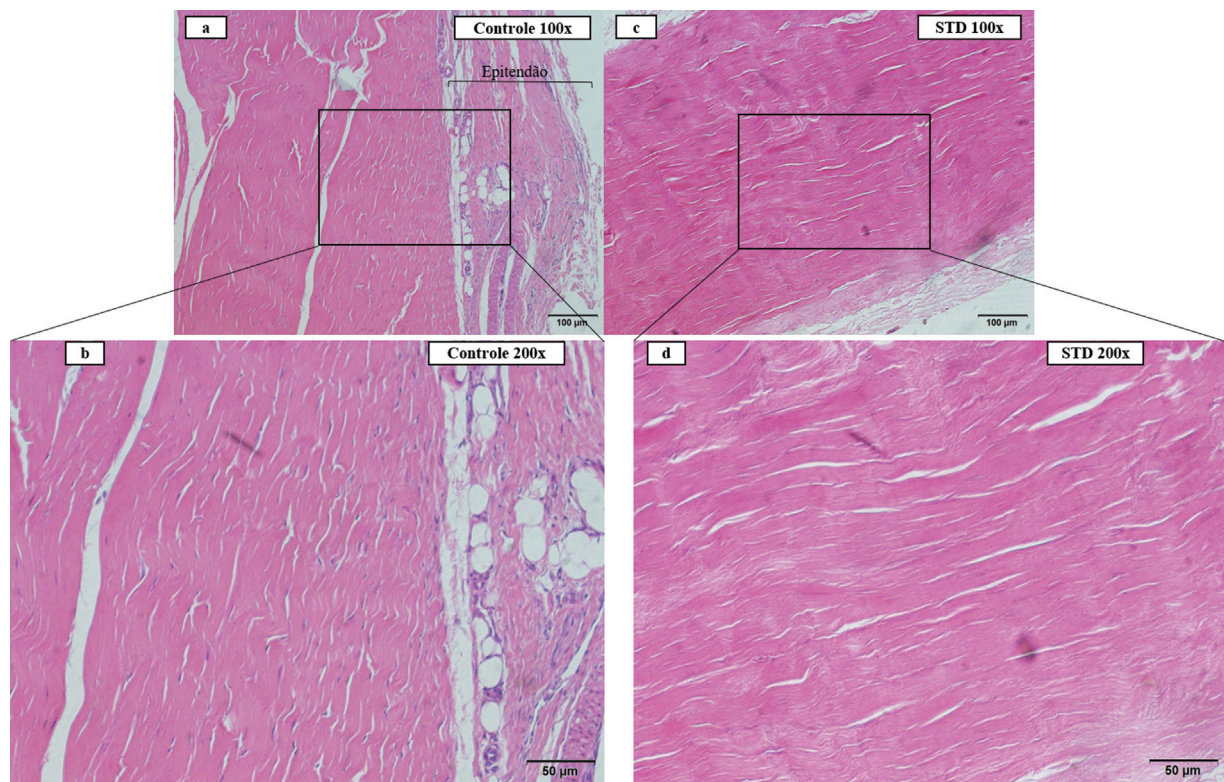
(Olympus Corporation, Shinjuku-ku, Tóquio, Japão) com fluorescência, enquanto as imagens foram captadas por uma câmera Olympus DP72 (Olympus Corporation, Shinjuku-ku, Tóquio, Japão) acoplada ao microscópio.

### Análise Semiquantitativa e Automatizada da Remoção de Material Nuclear e da Infiltração Celular

A análise do material nuclear, seja ela remoção ou invasão celular, foi realizada através de metodologia semiquantitativa,<sup>21</sup> com método automatizado. Nesta metodologia, a remoção de material nuclear foi classificada em: completa (100%), substancial (99–70%), moderada (69–50%), mínima (49–30%) e sem alteração (< 30%).<sup>6</sup> Para a análise semiquantitativa e automatizada da remoção do material nuclear, foram feitas análises nas lâminas referentes a quatro STDs e a quatro controles, e a infiltração celular foi quantificada no modelo experimental in vivo em quatro lesão + STD com 2 semanas e outros 4 lesão + STD com 8 semanas de pós-operatório.

Para a mensuração da infiltração celular, aplicávamos a metodologia apenas na região referente ao STD. Para contagem, eram fotografados 10 campos aleatórios no sentido horário de superior para inferior com um aumento de 400x, totalizando, assim, 40 fotografias do controle, 40 do STD, 40 do grupo lesão + STD com 2 semanas e 40 do grupo lesão + STD com 8 semanas de pós-operatório.

As fotografias eram inseridas no software Image J (Image J 1.53e, National Institutes of Health, Bethesda MA, EUA), sendo realizado o ajuste da escala na primeira imagem avaliada. Para o início da contagem, foi realizada a decomposição das cores através do *plugin* “colour deconvolution – H&E2” (–**Figura 3**) e foi selecionada apenas a imagem com



**Fig. 5** Controle e STD – apresentação com lâminas em H&E (a) Imagem em aumento de 100X apresentando o controle e suas respectivas estruturas; (b) Imagem em aumento de 200X representando claramente as estruturas nucleares; (c) Imagem em aumento de 100X apresentando o STD em aumento de 100X com manutenção da arquitetura básica e paralelismo das fibras tendinosas; (d) Imagem em aumento de 200X apresentando a ausência de estruturas nucleares com aspecto típico ao encontrado no controle.

realce da coloração de eosina (►Figura 3b e ►Figura 4c), o que deixa em evidência o material nuclear. As figuras foram, então, ajustadas manualmente no tópico *image - adjust - threshold* e, em seguida, convertidas para o formato binário (*process - binary - convert to mask - make binary*) (►Figura 4d). Como etapa final, era realizada a contagem automatizada através da função *analyze - analyze particles (size 1-100µm<sup>2</sup>; circularity 0.00-1.00; outlines; exclude on edges; include holes)* (►Figura 4b). O software fornecia ao final do processo os seguintes resultados: contagem total de núcleos, área total dos núcleos, área média dos núcleos e porcentagem de área de cada fotografia ocupada pelos núcleos.

### Análise Estatística

Utilizando a literatura disponível,<sup>21</sup> encontramos um protocolo de descelularização similar, com remoção de 97,5% (±2%) do material nuclear. Aplicando esta diferença entre os grupos, através do teste t de duas amostras para diferenças entre médias, considerando um alfa de 0,05 e poder de 95%, o número mínimo de espécimes por grupo era 2. Para a avaliação de diferença estatística, foi utilizado o teste não paramétrico de Wilcoxon-Mann-Whitney utilizando o software SAS Studio (SAS 3.8 Basic Edition; SAS Institute, Cary, NC, EUA) sendo o valor de  $p < 0,05$  presumido como diferença com significância estatística. Como mecanismo para avaliar os resultados obtidos, optamos, ainda, por avaliar de forma post hoc (teste t de satterthwaite) o poder estatístico dos resultados encontrados, utilizando o software SAS Studio (SAS 3.8 Basic Edition; SAS Institute, Cary, NC, EUA). Para montagem das tabelas (apresentação descritiva) e preparo dos gráficos foi utilizado o Microsoft Excel (Microsoft Excel para Office 365 MSO; Microsoft Corporation, Redmond, WA, EUA).

## Resultados

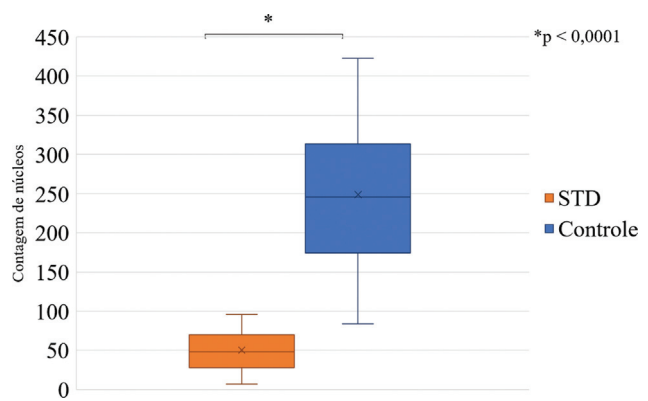
### Mensuração da Descelularização por Método Semiquantitativo e Automatizado

Foi notada uma diminuição substancial do material nuclear (►Figura 6), visto que ~ 79% ( $p < 0,0001$  e poder estatístico > 99%) deste material foi removido durante a descelularização (►Figura 6 e ►Tabela 1). Ainda na análise semiquantitativa, notamos uma redução de ~ 88% ( $p < 0,001$  e poder estatístico > 99%) na área ocupada por estruturas nucleares após o protocolo de descelularização, confirmando a remoção substancial do material nuclear (►Tabela 2).

### Mensuração da Infiltração Celular no STD após Implante in vivo

Os STDs foram facilmente caracterizados, na visão macroscópica e histológica, nos diferentes momentos de pós-operatório (►Figuras 7 e 8). Ao longo do período pós-operatório, o STD se encontrava em integração progressiva com o manguito rotador, visto que era possível notar infiltração celular ainda restrita às periferias do STD após 2 semanas, e uma infiltração mais abrangente após 8 semanas de pós-operatório (►Figura 8).

Na mensuração automatizada, o STD apresentava uma média de 50,45 células, número que permanecia estável após



**Fig. 6** Remoção do material nuclear no processo de descelularização – representação gráfica. Gráfico representativo da diminuição substancial de material nuclear após o protocolo de descelularização, com significância estatística.

**Tabela 1** Contagem automatizada e semiquantitativa do material nuclear

	Contagem de núcleos (DP)	valor-p
Controle	248,85 (91,53)	< 0,0001
STD	50,45 (24,35)	
Lesão + STD - 2 semanas PO	57,90 (50,49)	< 0,0001
Lesão + STD - 8 semanas PO	148,67 (82,29)	

Abreviações: DP, desvio padrão; PO, pós-operatório. STD, scaffold tendinoso descelularizado.

Diferença entre controle e STD demonstra remoção substancial do material nuclear com significância estatística. Da mesma forma, o aumento no número de núcleos ao longo do tempo de pós-operatório demonstra infiltração celular progressiva no STD, com significância estatística.

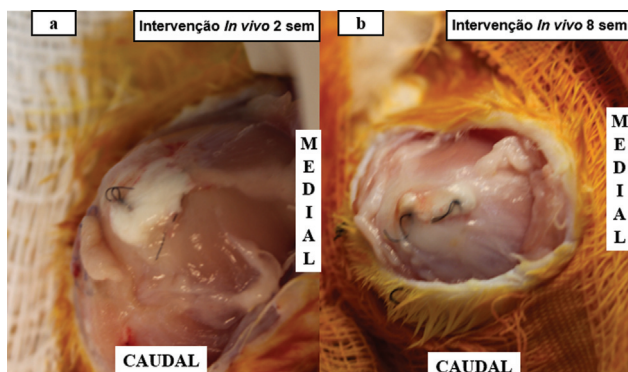
**Tabela 2** Mensuração automatizada e semiquantitativa da área ocupada por material nuclear

	Área dos núcleos (DP)	valor-p
Controle	2,628% (1,094%)	< 0,0001
STD	0,293% (0,175%)	
Lesão + STD - 2 semanas PO	0,558% (0,552%)	< 0,0001
Lesão + STD - 8 semanas PO	1,795% (1,353%)	

Abreviações: DP, desvio padrão; PO, pós-operatório. STD, scaffold tendinoso descelularizado.

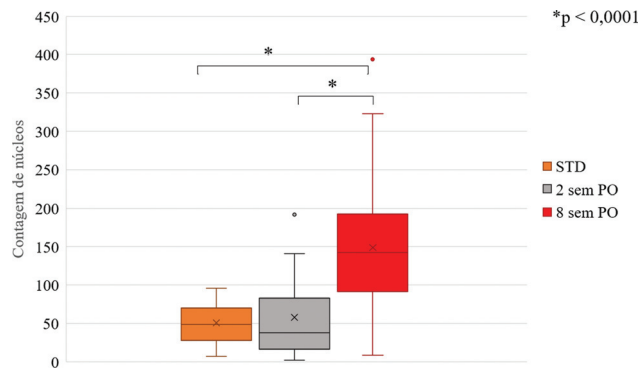
Diferença na área ocupada por material nuclear entre controle e STD demonstra remoção substancial do material nuclear com significância estatística. Da mesma forma, o aumento desta área ao longo do tempo de pós-operatório demonstra infiltração celular progressiva no STD, com significância estatística.

o implante in vivo e após 2 semanas de pós-operatório ( $p = 0,6081$ ) e aumentou significativamente para 148,67 ( $p < 0,001$  e poder > 99%) após 8 semanas de pós-operatório (►Tabela 1 e ►Figura 9).



**Fig. 7** Macroscopia in vivo da integração entre o STD e o manguito rotador (a). Aspecto macroscópico da integração entre o STD após 2 semanas de pós-operatório, demonstrando integração inicial e tecido conectivo entre o STD e o manguito rotador. (b). Aspecto macroscópico de integração entre o STD após 8 semanas de pós-operatório, demonstrando integração em fase mais avançada entre o STD e o manguito rotador. Sem: semana.

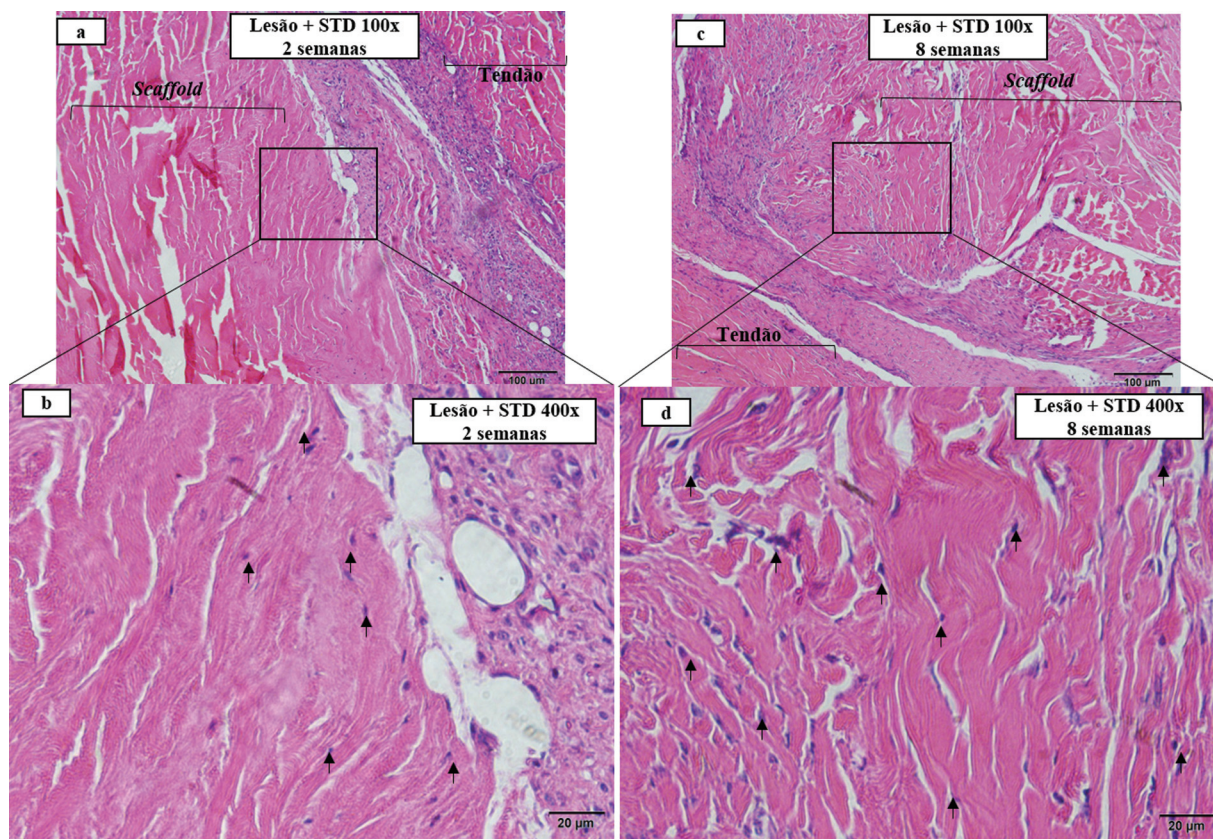
Na mensuração da área, notou-se aumento similar: o STD apresentava 0,175% de área ocupada por núcleos; após 2 semanas, esta área permaneceu estável ( $p=0,1611$ ) e apresentou um aumento para 1,795% ( $p < 0,001$  e poder estatístico  $> 99\%$ ) da área após 8 semanas de pós-operatório (→ Tabela 2).



**Fig. 9** Infiltração celular progressiva no STD. Representação gráfica da infiltração celular progressiva no STD, demonstrando um STD com aproximadamente 50 células, número que se mantinha constante após 2 semanas e aumentava significativamente para 150 células após 8 semanas de pós-operatório.

### Discussão

Os principais achados do presente estudo são a apresentação de um método inovador, semiquantitativo e automatizado para mensuração da remoção de material nuclear e da infiltração celular em tecidos descellularizados produzidos no Brasil e aptos a serem avaliados para substituição tendinosa nas mais diversas lesões, eventualmente em LMR com grande retração.



**Fig. 8** Integração tecidual in vivo - Representação com lâminas em H&E. (a) Imagem em H&E com aumento de 100X demonstrando claramente o tendão do manguito rotador e o STD; (b) Imagem em H&E com aumento de 400X demonstrando infiltração celular restrita a periferia do STD; (c) Imagem em H&E com aumento de 100X demonstrando claramente o STD e o tecido tendinoso; (d) Imagem em H&E com aumento de 400X demonstrando a infiltração celular em todas as regiões do STD. Marcação em setas demonstrando a infiltração celular nas imagens c e d.

A busca por substitutos tendinosos não é recente, visto que a problemática relacionada à LMR com grande retração é antiga. Atualmente, a utilização de material autólogo é apresentada como o padrão ouro;<sup>25,26</sup> entretanto, as limitações relacionadas à sua utilização (incapacidade biomecânica para substituir o tecido original) e coleta (morbidade no sítio doador e limitada disponibilidade) motivam a busca por novas alternativas.

Considerando estas limitações, é imprescindível a busca por tecidos alternativos que possam exercer funções similares às do tendão, sendo a descelularização o método mais promissor.<sup>16,27,28</sup> Neste sentido, a mensuração da diminuição do material nuclear no processamento e o favorecimento da infiltração celular após o implante in vivo são importantes objetivos a serem almejados em trabalhos subsequentes.

Estes estudos devem procurar desenvolver um substituto tendinoso ideal, superando as atuais limitações dos biológicos; desta forma, ele deve ser um produto com biocompatibilidade aceitável, sem risco para transmissão de doenças, baixo risco para resposta inflamatória crônica e capacidade de armazenamento por longos períodos.

As principais limitações do presente estudo são relativas ao pequeno número de espécimes avaliados, à ausência de avaliações adicionais, como a mensuração objetiva do DNA e do colágeno remanescente, e as características do modelo experimental. A lesão experimental utilizada não reproduz as lesões convencionais do manguito rotador; todavia, favorece a cicatrização tendinosa e a integração tecidual na interface STD/tendão.

Como ponto forte do presente estudo, o uso de STDs é promissor no Brasil, visto que a legislação brasileira não permite a comercialização de alguns tecidos com origem alógena utilizados em outros países. Nesta perspectiva, a padronização da descelularização em um centro para manejo de tecidos humanos poderá fornecer uma alternativa viável para futuros estudos de pacientes com LMR.

## Conclusão

O método de mensuração semiquantitativo e automatizado proposto foi capaz de mensurar objetivamente a remoção de material nuclear e a infiltração celular no scaffold.

### Suporte de Financiamento

O presente estudo teve o financiamento do Conselho Nacional de Desenvolvimento Científico e Tecnológico (CNPq) – processo número 311237/2018-5.

### Conflito de Interesses

Os autores declaram não haver conflito de interesses.

## Referências

- Assunção JH, Malavolta EA, Domingues VR, Gracitelli MEC, Ferreira Neto AA. Avaliação dos desfechos no tratamento da rotura do manguito rotador: o que usamos no Brasil? *Rev Bras Ortop* 2017; 52(05):561–568
- Godinho GG, França FO, Freitas JMA, et al. Avaliação da integridade anatômica por exame de ultrassom e funcional pelo índice de Constant & Murley do manguito rotador após reparo artroscópico. *Rev Bras Ortop* 2010;45(02):174–180
- Vieira FA, Olawa PJ, Belangero PS, Arliani GG, Figueiredo EA, Eijnisman B. Lesão do manguito rotador: tratamento e reabilitação. Perspectivas e tendências atuais. *Rev Bras Ortop* 2015;50(06):647–651
- Godinho AC, Santos FML, Donato Neto FP, Silva PVNP, Fonseca Júnior RD. Evaluation of the functional outcomes of arthroscopic surgical treatment of complete rotator cuff lesion with minimum follow-up of 10 years. *Rev Bras Ortop (Sao Paulo)* 2020;55(05):579–584
- Bailey JR, Kim C, Alentorn-Geli E, et al. Rotator Cuff Matrix Augmentation and Interposition: A Systematic Review and Meta-analysis. *Am J Sports Med* 2019;47(06):1496–1506
- Liu GM, Pan J, Zhang Y, et al. Bridging Repair of Large Rotator Cuff Tears Using a Multilayer Decellularized Tendon Slices Graft in a Rabbit Model. *Arthroscopy* 2018;34(09):2569–2578
- Cheng CW, Solorio LD, Alsberg E. Decellularized tissue and cell-derived extracellular matrices as scaffolds for orthopaedic tissue engineering. *Biotechnol Adv* 2014;32(02):462–484
- Whitlock PW, Smith TL, Poehling GG, Shilt JS, Van Dyke M. A naturally derived, cytocompatible, and architecturally optimized scaffold for tendon and ligament regeneration. *Biomaterials* 2007;28(29):4321–4329
- Langer R, Vacanti JP. Tissue engineering. *Science* 1993;260(5110):920–926
- Ventura A, Terzaghi C, Legnani C, Borgo E, Albisetti W. Synthetic grafts for anterior cruciate ligament rupture: 19-year outcome study. *Knee* 2010;17(02):108–113
- Shepherd HM, Lam PH, Murrell GAC. Synthetic Patch Rotator Cuff Repair: A 10-year Follow-Up. *Shoulder Elbow* 2014;6(01):35–39
- Andreassi A, Bilenchi R, Biagioli M, D'Aniello C. Classification and pathophysiology of skin grafts. *Clin Dermatol* 2005;23(04):332–337
- Xing S, Liu C, Xu B, Chen J, Yin D, Zhang C. Effects of various decellularization methods on histological and biomechanical properties of rabbit tendons. *Exp Ther Med* 2014;8(02):628–634
- Livesey SA, Herndon DN, Hollyoak MA, Atkinson YH, Nag A. Transplanted acellular allograft dermal matrix. Potential as a template for the reconstruction of viable dermis. *Transplantation* 1995;60(01):1–9
- Lovati AB, Bottagisio M, Moretti M. Decellularized and Engineered Tendons as Biological Substitutes: A Critical Review. *Stem Cells Int* 2016;2016:7276150
- Crapo PM, Gilbert TW, Badylak SF. An overview of tissue and whole organ decellularization processes. *Biomaterials* 2011;32(12):3233–3243
- Schulze-Tanzil G, Al-Sadi O, Ertel W, Lohan A. Decellularized tendon extracellular matrix—a valuable approach for tendon reconstruction? *Cells* 2012;1(04):1010–1028
- de Lima Santos A, da Silva CG, de Sá Barreto LS, et al. A new decellularized tendon scaffold for rotator cuff tears – evaluation in rabbits. *BMC Musculoskelet Disord* 2020;21(01):689
- Whitlock PW, Seyler TM, Parks GD, et al. A novel process for optimizing musculoskeletal allograft tissue to improve safety, ultrastructural properties, and cell infiltration. *J Bone Joint Surg Am* 2012;94(16):1458–1467
- Netto ADS, Antebi U, Morais CE, Sementilli L, Severino NR, Cury RPL. Evaluation of Histological Properties of Human Meniscal Grafts Stored in a Tissue Bank. *Rev Bras Ortop (Sao Paulo)* 2020;55(06):778–782
- Roth SP, Glauche SM, Plenge A, Erbe I, Heller S, Burk J. Automated freeze-thaw cycles for decellularization of tendon tissue – a pilot study. *BMC Biotechnol* 2017;17(01):13
- de Lima Santos A, Silva CGD, de Sá Barreto LS, et al. Biomechanical evaluation of tendon regeneration with adipose-derived stem cell. *J Orthop Res* 2019;37(06):1281–1286



- 23 Percie du Sert N, Ahluwalia A, Alam S, et al. Reporting animal research: Explanation and elaboration for the ARRIVE guidelines 2.0. *PLoS Biol* 2020;18(07):e3000411
- 24 Grumet RC, Hadley S, Diltz MV, Lee TQ, Gupta R. Development of a new model for rotator cuff pathology: the rabbit subscapularis muscle. *Acta Orthop* 2009;80(01):97–103
- 25 Grau HR. The artificial tendon: an experimental study. *Plast Reconstr Surg Transplant Bull* 1958;22(06):562–566
- 26 White WL. Tendon grafts: a consideration of their source, procurement and suitability. *Surg Clin North Am* 1960;40(02):403–413
- 27 Cartmell JS, Dunn MG. Effect of chemical treatments on tendon cellularity and mechanical properties. *J Biomed Mater Res* 2000; 49(01):134–140
- 28 Youngstrom DW, Barrett JG. Engineering Tendon: Scaffolds, Bioreactors, and Models of Regeneration. *Stem Cells Int* 2016; 2016:3919030