



# Osteblastoma agressivo recorrente da coluna cervical tratado com sucesso com radioterapia

## *Recurrent Aggressive Osteblastoma of the Cervical Spine Successfully Treated with Radiotherapy*

Gabriel Marques dos Anjos<sup>1</sup>  Marcos Antonio Freiberger Bassan<sup>1</sup>  Gustavo Gössling<sup>2</sup>   
Fernando de Souza Pereira<sup>2</sup>  Rui D'Avila<sup>2</sup>  Patrícia Izetti<sup>3</sup> 

<sup>1</sup>Instituto de Oncologia Kaplan, Porto Alegre, RS, Brasil

<sup>2</sup>Hospital Ernesto Dornelles, Porto Alegre, RS, Brasil

<sup>3</sup>Vitta Centro Avançado de Radioterapia, Porto Alegre, RS, Brasil

**Endereço para correspondência** Gabriel Marques dos Anjos, MSc, Instituto de Oncologia Kaplan, Rua Olavo Bilac, 805, Porto Alegre, RS, Brasil (e-mail: exatamentegabriel@gmail.com).

Rev Bras Ortop

### Resumo

O osteblastoma é uma doença benigna geralmente tratada com ressecção completa com intenção curativa e é responsável por 14% dos tumores ósseos benignos. Uma apresentação mais incomum refere-se a uma rápida apresentação em massa conhecida como osteblastoma agressivo. Relatamos o caso de um jovem com inchaço cervical devido a uma massa progressiva no lado direito do pescoço com 3 meses de evolução. A biópsia incisional demonstrou osteblastoma grau 3. Tentou-se uma ressecção cirúrgica radical, mas a ressecção completa não foi viável por causa da invasão cervical de C3 sem envolvimento espinal. Apesar da falta de dados robustos, a radioterapia modulada de intensidade foi realizada na região cervical ipsilateral em uma dose de 50 Gy em 25 frações até novembro de 2013. O paciente está sendo seguido regularmente sem evidências de recorrência desde então. O tratamento até agora bem-sucedido destaca a importância de uma abordagem multidisciplinar para o tratamento de pacientes com osteblastoma agressivo.

### Palavras-chave

- ▶ osteblastoma
- ▶ radioterapia
- ▶ vértebras cervicais
- ▶ neoplasias da coluna vertebral

### Abstract

Osteblastoma is a benign disease usually treated with complete resection with curative intent, and it accounts for 14% of the benign bone tumors. A more uncommon presentation refers to a rapid growing mass known as aggressive osteblastoma. We report the case of a young male with cervical swelling due to a progressive mass on the right side of the neck with 3 months of evolution. Incisional biopsy demonstrated grade 3 osteblastoma. A radical surgical resection was attempted, but complete resection was not feasible because of cervical invasion of C3 without spinal involvement. Despite the lack of robust data, intensity modulated radiotherapy was performed at the

### Keywords

- ▶ osteblastoma
- ▶ radiotherapy
- ▶ cervical vertebrae
- ▶ spinal neoplasms

recebido

25 de Maio de 2021

aceito

31 de Agosto de 2021

DOI <https://doi.org/10.1055/s-0041-1739300>.

ISSN 0102-3616.

© 2021. Sociedade Brasileira de Ortopedia e Traumatologia. All rights reserved.

This is an open access article published by Thieme under the terms of the Creative Commons Attribution-NonDerivative-NonCommercial-License, permitting copying and reproduction so long as the original work is given appropriate credit. Contents may not be used for commercial purposes, or adapted, remixed, transformed or built upon. (<https://creativecommons.org/licenses/by-nc-nd/4.0/>)

Thieme Revinter Publicações Ltda., Rua do Matoso 170, Rio de Janeiro, RJ, CEP 20270-135, Brazil

ipsilateral cervical region at a dose of 50 Gy in 25 fractions until November 2013. The patient is being followed up regularly without evidence of recurrence since. The so far successful treatment highlights the importance of a multidisciplinary approach for treating patients with aggressive osteblastoma.

## Introdução

O osteblastoma é uma doença benigna geralmente tratada com ressecção completa com intenção curativa e é responsável por 14% dos tumores ósseos benignos.<sup>1</sup> O osteblastoma agressivo (OA) é uma forma rara de apresentação, sem características malignas na avaliação microscópica, apesar das maiores taxas de recorrência e capacidade de transformação maligna quando comparada com o osteblastoma clássico.<sup>2</sup> O tratamento padrão consiste em ressecção extensiva, principalmente por causa de sua evolução clínica destrutiva e está potencialmente associado a complicações cirúrgicas mais elevadas. Neste relatório, descrevemos um caso de osteblastoma agressivo não ressecável da coluna cervical tratado com sucesso com radioterapia.

## Relatório de Caso

Relatamos o caso de um jovem com inchaço cervical devido a uma massa progressiva no lado direito do pescoço com 3 meses de evolução. A biópsia incisional demonstrou osteblastoma grau 3. Tentou-se uma ressecção cirúrgica radical, mas a ressecção completa não foi viável por causa da invasão cervical de C3 sem envolvimento espinal (→Figs. 1 e 2).

O procedimento cirúrgico foi considerado incompleto novamente, devido ao envolvimento mais extenso do osso vertebral, comprometendo também C3. Após discussão multidisciplinar, foram ponderados os riscos potenciais da quimioterapia, da radioterapia e de outro procedimento cirúrgico visando o controle local. Apesar da falta de dados robustos, a radioterapia modulada de intensidade foi realizada na região cervical ipsilateral em uma dose de 50 Gy em

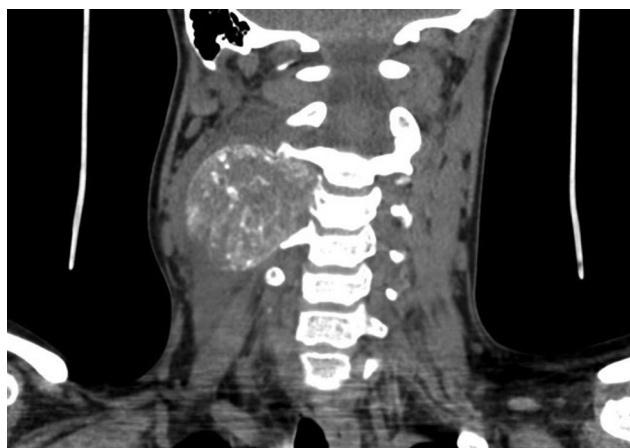25 frações até novembro de 2013. O paciente está sendo seguido regularmente sem evidências de recorrência. Ele tem uma seqüela envolvendo limitação da força do ombro, principalmente devido à perda de musculatura associada ao procedimento cirúrgico. Apesar disso, o paciente tem uma vida normal e pode praticar esportes com frequência.

## Discussão

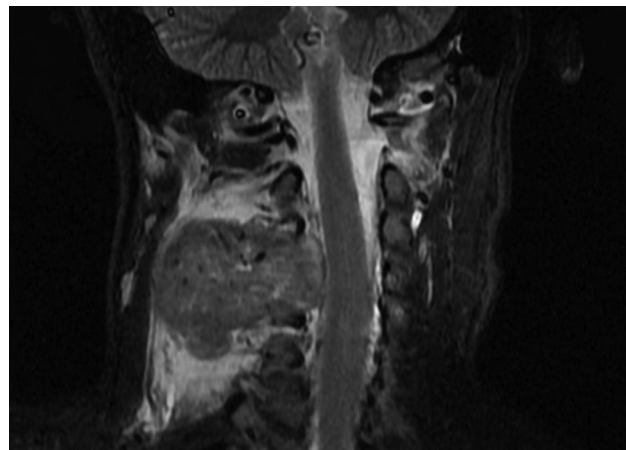
O osteblastoma corresponde a 1% de todas as neoplasias ósseas primárias. Ela afeta mais o sexo masculino do que o feminino, em uma proporção de 2:1, e é diagnosticada nas três primeiras décadas de vida.<sup>3</sup> Os ossos mais comumente afetados são a coluna vertebral, 9% no segmento cervical, e ossos longos.<sup>4</sup> As taxas de recorrência do OA são de até 50%.<sup>2</sup> A apresentação clínica é diversificada quando relacionada à área afetada, incluindo muitos casos assintomáticos no diagnóstico.<sup>4</sup> No nosso caso, a queixa do paciente foi inchaço com rápido crescimento na área cervical, facilitando o diagnóstico.

Um dos principais desafios é diferenciar o OA do osteossarcoma, com um quarto dos casos tendo características radiológicas de malignidade, semelhantes ao osteossarcoma de baixo grau. Há tanta sobreposição de características histológicas e radiológicas que o curso clínico desempenha um papel crítico.<sup>4</sup>

Os osteblastomas são geralmente histologicamente indistinguíveis dos osteomas osteoides, sendo estes raramente maiores que 1,5 cm. As taxas de incidência na coluna vertebral são de 40%, geralmente comprometendo os pedículos e a lâmina. Por outro lado, o OA é associado mais frequentemente com a extensão paravertebral e peridural.



**Fig. 1** Tomografia computadorizada com envolvimento de C3 no diagnóstico.



**Fig. 2** Ressonância magnética com envolvimento de C3 sem comprometimento espinal.

Osteblastoma agressivo também pode ser semelhante a cistos ósseos aneurismais, osteossarcomas e metástases ósseas, apresentando um padrão expansível com calcificação matricial e destruição óssea cortical.<sup>2</sup>

Os osteblastomas são, geralmente, lesões radiolúcidas, mal definidas com destruição cortical ou bordas bem-definidas e diferentes graus de mineralização.<sup>5</sup> Histopatologicamente, o OA apresenta proeminência nucleolar, trabécula maior e irregular, citoplasma eosinofílico e tendência a ter células mais parecidas com osteoclastos. Pleomorfismo celular leve e mitoses são observados mais frequentemente.<sup>2</sup>

Geralmente, o tratamento desta forma agressiva de doença é baseado na ressecção ampla e completa do tumor primário. A complicação adicional ocorre quando o local primário está próximo de estruturas nobres, como neste caso, com o envolvimento da coluna cervical. Uma ressecção radical e completa ainda é considerada o padrão de cuidado,<sup>6</sup> mas há relatos de casos da eficácia potencial da radioterapia, sendo 25 anos o maior tempo de remissão publicado. Um tratamento bem sucedido com curetagem e radioterapia é descrito em um caso em que a ressecção não foi considerada possível. Janin et al.<sup>7</sup> afirmam que a radioterapia deve ser considerada apenas para pacientes cujas lesões são irressuscáveis. Há alguns relatos de casos associando a radioterapia ao OA com o desenvolvimento de sarcoma, levando à morte, em último caso.<sup>8,9</sup> Essa complicação preocupante é agravada quando a radioterapia é utilizada especialmente em lesões benignas.

O presente relatório demonstra uma demanda clínica por ensaios randomizados em doenças raras. Existem vários projetos e esforços que podem ser feitos para superar o problema natural de testar novos tratamentos no contexto de doenças raras.<sup>2</sup> Este relatório acrescenta aos dados clínicos que a radioterapia é um tratamento potencial para o osteblastoma agressivo. Além disso, há relatos de casos com recidiva do osteblastoma após radioterapia semelhante a este caso.<sup>10</sup> O tratamento até agora bem-sucedido destaca a importância de uma abordagem multidisciplinar para o tratamento desses pacientes, especialmente em caso de doenças raras.

#### Nota

Trabalho desenvolvido no Instituto de Oncologia Kaplan, Porto Alegre, RS, Brasil.

#### Suporte Financeiro

Sem apoio financeiro. Todos os custos para a coleta, análise, interpretação dos resultados e redação foram fornecidos exclusivamente pelos autores.

#### Conflito de Interesses

Os autores declaram que não há conflito de interesses.

#### Referências

- Lucas DR, Unni KK, McLeod RA, O'Connor MI, Sim FH. Osteoblastoma: clinicopathologic study of 306 cases. *Hum Pathol* 1994;25(02):117-134
- Galgano MA, Goulart CR, Iwenofu H, Chin LS, Lavelle W, Mendel E. Osteoblastomas of the spine: a comprehensive review. *Neurosurg Focus* 2016;41(02):E4
- Duarte ML, Prado JLM, Pereira CAM, Alves MTS, Scopetta LCD. Aggressive osteoblastoma with degeneration to secondary aneurysmal bone cyst. *J Bras Patol Med Lab* 2019;55(04):426-433. Disponível em: <https://www.ncbi.nlm.nih.gov/nlmcatalog/101203356>
- Pontual ML, Pontual AA, Gempel RG, Campos LR, Costa AdL, Godoy GP. Aggressive multilocular osteoblastoma in the mandible: a rare and difficult case to diagnose. *Braz Dent J* 2014;25(05):451-456
- Castro PHS, Molinari DL, Stateri HQ, Borges AH, Volpato LER. Aggressive osteoblastoma in a seven-year-old girl's mandible: Treatment and six-year monitoring. *Int J Surg Case Rep* 2016;27:5-9
- Chew FS, Pena CS, Keel SB. Cervical spine osteoblastoma. *AJR Am J Roentgenol* 1998;171(05):1244
- Janin Y, Epstein JA, Carras R, Khan A. Osteoid osteomas and osteoblastomas of the spine. *Neurosurgery* 1981;8(01):31-38
- Seki T, Fukuda H, Ishii Y, Hanaoka H, Yatabe S. Malignant transformation of benign osteoblastoma. A case report. *J Bone Joint Surg Am* 1975;57(03):424-426
- Sim FH, Cupps RE, Dahlin DC, Ivins JC. Postradiation sarcoma of bone. *J Bone Joint Surg Am* 1972;54(07):1479-1489
- Berberoglu S, Oguz A, Aribal E, Ataoglu O. Osteoblastoma response to radiotherapy and chemotherapy. *Med Pediatr Oncol* 1997;28(04):305-309