



Histomorfometria da microarquitetura óssea em ratas tratadas com vitamina D e bisfosfonato no manejo da osteoporose

Histomorphometry of Bone Microarchitecture in Rats Treated with Vitamin D and Bisphosphonate in the Management of Osteoporosis

José Reginaldo Alves de Queiroz Júnior¹ Marina Falcão de Souza Cartaxo² Sylvania Tavares Paz³
Fernanda das Chagas Ângelo Mendes Tenório⁴ Ana Janaína Jeanine Martins de Lemos⁵
Carina Scanoni Maia⁴

¹ Centro de Ciências Médicas, Universidade Federal de Pernambuco, Recife, PE, Brasil

² Laboratório de Imunopatologia Keizo Adami, Universidade Federal de Pernambuco, Recife, PE, Brasil

³ Departamento de Patologia, Universidade Federal de Pernambuco, Recife, PE, Brasil

⁴ Departamento de Histologia e Embriologia, Universidade Federal de Pernambuco, Recife, PE, Brasil

⁵ Centro de Ciências Biológicas e da Saúde, Departamento de Morfologia e Fisiologia Animal, Universidade Federal de Campina Grande, Campina Grande, PB, Brasil

Endereço para correspondência Carina Scanoni Maia, PhD, Av. da Engenharia, 50730-120, Recife, PE, Brasil
(e-mail: carina.scanoni@gmail.com).

Rev Bras Ortop 2022;57(2):267–272.

Resumo

Objetivo Verificar como a administração conjunta de alendronato de sódio (ALN) e vitamina D₃ (VD) atua na microarquitetura óssea em ratas com osteoporose induzida por glicocorticoide.

Métodos O experimento utilizou 32 ratas da linhagem Wistar, com peso médio de 300 a 400g, com 90 dias de vida. A indução da osteoporose consistiu na administração de dexametasona na dose de 7,5 mg/kg de peso corporal, por via intramuscular, 1 vez por semana durante 5 semanas, à exceção dos animais do grupo controle. Os animais foram distribuídos nos seguintes grupos: G1 (grupo controle sem osteoporose), G2 (grupo controle com osteoporose sem tratamento), G3 (grupo com osteoporose tratado com ALN 0,2 mg/kg), G4 (grupo com osteoporose tratado com VD 10.000UI/

Palavras-chave

- ▶ alendronato
- ▶ vitamina D
- ▶ menopausa
- ▶ fêmur
- ▶ ratos

Trabalho desenvolvido no Departamento de Histologia e Embriologia da Universidade Federal de Pernambuco, Recife, PE, Brasil.

recebido

28 de Maio de 2021

aceito

09 de Setembro de 2021

Publicado on-line

Março 11, 2021

DOI <https://doi.org/10.1055/s-0041-1741023>.

10.1055/s-0041-1741023.

ISSN 0102-3616.

© 2021. Sociedade Brasileira de Ortopedia e Traumatologia. All rights reserved.

This is an open access article published by Thieme under the terms of the Creative Commons Attribution-NonDerivative-NonCommercial-License, permitting copying and reproduction so long as the original work is given appropriate credit. Contents may not be used for commercial purposes, or adapted, remixed, transformed or built upon. (<https://creativecommons.org/licenses/by-nc-nd/4.0/>)

Thieme Revinter Publicações Ltda., Rua do Matoso 170, Rio de Janeiro, RJ, CEP 20270-135, Brazil

Abstract

500µL) e G5 (grupo com osteoporose tratado com ALN + VD). Os fêmures direitos das ratas foram fixados em formol a 10% tamponado, descalcificados e processados para inclusão em parafina. Os cortes histológicos foram corados com hematoxilina-eosina para análise histomorfométrica. A espessura cortical e a cavidade medular foram medidas em cortes transversais.

Resultados Houve diferença estatística ($p < 0,05$) entre os grupos G3 e G5 em relação ao grupo controle positivo (G2), tanto em relação à medida da espessura cortical quanto em relação ao diâmetro total do osso. Na avaliação da área medular, apenas o grupo G3 se mostrou estatisticamente diferente do grupo G2.

Conclusão O tratamento concomitante com ALN diário e VD semanal é eficaz para prevenir a perda óssea induzida por glicocorticoide. No entanto, não houve diferença entre esta terapia testada e o tratamento apenas com o ALN.

Objective To verify how the combined administration of alendronate (ALN) and vitamin D3 (VD) acts on the bone microarchitecture in rats with glucocorticoid-induced osteoporosis.

Methods The experiment used 32 90-day-old female Wistar rats weighing between 300 and 400g. The induction of osteoporosis consisted of intramuscular administration of dexamethasone at a dose of 7.5 mg/kg of body weight once a week for 5 weeks, except for the animals in the control group. The animals were separated into the following groups: G1 (control group without osteoporosis), G2 (control group with osteoporosis without treatment), G3 (group with osteoporosis treated with ALN 0.2 mg/kg), G4 (group with osteoporosis treated with VD 10,000UI/500µL), and G5 (group with osteoporosis treated with ALN + VD). The right femurs of the rats were fixed in 10% buffered formaldehyde, decalcified, and processed for inclusion in paraffin. Histological sections were stained with hematoxylin-eosin for histomorphometric analysis. Cortical thickness and medullary cavity were measured in cross-sections.

Results There was a statistical difference ($p < 0.05$) between groups G3 and G5 compared with the positive control group (G2), both related to the measurement of cortical thickness and to the total diameter of the bone. In the evaluation of the spinal area, only the G3 group has shown to be statistically different from the G2 group.

Conclusion Concomitant treatment with daily ALN and weekly VD is effective in preventing glucocorticoid-induced bone loss. However, there was no difference between the therapy tested and treatment with ALN alone.

Keywords

- ▶ alendronate
- ▶ vitamin D
- ▶ menopause
- ▶ femur
- ▶ rats

Introdução

A osteoporose é uma doença marcada pela perda de massa óssea mineralizada, tornando-a frágil e vulnerável a fraturas. Anatomicamente, há diminuição da espessura e da porosidade da cortical, redução do número e do tamanho das trabéculas do osso esponjoso e alargamento dos espaços medulares.^{1,2} No momento atual, o mundo vivencia uma expansão da incidência de osteoporose em ambos os sexos, sobretudo em mulheres > 50 anos, sendo isto resultado do contínuo envelhecimento da população.³

Mundialmente, a osteoporose é uma enfermidade que atinge > 200 milhões de pessoas. Mesmo sendo uma doença que pode afetar ambos os sexos, as mulheres que se encontram na pós-menopausa são o principal grupo de risco, com uma prevalência estimada em 30% nos países ocidentais.⁴ Para o ano de 2050, estima-se a probabilidade de que 70% das fraturas de quadril que ocorrerão na África, na Ásia e na

América Latina serão relacionadas à osteoporose. Portanto, a osteoporose é de grande importância clínica.⁵

Diversas terapias eficazes são competentes em produzir uma atenuação no risco de fratura, sobretudo em mulheres na pós-menopausa. Os bisfosfonatos (BFs) nitrogenados são a classe de droga mais recomendada para o tratamento da osteoporose pós-menopausa. Eles atuam inibindo a reabsorção óssea com poucos efeitos colaterais.¹ Dentre os BFs mais comumente usados, destaca-se o alendronato de sódio (ALN).^{1,6}

A vitamina D (VD) é um hormônio esteroide que tem variadas ações biológicas em diferentes tecidos alvo.⁷ Já existem evidências significativas que apontam que baixos níveis séricos de cálcio e de vitamina D aceleram a perda óssea.⁸

A competência biomecânica do osso está relacionada não só com a quantidade de osso presente, como também com a sua microestrutura.⁹ Assim, a histomorfometria óssea é um dos métodos convencionais para analisar sua microarquitetura, o que permite, de forma segura, qualificar e quantificar

as estruturas ósseas.¹⁰ Desta forma, ela exerce um papel de destaque no que diz respeito ao estudo de determinados distúrbios metabólicos e seus tratamentos.

Sendo assim, o objetivo do presente estudo foi verificar como a administração conjunta ALN e VD age na microarquitetura óssea nos grupos de tratamento de ratas Wistar com osteoporose induzida por glicocorticoide.

Materiais e Métodos

Todos os procedimentos foram aprovados pela Comissão de Ética no Uso de Animais (CEUA) da Universidade Federal de Pernambuco (UFPE) (Protocolo N° 034/2020).

Procedimento experimental

Foi realizado um estudo animal experimental duplo-cego (avaliador e o patologista). No presente trabalho, foram utilizadas 32 ratas (*Rattus norvegicus albinus*) da linhagem Wistar com idades entre 8 e 10 semanas, pesando entre 300 e 400g, fêmeas, provenientes do Biotério de Fisiologia – UFPE.

Os animais foram alojados em gaiolas individuais de polipropileno com tampas metálicas, mantidas em salas com temperatura ambiente de 22°C controlada, com luminosidade de 60 lux, mantidos em ciclo claro/escuro de 12 horas controlados por sensor de tempo, em cama de maravalha, alimentados com ração para ratas e água *ad libitum*.

Após um período de 60 dias, os animais foram divididos aleatoriamente em 5 grupos, como consta na **►Tabela 1**. Os grupos G2, G3, G4 e G5 tiveram osteoporose induzida com o uso de dexametasona intramuscular, enquanto os animais do grupo G1 foram mantidos sem indução de osteoporose para estabelecer o parâmetro do grupo controle negativo.

O processo de indução da osteoporose foi realizado a partir da administração do glicocorticoide dexametasona, por via intramuscular, na dose semanal de 7,5 mg/kg de peso corporal, durante 5 semanas. Ao final da 5ª semana de administração de dexametasona, os animais foram submetidos ao tratamento farmacoterapêutico.

O volume diário de drogas terapêuticas administrado a todos os grupos foi de 0,03mL de veículo. A administração do ALN de forma isolada foi efetuada na dosagem de 0,2mg/kg, diariamente, por 45 dias. A VD foi administrada na dosagem de 500 µL (10.000UI/500µL), uma vez por semana, durante o período de 8 semanas de suplementação. Os mesmos período e dosagem foram utilizados para a administração semanal na associação dos dois fármacos. Os animais dos grupos-con-

trole receberam água destilada pelo mesmo período e na mesma quantidade que os grupos experimentais. As medições foram administradas por via oral (método de gavagem) por meio de cânulas apropriadas.

Histomorfometria

Completado o esquema terapêutico, as ratas foram eutanasiadas com aprofundamento anestésico à base de cloridrato de xilaxina a 2% associado a cloridrato de quetamina 10% para a retirada os fêmures direitos e esquerdos utilizando lâmina de bisturi n° 11 e 15 para realização das análises histológicas, sendo armazenados em formol 10% em recipientes devidamente etiquetados, segundo o grupo amostral de cada animal.

Após coleta dos ossos femorais, foram obtidos 64 espécimes, fixados em formol 10% e mantidos por um período de 48 horas, necessário para a fixação, até o momento da sua preparação. Os 64 espécimes foram divididos da seguinte maneira: os fêmures direitos foram submetidos à avaliação histológica enquanto os fêmures esquerdos foram avaliados macroscopicamente. A preparação seguiu os padrões rotineiros para o estudo histológico em todos os fêmures direitos. Após o período de fixação, os 32 fêmures foram descalcificados com uma solução de ácido nítrico (HNO₃) a 5%, trocado diariamente, por 5 dias.

Após a descalcificação, as amostras foram lavadas em água destilada e colocadas no processador histotécnico Leica e, posteriormente, incluídas em parafina Paraplast. Com o auxílio de um micrótomo (Hestion), todos os blocos contendo os fragmentos femorais foram seccionados longitudinalmente com 4µm de espessura, colocados em lâminas previamente untadas com albumina de Mayer e mantidos em estufa regulada à temperatura de 37°C, durante 24 horas, para secagem e colagem.

Posteriormente, foram corados com hematoxilina e eosina (H&E) segundo a metodologia de Junqueira et al.¹¹ As amostras foram então analisadas em microscópio de luz e os cortes fotografados em um Microscópio Biológico Trinocular Nikon 50E com videomicroscopia VT 480 e analisador de imagem IMAGELAB. Todas as etapas para o procedimento histológico foram realizadas no Laboratório de Pós-Graduação em Saúde Translacional/UFPE.

Para o estudo do osso compacto, foram utilizados cortes transversais das diáfises do fêmur direito de cada animal. Nestes cortes, a espessura do osso cortical foi analisada por meio da aquisição de imagens da parte medial das diáfises. Foram efetuadas quatro medições em cada corte histológico, priorizando as regiões superior, inferior e lateral de cada corte.¹² Para determinar a espessura, o osso cortical foi medido desde a superfície periosteal até a superfície endosteal utilizando-se o programa IMAGE-Pro Plus adequadamente calibrado (►Figura 1A). A partir disso, a espessura média da cortical para cada osso foi calculada.

Na mensuração da área da cavidade medular dos ossos, foi utilizada a medida automática realizada pelo sistema de análise de imagens IMAGE-Pro Plus previamente calibrado (►Figura 1B) e com as funções determinadas por uma macro específica.

Para o cálculo do diâmetro ósseo, foi utilizada a metodologia desenvolvida por Parfitt et al.¹³ Nesta avaliação, o osso é

Tabela 1 Grupos utilizados para os testes do presente trabalho

Grupo	N° de animais	Descrição do grupo	Indução da osteoporose
G1	6	Água destilada por via oral	Não
G2	6	Água destilada por via oral	Sim
G3	7	Alendronato sódico por via oral	Sim
G4	7	Vitamina D ₃ por via oral	Sim
G5	6	Alendronato sódico e vitamina D ₃ por via oral	Sim




Fig. 1 (A) Medição da espessura cortical (μm) em fêmur sob aumento final de 40X. (B) Medição automática da área medular delimitada (μm^2).

aproximado para um cilindro. Assim, com a medida da área medular, é possível calcular o diâmetro medular para que, junto com o valor da espessura da cortical, possa-se chegar à estimativa do diâmetro ósseo (**Figura 2**).

Análise estatística

Todas as análises estatísticas foram realizadas com o software Minitab versão 19. Os dados foram relatados como média com desvio padrão (DP). As variáveis também foram testadas quanto à sua normalidade por meio do teste de Shapiro-Wilk, obtendo-se uma distribuição paramétrica. Para a análise dos resultados, foi utilizado o teste de análise de variância (ANOVA, na sigla em inglês) one-way, seguido do pós-teste de Bonferroni. A significância estatística foi definida para um valor de $p < 0,05$. Todos os valores de p mostrados são bicaudais.

Resultados

Em todas as análises realizadas (**Figuras 3, 4 e 5**), foi constatada uma diferença estatisticamente significativa ($p < 0,05$; teste ANOVA one-way) entre os grupos testados. Analisando a **Figura 3** em relação às diáfises femorais das ratas, pode-se notar um valor significativamente superior na espessura cortical (μm) dos grupos G1 ($648,22 \pm 77,51$), G3

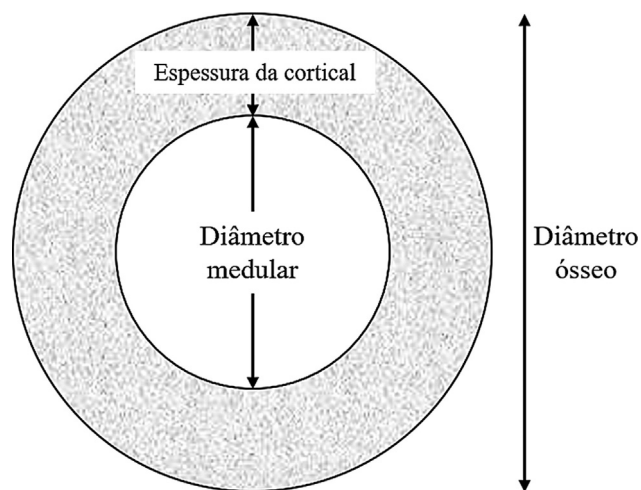


Fig. 2 Histomorfometria do diâmetro ósseo das diáfises femorais das ratas. Média \pm desvio padrão. Presença de diferença estatisticamente significativa ($p < 0,05$) entre os pares assinalados com o mesmo símbolo sobrescrito.

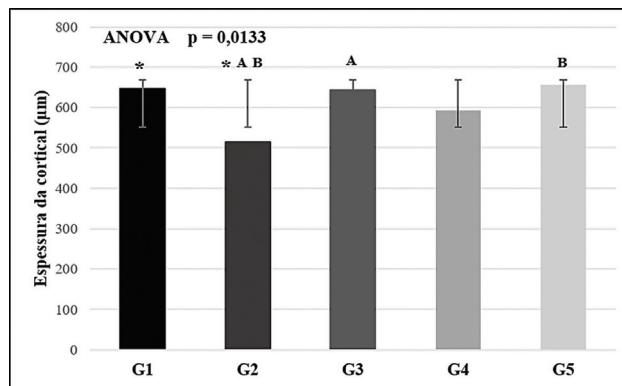


Fig. 3 Representação de corte transversal de diáfise de fêmur para cálculo de diâmetro ósseo. Adaptado de Parfitt et al.¹³.

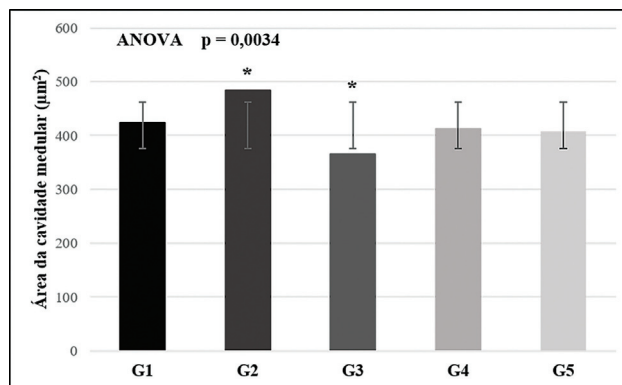


Fig. 4 Histomorfometria da espessura cortical das diáfises femorais das ratas. Média \pm desvio padrão. Presença de diferença estatisticamente significativa ($p < 0,05$) entre os pares assinalados com o mesmo símbolo sobrescrito.

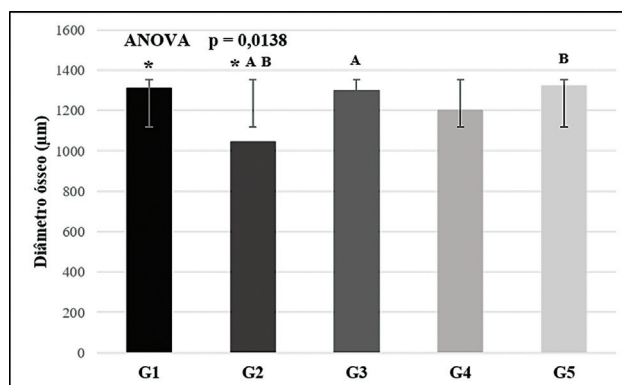


Fig. 5 Histomorfometria da área da cavidade medular das diáfises femorais das ratas. Média \pm desvio padrão. Presença de diferença estatisticamente significativa ($p < 0,05$) entre os pares assinalados com o mesmo símbolo sobrescrito.

($643,15 \pm 59,03$) e G5 ($654,57 \pm 79,00$) em relação ao grupo G2 ($515,53 \pm 76,38$).

Na medição da área medular (μm^2) (**Figura 4**), o grupo G3, que recebeu monoterapia com ALN ($365,18 \pm 49,99$), se mostrou estatisticamente diferente apenas em relação ao grupo G2 ($484,02 \pm 46,36$), que apresentou o menor valor.

Quanto à análise do diâmetro ósseo das diáfises femorais das ratas (**Figura 5**), observa-se um valor significativamente

superior nos grupos G1 ($1309,54 \pm 154,89$), G3 ($1298,45 \pm 117,65$) e G5 ($654,57 \pm 79,00$) em relação ao grupo G2, com osteoporose e sem tratamento ($1321,97 \pm 158,40$).

Discussão

Dentro do espectro de tratamentos farmacológicos da osteoporose, os agentes terapêuticos podem ser divididos em duas grandes classes: os compostos antirreabsortivos e os estimulantes da formação óssea.¹⁴ Os primeiros reduzem a atividade osteoclástica, que forma lacunas na superfície dos ossos, permitindo um preenchimento destas por uma nova matriz antes do reinício do ciclo de remodelação. Já os segundos compostos, também chamados de agentes anabólicos, intensificam a ação dos osteoblastos, a qual, em cada ciclo de remodelação, aumenta a deposição de matriz osteoide.^{14,15}

Dentre os fármacos com ação antirreabsortiva, pode-se citar os BFs, a calcitonina, os estrogênios e os moduladores seletivos dos receptores de estrogênio. Os fluoretos, o paratormônio e a teriparatida são exemplos de agentes anabólicos.¹⁵

Os BFs formam uma classe de substâncias químicas que agem como inibidores da reabsorção óssea.¹⁶ O ALN é um BF de segunda geração potente, que inicialmente se fixa na matriz óssea e, posteriormente, é assimilado pelos osteoclastos para, em seguida, inibir sua ação. Ele inibe a farnesil difosfato sintetase, bloqueando a via de sinalização do mevalonato nos osteoclastos, inibindo também os fatores de ativação dos mesmos, tal como o ligante do receptor do ativador do fator nuclear kappa-B (em inglês, receptor activator of nuclear factor kappa-B ligand [RANKL, na sigla em inglês]), que é o mediador principal da diferenciação, da ativação e da proliferação osteoclástica.¹⁷ Entretanto, existem preocupações em relação aos efeitos adversos relacionados ao uso crônico dos BFs, como dor musculoesquelética, fratura atípica do fêmur, osteonecrose da mandíbula e supressão severa da remodelação óssea.¹⁸

AVD desempenha um papel crucial em uma infinidade de funções fisiológicas, como na modulação da homeostase do cálcio e do fosfato esquelético, exerce uma influência significativa no crescimento e na diferenciação de vários tecidos, possui funções imunomodulatórias e tem ação na mineralização óssea, em funções musculares e no equilíbrio.^{19,20}

A deficiência de VD é comum em pacientes com osteoporose e fraturas de quadril. A inadequação dos níveis de vitamina D é tida como um dos potenciais fatores para falha do tratamento medicamentoso da osteoporose (perda significativa de densidade mineral óssea e fraturas).¹⁶

O 1,25 di-hidroxicolecalciferol ou calcitriol é o metabólito ativo da vitamina D e é responsável por regular a expressão de genes que codificam diversas proteínas, incluindo transportadores de cálcio e da matriz óssea. Além disso, a VD modula genes envolvidos no ciclo proteico que diminuem a proliferação e aumentam a diferenciação celular, como a de precursores osteoclásticos. Esta propriedade pode explicar a ação da VD na reabsorção óssea, no transporte de cálcio intestinal e na pele.^{21,22}

De acordo com Ferreira Junior et al.,²³ o estudo histomorfométrico do osso é um método de extrema valia para a

avaliação dinâmica do processo de remodelação óssea, para a determinação da extensão da perda óssea e da formação do tecido ósseo, sendo capaz de identificar mudanças osteometabólicas como a osteoporose.

A osteoporose induzida pela dexametasona é caracterizada por duas fases: uma rápida, na qual a densidade mineral óssea (DMO) é reduzida, provavelmente devido à reabsorção óssea excessiva, via osteoclastos, e uma tardia, progressiva, na qual a DMO diminui devido ao prejuízo na formação óssea.²⁴ Analisando os resultados obtidos para o controle positivo para osteoporose (G2), é possível constatar que o processo de indução osteoporótica foi bem sucedido, uma vez que, ao comparar com o controle negativo (G1—sem osteoporose), houve redução da espessura da cortical e aumento dos espaços medulares, ambas as medidas com diferença estatisticamente significativa em relação ao grupo controle negativo (G1). Tais características, junto com outras medidas não exploradas no presente trabalho, são marcas da osteoporose.²⁵

Os resultados do presente estudo também demonstraram que, ao analisar a espessura cortical óssea, tanto a monoterapia com ALN quanto a terapia combinada com ALN + VD foram capazes de preservar a estrutura óssea. No entanto, não houve diferença quando se comparou estes esquemas terapêuticos. A terapia isolada com VD não demonstrou ser estatisticamente capaz de preservar a massa óssea em estados osteoporóticos. Esta mesma avaliação pode ser aplicada à análise do diâmetro ósseo.

Em relação à outra medida histomorfométrica avaliada, a área da cavidade medular, observou-se que apenas a terapia com ALN foi capaz de demonstrar um efeito importante na preservação da massa óssea. Assim, houve menor efeito nos ossos trabeculares quando não se utilizou nem a terapia combinada foco do presente estudo, tampouco o tratamento isolado com VD. Este resultado difere de outros encontrados na literatura, os quais demonstraram que a apenas a VD foi capaz de aumentar significativamente a massa óssea em ratas.^{26–28} No entanto, cabe ressaltar que, apesar de não ter existido diferença estatística na avaliação pareada, em todas as análises globais das três variáveis (espessura cortical, área medular e diâmetro ósseo), o valor de *p* mostrou-se estatisticamente significativo.

Conclusão

Em conjunto, os dados apresentados no presente estudo demonstram que o tratamento concomitante com ALN diário e VD semanal é eficaz para prevenir a perda óssea induzida por glicocorticoide. No entanto, não houve diferença entre esta terapia testada e o tratamento apenas com o ALN. Como o uso prolongado de BFs, como o ALN, pode provocar efeitos adversos graves, a associação deste com a VD pode ser clinicamente uma boa escolha para substituir o ALN, uma vez que as análises histomorfométricas mostraram semelhanças nos resultados de preservação de massa óssea e a VD, que, devido às suas propriedades, pode, possivelmente, evitar e/ou minimizar tais problemas associados à terapia com ALN.

Suporte Financeiro

Não houve suporte financeiro de fontes públicas, comerciais, ou sem fins lucrativos.

Conflito de Interesses

Os autores declaram não haver conflito de interesses.

Referências

- 1 Radominski SC, Bernardo W, Paula AP, et al. Diretrizes brasileiras para o diagnóstico e tratamento da osteoporose em mulheres na pós-menopausa. *Rev Bras Reumatol* 2017;57(S 2):S452–S466
- 2 Cosman F, de Beur SJ, LeBoff MS, et al. National Osteoporosis Foundation. Clinician's Guide to Prevention and Treatment of Osteoporosis. *Osteoporos Int* 2014;25(10):2359–2381
- 3 Si L, Winzenberg TM, Chen M, Jiang Q, Palmer AJ. Residual lifetime and 10 year absolute risks of osteoporotic fractures in Chinese men and women. *Curr Med Res Opin* 2015;31(06):1149–1156
- 4 NIH Consensus Development Panel on Osteoporosis Prevention, Diagnosis, and Therapy. Osteoporosis prevention, diagnosis, and therapy. *JAMA* 2001;285(06):785–795
- 5 Lazaretti-Castro M, Eis SR, Marques Neto JF. A prevenção da osteoporose levada a sério: uma necessidade nacional. *Arq Bras Endocrinol Metabol* 2008;52(04):712–713
- 6 Kocijan R, Klaushofer K, Misof BM. Osteoporosis Therapeutics 2020. *Handb Exp Pharmacol* 2020;262:397–422
- 7 Mabey T, Honsawek S. Role of Vitamin D in Osteoarthritis: Molecular, Cellular, and Clinical Perspectives. *Int J Endocrinol* 2015;2015:383918
- 8 Rosen CJ. The Epidemiology and Pathogenesis of Osteoporosis. In: Feingold KR, Anawalt B, Boyce A, et al., editors. *Endotext* [Internet]. South Dartmouth, MA: MDText.com, Inc.; 2000 Available from: <https://www.ncbi.nlm.nih.gov/books/NBK279134/>
- 9 Gameiro VS, Schott PCM. A osteoporose em fraturas proximais do fêmur: estudo histomorfométrico. *Rev Bras Ortop* 2006;41(03):61–69
- 10 Arlot ME, Jiang Y, Genant HK, et al. Histomorphometric and microCT analysis of bone biopsies from postmenopausal osteoporotic women treated with strontium ranelate. *J Bone Miner Res* 2008;23(02):215–222
- 11 Junqueira LCU, Junqueira LMM. *Técnicas básicas de citologia e histologia*. São Paulo: Editora Santos; 1983
- 12 Carvalho ACB, Henriques HN, Pantaleão JAS, et al. Histomorfometria do tecido ósseo em ratas castradas tratadas com tibolona. *J Bras Patol Med Lab* 2010;46(03):235–243
- 13 Parfitt AM, Drezner MK, Glorieux FH, et al. Bone histomorphometry: standardization of nomenclature, symbols, and units. Report of the ASBMR Histomorphometry Nomenclature Committee. *J Bone Miner Res* 1987;2(06):595–610
- 14 Mata PR, Martins PA, Brito LG, Ramos MMP, Santos MC Junior. Tratamento farmacológico para a osteoporose. *Geriatr Gerontol Aging* 2012;6(04):422–431
- 15 Radominski SC, Bernardo W, Paula AP, et al. Brazilian guidelines for the diagnosis and treatment of postmenopausal osteoporosis. *Rev Bras Reumatol Engl Ed* 2017;57(Suppl 2):452–466
- 16 Oliveira MM, Mendonça JCG, Masocatto DS, Oliveira JM, Jardim ECG. Osteonecrose dos Maxilares Associada ao uso de Bisfosfonato. *Salusvita, Bauru* 2015;34(02):341–352
- 17 Vidal MA, Medina C, Torres LM. Seguridad de los bifosfonatos. *Revista Soc Esp Dolor* 2011;18(01):43–55
- 18 Shane E. Evolving data about subtrochanteric fractures and bisphosphonates. *N Engl J Med* 2010;362(19):1825–1827
- 19 Sutton AL, MacDonald PN. Vitamin D: more than a “bone-a-fide” hormone. *Mol Endocrinol* 2003;17(05):777–791
- 20 Jehan F, Voloc A. Actions classiques de la vitamine D : apport de la génétique humaine et de modèles de souris génétiquement modifiées. *Biol Aujourd'hui* 2014;208(01):45–53
- 21 Khajuria DK, Razdan R, Mahapatra DR. Medicamentos para o tratamento da osteoporose: revisão. *Rev Bras Reumatol* 2011;51(04):365–382
- 22 Harvey RA, Ferrier DR. *Bioquímica ilustrada*. 5ª. ed. Porto Alegre: Artmed; 2012
- 23 Ferreira DB Junior, Pinto AS, Del Carlo RJ, et al. Efeitos de bifosfonatos e estatinas na reparação de fraturas em tíbias de ratas com osteoporose induzida com dexametasona. *Rev Cienc Farm Basic Apl* 2008;29(02):203–207
- 24 Canalis E, Mazziotti G, Giustina A, Bilezikian JP. Glucocorticoid-induced osteoporosis: pathophysiology and therapy. *Osteoporos Int* 2007;18(10):1319–1328
- 25 Valente FL, Ferreira APB, Costa LD, Mouzada MJQ, Patarroyo JH, Vargas MI. Effects of chronic mild stress on parameters of bone assessment in adult male and female rats. *Pesq Vet Bras* 2016;36(01):106–112
- 26 Aerssens J, van Audekercke R, Talalaj M, Geusens P, Bramm E, Dequeker J. Effect of 1alpha-vitamin D3 and estrogen therapy on cortical bone mechanical properties in the ovariectomized rat model. *Endocrinology* 1996;137(04):1358–1364
- 27 Shiraiishi A, Takeda S, Masaki T, et al. Alfacalcidol inhibits bone resorption and stimulates formation in an ovariectomized rat model of osteoporosis: distinct actions from estrogen. *J Bone Miner Res* 2000;15(04):770–779
- 28 Nishikawa T, Ogawa S, Kogita K, et al. Additive effects of combined treatment with etidronate and alfacalcidol on bone mass and mechanical properties in ovariectomized rats. *Bone* 2000;27(05):647–654