

## Folliculitis decalvans

# Schwere Verläufe bei Beginn vor dem 25. Lebensjahr

Die Folliculitis decalvans (FD) ist eine seltene Form der Alopezie. Typisch sind vernarbende, mit neutrophilen Granulozyten gefüllte Areale. Die Erkrankung wurde erstmals im Jahr 1888 von dem Arzt Charles Quinquaud beschrieben. Sergio Vañó-Galván und Kollegen der Universität Alcalá, Spanien, führten eine retrospektive Multizenter-Studie durch, um die Krankheit genauer darzustellen.

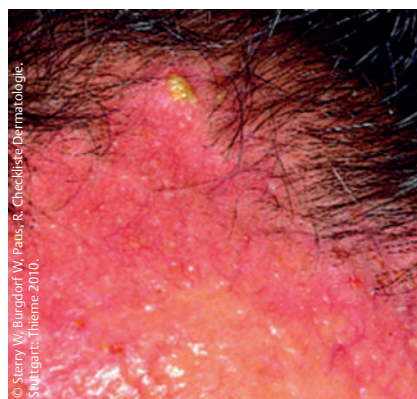
JEADV 2015; 29: 1750–1757

Meistens sind junge Menschen beider Geschlechter betroffen. Die Pathogenese ist weitgehend ungeklärt, aber eine Staphylococcus-areus-Infektion mit einer dysfunktionalen Immunantwort scheint eine entscheidende Rolle zu spielen. Die Studienteilnehmer waren zwischen 2001 und 2014 an 12 spanischen dermatologischen Zentren mit FD diagnostiziert worden. Die Diagnose wurde anhand des klinischen Bildes, der dermoskopischen Befunde und der Histologie gestellt. Der Schweregrad der Läsionen wurde anhand des größten Alopezie-Areals ermittelt (Grad I: <2 cm, Grad II: 2–4,99 cm, Grad III: mind. 5 cm). Die Grade I und II wurden als leichte und mittelschwere Form, der Grad III als schwere Form der FD klassifiziert.

Insgesamt nahmen 82 Patienten (52 Männer, 30 Frauen) an der Studie teil. Das mittlere Alter betrug 39,7 Jahre (17–80 Jahre). Mit Ausnahme von 3 Patienten (Hauttyp VI) ließen sich alle Patienten den Hauttypen I–IV zuordnen. Das mittlere Alter bei Krankheitsbeginn lag bei 35 Jahren (15–75 Jahre). 3 Männer hatten Brüder, die ebenfalls an einer FD litten. 2 Patienten berichteten davon, sich vorher an der betroffenen Stelle verletzt zu haben. Kein einziger Patient vermutete einen Zusammenhang zwischen Medikamenten und ihrer FD. Von einer komorbiden Hypertonie waren 7, von einer Dyslipidämie 4, von einer Thyreoiditis 2 Patienten betroffen.

33 Patienten (40%) litten an einem Grad I, 32 (39%) an einem Grad II und 17 (21%) an Grad III einer FD. An Juckreiz litten 56 Patienten (68%). Von einer Trichodynie berichteten 25 Patienten (30%); Haarbü-

schel kamen bei 72 Patienten (88%) vor. Pusteln und Krusten konnten die Ärzte bei 47 Patienten (57%) feststellen. Am häufigsten war die Scheitelregion betroffen (46 Patienten, 56%), gefolgt von der Schläfenregion (9 Patienten). 69 Patienten (84%) wiesen nur ein einziges alopetisches Areal auf, bei den übrigen Patienten waren mehr Areale zu sehen. Bei 5 Patienten zeigte sich eine Beteiligung der Augenbrauen, bei einem Patienten eine Beteiligung des Bartes. Wimpern und Körperhaare waren bei keinem einzigen Patienten betroffen. Eine Androgenetische Alopezie (AGA) wiesen 28 Patienten (34%) auf (6 Frauen und 22 Männer). Das Auftreten der schweren Form der FD (Grad III) war verbunden mit einem Eintreten der FD vor dem 25. Lebensjahr (Odds Ratio [OR] 12,4; 95%-Konfidenzintervall [KI] 1,49–103,08;  $p=0,020$ ) und dem Vorhandensein von Pusteln im alopetischen Areal (OR 3,94; 95%-KI 1,46–10,65;  $p=0,007$ ).



Die Folliculitis decalvans ist eine seltene chronisch verlaufende Entzündung der Haarbälge, die zu vernarbender Alopezie führen kann.

Die Patienten wurden im Schnitt 2,7 Jahre lang (0,5–13 Jahre) nachverfolgt. Zu den häufigsten Behandlungen zählten orale Antibiotika bei 60 Patienten (73%), topische Steroide bei 52 Patienten (63%), topische Antibiotika bei 35 Patienten (43%), orales Isotretinoin bei 16 Patienten (20%), intraläsionale Steroide bei 12 Patienten (15%), Finasterid bei 5 Patienten (6%), photodynamische Therapie bei 4 Patienten (5%), Dapson, orale Steroide und topisches Tacrolimus bei 3 (4%) sowie Hydroxychloroquin bei 2 Patienten (2%).

## Fazit

Nach dem Kenntnisstand der Autoren liefert diese Studie die größte Patientengruppe mit FD in der Literatur. Die Ätiologie dieser belastenden Erkrankung bleibt immer noch unklar. Staphylococcus-aureus-Infektionen und dysfunktionale Immunantworten könnten beteiligt sein. Die Erkrankung beginnt meistens als isolierter Haarausfall mit Pusteln, Krusten und Haarbüscheln, meistens am Scheitel. Setzt die Erkrankung vor dem 25. Lebensjahr ein und sind Pusteln vorhanden, kommt es häufig zu besonders schweren Verläufen. Die adäquate Behandlung führt zu zeitweiligen Verbesserungen. Am hilfreichsten war die Kombination von oralem Clindamycin und Rifampicin. Auch orale Tetracykline und orales Azithromycin waren effektiv.

Dr. Dunja Voos, Pulheim

## Ausschreibung

### Arnold Rikli-Preis

Mit dem Arnold Rikli-Preis werden alle in der Photobiologie vertretenen wissenschaftlichen Fachbereiche angesprochen, die sich mit den Wirkungen der optischen Strahlung auf den menschlichen Organismus befassen. Neben einer allgemeinen Bewertung der Forschungsprojekte werden Praxisbezug und klinische Bedeutung, Originalität und Aktualität, Methodik, wissenschaftliches Interesse sowie die Präsentation beurteilt. Bewerbungen können bis zum **31. März 2016** unter folgender Adresse eingereicht werden: Dr. Peter Bocionek, c/o JW Holding GmbH, Kölner Str. 8 in 70376 Stuttgart.

Nach einer Mitteilung der Jörg Wolff Stiftung, Stuttgart