

# Analkarzinom – Aktuelle Diagnostik und Therapie\*

## Anal Cancer – Current Diagnosis and Therapy

### Autoren

J. Jongen<sup>1,2</sup>, J. Schumacher<sup>3</sup>, P. Niehoff<sup>4</sup>, V. Kahlke<sup>1,2,5</sup>

### Institute

Die Institutsangaben sind am Ende des Beitrags gelistet.

### Bibliografie

DOI <http://dx.doi.org/10.1055/s-0042-102026>  
 Online-Publikation: 21.3.2016  
 Akt Dermatol 2016; 42: 224–229  
 © Georg Thieme Verlag KG  
 Stuttgart · New York  
 ISSN 0340-2541

### Korrespondenzadresse

**Dr. med. Johannes Jongen**  
 Proktologische Praxis  
 Beselerallee 67  
 24105 Kiel  
 info@proktologie-kiel.de

### Zusammenfassung



Das Analkarzinom ist mit einem Anteil von bis 5% aller Karzinome im Gastrointestinaltrakt ein relativ seltener Tumor, der häufig mit dem Humanen Papilloma Virus (HPV) assoziiert ist. Die Inzidenz ist in den vergangenen Jahren angestiegen, auch aufgrund krankheits- oder medikamentös bedingter Immunsuppression. Histologisch handelt es sich meistens um ein Plattenepithelkarzinom, die Diagnose ist mit Inspektion (Analrandkarzinom) und digital-rektaler Untersuchung (Analkarzinom) relativ einfach zu stellen. Die Biopsie bzw. Exzision des Tumors sichert die Diagnose. Nach Diagnosesicherung erfolgen die üblichen Staginguntersuchungen (MRT Becken, Weichteile, CT Oberbauch, CT Thorax, endoanale Sonografie, Tumormarker SCC). Abhängig vom Stadium ist die Therapie in Zusammenarbeit mit dem Strahlenonkologen zu koordinieren. Kleine, gut differenzierte Analrandkarzinome (pT1 und pT2) können mit einer R0-Exzision gut behandelt werden,

eine engmaschige Nachsorge vorausgesetzt. Dies gilt auch für pT1-Analkarzinome, die R0 rezeziert werden. Alle anderen T-Stadien müssen einer kombinierten Radiochemotherapie (RCT) zugeführt werden. Die RCT ist schon 40 Jahre etabliert, die Radiotherapie hat sich in den Jahren allerdings „verfeinert“ und differenziert (intensitätsmodulierte Strahlentherapie in Kombination mit einer Brachytherapie). Die Chemotherapie mit Mitomycin-C und 5-Fluorouracil ist nach wie vor der Standard. Der Chirurg/Proktologe ist derjenige, der die Diagnose stellt und den Patienten der endgültigen Therapie zuführt, aber auch derjenige, der die Nachsorge (inklusive endoanaler Sonografie) sicherstellen sollte. Der Radioonkologe ist derjenige, der die kombinierte RCT durchführt, überwacht und auf die möglichen Nebenwirkungen während und nach der Therapie achtet. Das Analkarzinom ist unter diesen Bedingungen ein Tumor, der mit einer guten Prognose und Erhalt der Kontinenz verbunden ist.

### Einleitung



Das Analkarzinom ist ein relativ seltener Tumor mit steigender Inzidenz [1]. Maximal 5% der Karzinome im Gastrointestinaltrakt sind Analkarzinome. War das Analkarzinom früher eher ein Tumor des höheren Alters, wird es jetzt auch regelmäßig bei jüngeren Patienten diagnostiziert. Infektion mit dem HPV [2], rezeptiver Analverkehr [2] und Immunsuppression (krankheits-[HIV] oder medikamentenbedingt [3,4]) spielen eine Rolle bei der Entstehung des Analkarzinoms. Die Entwicklung des Analkarzinoms verläuft analog der des Zervixkarzinoms: Aufgrund langjähriger

ger HPV-Infektion kommt es zu intraepithelialen Neoplasien (AIN). Aus den Präkanzerosen (AIN 2° und 3°; in den USA: HSIL – *high grade squamous intraepithelial lesions*) kann sich dann ein invasives Karzinom entwickeln.

Prädisponierende Faktoren für die AIN und das Analkarzinom sind bekannte HPV-bedingte intraepitheliale Neoplasien (AIN, CIN, usw.), ausgehnter Befall mit anogenitalen Condylomata acuminata, Immunsuppression (Organtransplantierte [4], Infektion mit HIV [3] [insbesondere bei niedriger CD4-Helferzellen-Zahl bei Diagnosestellung, sog. NadirCD4-Zahl]), Rauchen (Abb. 1). Gerade bei HIV-positiven Patienten kommen oft mehrere Risikofaktoren zusammen (Rauchen, Immunsuppression, Befall mit Condylomata acuminata usw.), sodass bei diesen Patienten eine regelmäßige proktologische Untersuchung des Anorekts erfolgen sollte, idealerweise mit

\* Erstveröffentlichung: Jongen J, Schumacher J, Niehoff P, Kahlke V. Seltener Tumor mit guter Prognose: das Analkarzinom – Wichtig ist die frühzeitige Diagnose. Klinikarzt 2014; 43 (12): 568–573, aktualisierte Version.

Analzytologie, HPV-Typisierung und Proktoskopie [5]. Transplantationspatienten sollten daher auch regelmäßig dermatologisch, gynäkologisch, urologisch und proktologisch untersucht werden. Patienten, die schon einmal wegen einer HPV-assoziierten Präkanzerose (CIN 3°) oder eines Malignoms (Zervixkarzinom) behandelt wurden, haben ein höheres Risiko, ein Analkarzinom zu entwickeln [6] (◉ **Abb.2**).

## Diagnosestellung

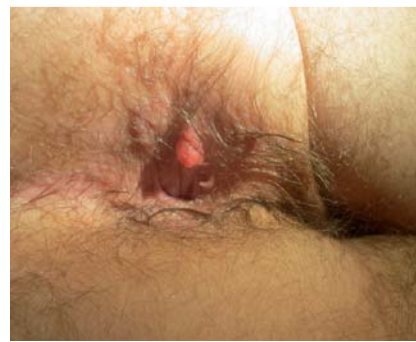Viele Patienten geben häufig keine Beschwerden im eigentlichen Sinne an, sondern berichten allenfalls über eine schon längere Zeit (>3 Monate) bestehende „Hämorrhoid“, die zuletzt größer geworden sei (◉ **Abb.3** und ◉ **Abb.4**). Manchmal wird als Zufallsbefund ein Knoten bei der gynäkologischen oder koloskopischen Vorsorgeuntersuchung festgestellt, der die Diagnostik in Gang bringt. Gelegentlich wird auch ein Analkarzinom in analen Operationspräparaten, die völlig unauffällig aussehen (Hämorrhoidal-, Marisken-, Fistel-, Fissurgewebe, Condylomata acuminata usw.) als Zufallsbefund festgestellt. **Dies unterstreicht die Notwendigkeit, einerseits alle Präparate der histologischen Untersuchung zuzuführen und andererseits alle nicht abheilenden Befunde im analen Bereich im Zweifelsfalle zu exzidieren.**

Die Diagnose ist im Prinzip relativ einfach: Beim Analrandkarzinom ist es häufig eine Blickdiagnose, beim Analkanalkarzinom sind die digital-rektale Untersuchung sowie die Proktoskopie richtungweisend. Eine Biopsie aus dem Tumor sichert die Diagnose in den meisten Fällen. Sollte der Biopsiebefund unklar sein oder eine (anale) intraepitheliale Neoplasie (AIN) zeigen, sollte der Befund in Form einer Totalbiopsie exzidiert werden. Bei AIN 3° gibt es in vielen Fällen an anderer Stelle bereits invasives Wachstum und bei vielen Analkarzinomen findet man am Rand eine AIN. Auch unklare Befunde bzw. ekzemartige Läsionen, die nicht innerhalb einer Vier- bis Sechs-Wochen-Frist auf eine adäquate konservative Therapie reagieren, sollten durch Biopsie bzw. Totalexzision abgeklärt werden. Differenzialdiagnostisch sind das Keratoakanthom sowie das distale Adenokarzinom des Rektums, das in den Analkanal fortgeschritten ist, vom Analkarzinom abzugrenzen. Die Anamnese und die Histologie sind hierbei entscheidend.

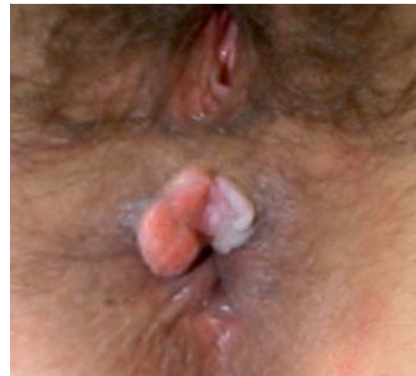Nach der Diagnosesicherung sollte ein Staging erfolgen: endoanale Sonografie, MRT/CT Becken (mit Beurteilung der inguinalen Lymphknoten) [7], CT Oberbauch, CT Thorax sowie die Bestimmung des SCC- (*squamous cell carcinoma*-) Tumormarkers. Eine HPV-Typisierung wird von vielen Pathologen beim Analkarzinom automatisch durchgeführt, wenn nicht, sollte diese veranlasst werden. PET-CT- bzw. *Sentinel-node*-Diagnostik haben ihren Wert beim Analkarzinom bislang nicht zeigen können.

## Einteilung

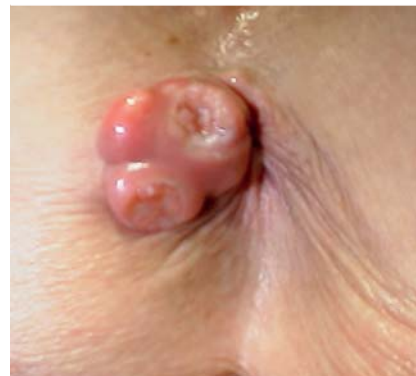Unterschieden wird zunächst zwischen Analrand- und Analkanalkarzinomen. Die Grenze liegt zwischen unverhorntem Plattenepithel des Anoderms (ohne Hautanhangsgebilde) und dem verhornten Plattenepithel der perianalen Haut, inklusive aller Hautanhangsgebilde. Die Analrandkarzinome metastasieren lediglich über die inguinalen Lymphknoten, die Analkanalkarzinome können über die inguinalen, pararektalen sowie paraillakalen Lymphknoten metastasieren. Somit haben Analkanalkarzinome eine etwas schlechtere Prognose im Vergleich zu den Anal-



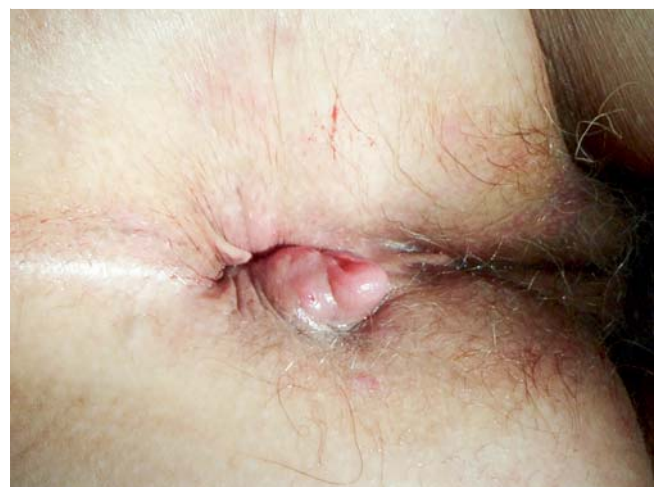**Abb.1** Analrandkarzinom (9/10° SSL, Patient liegt in linker Seitenlage) bei einem 40-jährigen, (seit über 17 Jahre) HIV-positiven Patienten. Außerdem bei 5, 7 und 11/12° SSL AIN 3°, HPV 16-positiv.



**Abb.2** Analrandkarzinom bei einer 47-jährigen Patientin, bei der 10 Jahre zuvor eine Hysterektomie wegen zervikaler intraepithelialer Neoplasie (CIN 3°) durchgeführt wurde.



**Abb.3** Analrandkarzinom („Hämorrhoid“) bei einer über 70-jährigen Apothekerin, die von ihrer Gynäkologin überwiesen wurde.



**Abb.4** Analkanalkarzinom. Die Patientin behandelte den Knoten zunächst mit einer Salbe aus der Apotheke. Weil der Knoten nach sechs Monaten größer geworden war, stellte die Patientin sich beim Hausarzt vor. Es wurde eine verschreibungspflichtige Salbe rezeptiert. Nach sechs weiteren Monaten Vorstellung beim Proktologen zur Hämorrhoidalthherapie. Es handelt sich um ein aus dem Analkanal wachsendes Analkanalkarzinom.

TNM-Klassifikation	T	N	M
0	Primärer Tumor nicht beurteilbar	Keine	Keine
1	≤ 2 cm	Perirektale LK	Innere Organe oder abdominale LK
2	> 2 cm ≤ 5 cm	Inguinale oder iliakale LK (einseitig)	
3	> 5 cm	Perirektale und iliakal/inguinale LK einseitig; inguinal oder iliakal beidseitig	
4	Tumor wächst in Nachbarorgan <sup>1</sup>		

**Tab. 1** TNM-Klassifikation der Analkarzinome (7. Auflage 2010).

T: Tumor, N: Node (Lymphknoten), M: Metastase, LK: Lymphknoten.

<sup>1</sup> Analsphinkter, Rektum und Haut gelten nicht als Nachbarorgane.

**Tab. 2** UICC-Stadieneinteilung des Analkarzinoms mit empfohlener Therapie.

UICC-Klassifikation	T	N	M	Bemerkungen	Therapie
0	Tis	N0	M0	= AIN 3°	R0
I	T1	N0	M0	≤ 2 cm	R0, wenn nicht möglich oder unbekannt: RCT
II	T2 und T3	N0	M0	> 2 cm	Analrand: T2: R0, wenn nicht möglich oder unbekannt sowie T3 und alle Analkanaltumoren: RCT
IIIa	T1, T2, T3	N1	M0	Nur perirektale LK	RCT
	T4	N0	M0	Tumor wächst in Nachbarorgane, Sphinkter, Rektum, Haut sind keine Nachbarorgane!	RCT
IIIb	T4	N1	M0	Tumor wächst in Nachbarorgan, perirektale LK	RCT
	Jeder T	N2 N3	M0	inguinale bzw. iliakale LK	RCT
IV	Jeder T	Jeder N	M1	Fernmetastasen	Abhängig vom Patienten: RCT, Rektumexstirpation
Residualtumor					Rektumexstirpation
Rezidivtumor					Rektumexstirpation

T: Tumor, N: (Node) Lymphknoten, M: Metastase, AIN 3°: anale intraepitheliale Neoplasie 3°, R0: Resektion histologisch im Gesunden, LK: Lymphknoten, RCT: kombinierte Radiochemotherapie.

randkarzinomen (die letztendlich auch als Hautkarzinome klassifiziert werden). **Tab. 1** zeigt die TNM-Klassifikation (7. Auflage, 2010). **Tab. 2** zeigt die Stadieneinteilung und die empfohlene Therapie.

## Therapie (Tab. 2)



Die Therapie sollte immer im *Tumorboard* (Tumorkonferenz) besprochen werden.

Bei kleinen, gut differenzierten Analrandkarzinomen (pT1 und pT2) kann eine chirurgische Exzision ausreichend sein (**Abb. 5**), sofern eine R0-Exzision ohne Schädigung des Schließmuskels erreicht wird und eine engmaschige Kontrolle (Nachsorge) erfolgt. In diesem Zusammenhang besteht eine Kontroverse im Hinblick auf die pT2-Analrandkarzinome (> 2 cm und < 5 cm). Zunächst ist festzuhalten, dass es bezüglich des Analkarzinoms im Allgemeinen und damit auch der pT2-Analrandkarzinome im Speziellen zurzeit keine deutsche Leitlinie gibt. Während die Leitlinie der *American Society of Colon and Rectum Surgeons (ASCRS)* [8] angibt, dass bei pT2-Analrandkarzinomen eine großzügige lokale Exzision ausreichend ist, empfiehlt die gemeinsame Leitlinie der *European Society for Medical Oncology (ESMO)*, der *European Society of Surgical Oncology (ESSO)* und der *European Society of Radiotherapy and Oncology (ESTRO)* [9] sowie die Leitlinie der italienischen Fachgesellschaft [10] bei den pT2-Analrandkarzinom generell eine RCT.

Es besteht sicher Einigkeit, dass bei den pT2-Tumoren, die nicht mit einem ausreichenden Sicherheitsabstand zur Tiefe und/oder

zu den Seiten exzidiert werden können, insbesondere nicht ohne Schädigung des Schließmuskelapparates, die RCT erfolgen sollte. Ist eine R0-Resektion eines pT2-Karzinoms mit ausreichendem Sicherheitsabstand und ohne Schädigung des Sphinkters erfolgt, ist eine Lokalexzision mit engmaschiger Kontrolle ausreichend [5, 8–10].

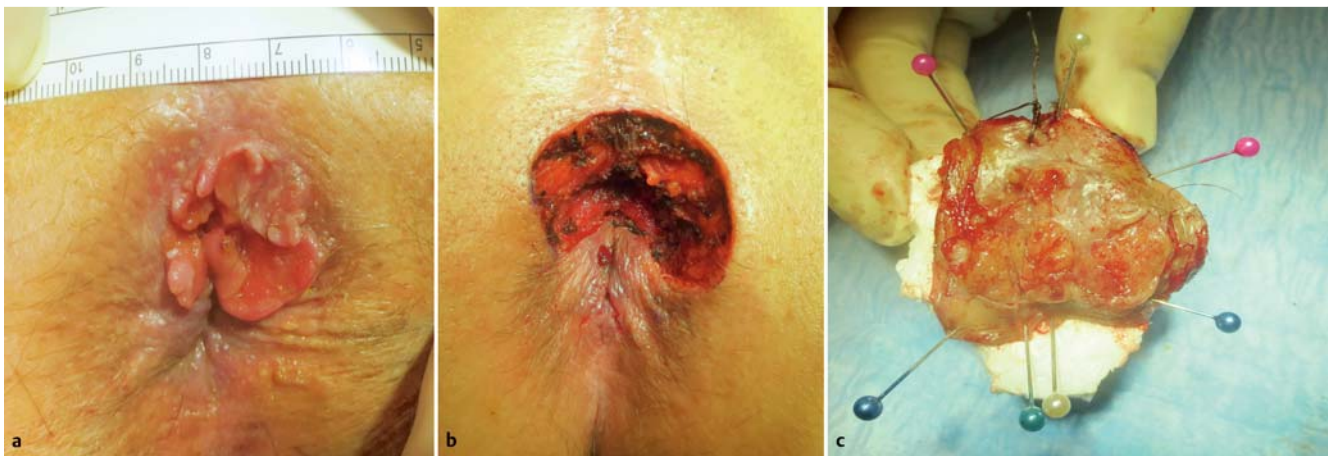Bei den Analkanalkarzinomen ist diese R0-Exzision durch die kurze zirkumferenzielle Distanz zum *Musculus ani internus* beschränkt, da hier oftmals eine R0-Resektion mit 0,5–1,0 cm Sicherheitsabstand nicht erreicht werden kann. Ist eine R0-Resektion gesichert, genügt dies onkologisch, allerdings ist dies in der Regel nur bei den kleinen (≤ 1 cm) pT1-Karzinomen zu erreichen. Sollte eine R0-Resektion nicht möglich sein (bei Zufallsbefunden z. B. bei multiplen Abtragungen simultan) oder erreicht werden können, dann ist die kombinierte Radiochemotherapie (RCT) die Therapie der ersten Wahl (**Abb. 6**).

Die RCT wurde 1974 von Nigro [11] vorgestellt, zunächst um große Tumore zu verkleinern, sodass sie einer Exzision (=Rektumexstirpation mit Stoma) zugeführt werden konnten. Seit der Publikation von Nigro ist die RCT mit Mitomycin C (MMC), 5-FU als Chemotherapie und die Radiotherapie der Standard in der Therapie mit höheren (und stomafreien) Überlebensraten im Vergleich zu der Rektumexstirpation [12, 13].

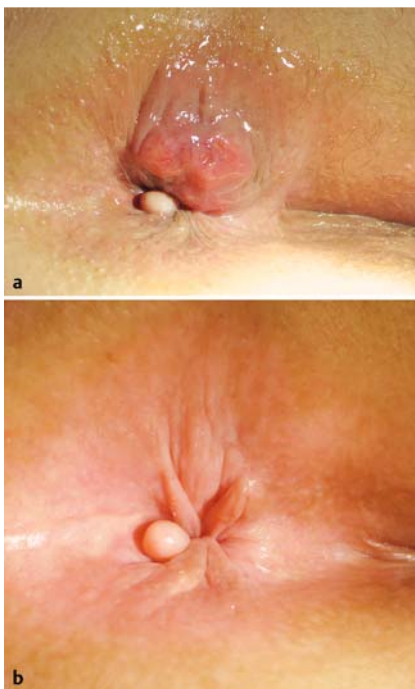
Aufgrund der toxischen Nebenwirkungen des MMC gab es Studien, in denen das MMC durch Cisplatin ersetzt wurde. Die Ergebnisse waren aber bezüglich der Rezidivraten nicht so gut, sodass das MMC bis heute beibehalten wurde [8, 13, 14].

Die Radiotherapie (RT) in Kombination mit einer Chemotherapie ist seit 1974 etabliert. Im Allgemeinen wird eine Dosis zwischen





**Abb. 5** a Analrandkarzinom pT2. b Analrandkarzinom pT2, Situs nach Exzision. c Analrandkarzinom pT2, Präparat auf Styropor aufgespannt und markiert.



**Abb. 6** a Analkanalkarzinom. Über 70-jährige Lehrerin, die wegen dieser „Hämorrhoid“ von ihrer Gynäkologin überwiesen wurde. Perianal zeigt sich rechtsventral (die Patientin liegt in linker Seitenlage) die Spitze des aus dem Analkanal wachsenden Analkarzinoms. Situs vor kombinierter Radiochemotherapie (August 2010). Bei 5/6“ Steinschnittlage (SSL; Patientin liegt in linker Seitenlage!) Fibrom! b Analkanalkarzinom. Situs nach kombinierter Radiochemotherapie (November 2010). Bei 5/6“ SSL (Patientin liegt in linker Seitenlage!) nach wie vor Fibrom.

45 und 50,4 Gy, Einzeldosen 1,8–2,0 Gy für den Primärtumor und die Lymphabflusswege empfohlen. Zumeist wird die Dosis bei den inguinalen Lymphknoten auf 45 Gy limitiert. Anschließend erfolgt die lokale Aufsättigung des Primärtumorbereiches. Diese erfolgt entweder über eine perkutane Strahlentherapie mit einer Dosis von 9–12 Gy. Alternativ kann eine lokale Brachytherapie des Primärtumors erfolgen. Dabei werden Hohlnadeln unter klinischer, besser endosonografischer Kontrolle gestochen und eine interstitielle Brachytherapie durchgeführt. Gängige Dosis-konzepte sind zum Beispiel 2×4 Gy-HDR-Brachytherapie im wöchentlichen Abstand oder 14–20 Gy-PDR-Brachytherapie. Seltener kommt die intraluminal Brachytherapie mit einem Hohlzylinder zum Einsatz. Mit diesen verbesserten Techniken könnten die möglichen Nebenwirkungen der RCT reduziert werden [15]. Eine Unterbrechung der RT ist zu vermeiden, da diese die Prognose verschlechtert [12].

Die Brachytherapie ist limitiert für Tumore mit einer Längsausdehnung von <5 cm und/oder weniger als der halben Zirkumferenz und/oder einer Tumordicke von maximal 1 cm [16]. Nebenwirkungen der CT: Übelkeit, Erbrechen, hämatologische Nebenwirkungen, Lungenfibrose (MMC), kardiale Nebenwirkungen (MMC) [15]. Nebenwirkungen der RT: Strahlendermatitis, Haarausfall im Schambereich, Proktitis, Zystitis, Stuhlinkontinenz, Schmerzen, Verbrennungen [15].

### Nachsorge (© Tab. 3)

Die Nachsorge beinhaltet Anamnese, Inspektion der Analregion, digital-rektale Untersuchung, Proktoskopie, Rektoskopie, endoanale Sonografie, MRT/CT Becken, Abdomensonografie, ggf. CT, Röntgen Thorax, ggf. CT Thorax und als Verlaufsparemeter SCC, ggf. Analytologie. Wurde „lediglich“ eine lokale Exzision durchgeführt, sind u.U. nach 15 und 21 Monaten zusätzliche Nachsorgeuntersuchungen (Prokto-Rektoskopie und endoanale Sonografie) notwendig. In den ersten Monaten nach einer RCT kann durchaus ein Resttumor oder eine narbige Induration bei der klinischen Untersuchung im Analkanal tastbar sein. Auch endosonografisch kann dies als echoarme Läsion dargestellt werden. Die Wirkung der RT hält auch nach Beendigung der Strahlenserie an, sodass es dann auch noch zu einer Tumorregression kommen kann. Differenzialdiagnostisch muss natürlich aber auch in den ersten Monaten an einen Residualtumor (nicht komplett auf die RT ansprechender Tumor) gedacht werden. Biopsien, die zu früh gemacht werden (innerhalb dieser Regressionsphase und somit keine Konsequenzen haben), können schwere lokale Komplikationen auslösen (Fistel- und Ulkusbildung mit septisch bedingten Sphinkterschäden). In den ersten sechs Monaten nach einer Radiotherapie sollte daher die Indikation zur Biopsie sehr streng und nach Ausschöpfung aller nicht-invasiven, diagnostischen Verfahren (Endosonografie, CT oder MRT) gestellt werden. Grundsätzlich sollte in den ersten drei Monaten auf eine Biopsie verzichtet werden. Bei Verdacht auf ein oberflächliches Lokalrezidiv am Analrand oder im Analkanal ist eine oberflächige Inzisionsbiopsie möglich, bei Verdacht auf pararektale Metastasen oder ein tiefliegendes Rezidiv ist eine Hohlnadelbiopsie (CT-, MRT-, endosonografisch gesteuert) indiziert.

Nachsorge nach Analkarzinom	Monate nach Abschluss der Therapie									
Untersuchung	1,5	3	6	9	12	18	24	36	48	60
Anamnese	+	+	+	+	+	+	+	+	+	+
Körperliche Untersuchung	+	+	+	+	+	+	+	+	+	+
Abdomensonografie			+		+	+	+	+	+	+
SCC			+		+	+	+	+	+	+
Röntgen-Thorax (2Eb)					+			+		+
Rekto-/Proktoskopie	+	+	+	+	+	+	+	+	+	+
Endosonografie	+	+	+	+	+	+	+	+	+	+
MRT oder CT des Beckens (Weichteile)			+		+	+	+			

SCC = Tumormarker Squamous Cell Carcinoma Antigen.

**Tab. 3** Nachsorgeschema nach Therapie eines Analkarzinoms.

## Residual- und Rezidivtumor

Spricht der Tumor auf die RCT nicht an (insbesondere bei großen T4-Tumoren möglich) oder kommt es zu einem Rezidiv, dann ist die „Salvage“-Operation in Form einer Rektumexstirpation notwendig. Es werden Überlebensraten nach Salvage-Operation von etwa 60% beschrieben [17]. Eine schlechte Prognose haben dabei die T4-Tumore und Tumore, die nicht im Gesunden exzidiert werden konnten [17]. Vereinzelt gibt es Ansätze einer Re-Bestrahlung mittels interstitieller Brachytherapie. Dazu liegen aber zurzeit keine gesicherten Erkenntnisse vor, sodass diese Therapieoption nur im Einzelfall spezialisierten Zentren vorbehalten werden sollte. Das Gleiche gilt für die intraoperative Bestrahlung in solchen Fällen [17].

## Prognose

Mit den oben dargestellten therapeutischen Vorgehensweisen hat das Analkarzinom eine sehr gute Fünf-Jahres-Überlebensrate (T1 bis 100%, T2–3 bis 80–90%, T4-, nodal oder fernmetastasierte Tumore natürlich niedriger). Die Patienten haben zumeist eine sehr gute Lebensqualität ohne Stoma [13]. Allerdings kann insbesondere die Radiotherapie einen negativen Einfluss auf die Kontinenzfunktion haben [18, 19].

## Rolle des Chirurgen

Dem Chirurgen/Koloproktologen obliegen die Diagnosesicherung sowie die Einleitung der Staging-Untersuchungen. Bei entsprechend kleinen Tumoren (siehe oben) käme auch eine Exzision des Befundes in Frage. Bei unklaren Befunden („Tumor knapp im Gesunden exzidiert“, *High-grade-Dysplasie*) sollte eine Konsiliaruntersuchung/Beratung beim Radiotherapeuten/Onkologen erfolgen. Nach der Therapie führt der Chirurg/Koloproktologe normalerweise die Krebsnachsorge wie oben beschrieben durch. Kommt es zu einem Rezidiv, ist der Chirurg natürlich auch derjenige, der diese *Salvage*-Operation durchführt.

## Rolle des Onkologen/Radiotherapeuten

Dem Onkologen/Radiotherapeuten obliegen die Diagnosesicherung, die Planung der RCT sowie die Nachsorge bezüglich der radiotherapeutischen Nebenwirkungen.

## Interessenkonflikt

J. Schumacher und P. Niehoff geben an, dass kein Interessenkonflikt besteht.

J. Jongen: Firma Ethicon, Firma Falk, Firma IFM (Vortragshonorar bzw. Kongressreise).

V. Kahlke: Firma Medtronic (Beratertätigkeit), Firma Kade (Vortragshonorar).

## Abstract

### Anal Cancer – Current Diagnosis and Therapy

Anal carcinoma is a rare tumor (less than 5% of all gastrointestinal cancers) that is often associated with the human papilloma virus (HPV). Incidence is increasing, because of immunosuppression (HIV, solid organ transplantation, etc.). Most anal cancers are squamous cell carcinomas. Diagnosis is easy by inspection (anal margin) or rectal examination/anoscopy (anal canal). Biopsy or excision of the tumor confirms the diagnosis. Staging includes pelvic MRI, abdominal and chest CT, endoanal ultrasound (EUS), squamous cell carcinoma antigen (SCC) tumor biomarker. Therapy should be stage dependent and in cooperation with the oncologist/radiotherapist. Small, well differentiated anal margin carcinomas (pT1 and pT2) can be excised (R0), but a close follow up of the patient is necessary. Very small anal canal carcinomas (pT1) might also be treated by surgery alone. All other T-stages or tumors with unknown localization and/or resection status should be treated by combined radiochemotherapy (RCT). RCT has been the standard for the last 40 years. In this time differentiated radiotherapy treatments have been developed: three-field percutaneous therapy, RCT in combination with interstitial brachytherapy. Chemotherapy with Mitomycine-C and 5-Fluorouracil has remained the standard. The colorectal surgeon is the person, who makes the diagnosis, organizes staging and therapy (R0 excision or RCT), but also the surveillance after treatment (EUS). In the case of residual or recurrent carcinoma the surgeon has to organize the salvage operation (rectal excision). The radiooncologist is the person, who plans the RCT, performs the surveillance during and after the RCT in respect to possible short and long term side effects. Under these conditions anal carcinoma is a tumor with a good prognosis and a good quality of life afterwards. No *abdominoperineal* resection/no colostomy is needed in most cases.

**Institute**

- <sup>1</sup> Proktologische Praxis Kiel
- <sup>2</sup> Abteilung Proktologische Chirurgie, Park-Klinik, Kiel
- <sup>3</sup> Klinik für Allgemein-, Viszeral- und Thoraxchirurgie, Städtisches Klinikum, Lüneburg
- <sup>4</sup> Klinik für Strahlentherapie und MVZ für Strahlentherapie und Nuklearmedizin, Krankenhaus Köln-Merheim
- <sup>5</sup> Medizinische Fakultät, Christian-Albrechts-Universität, Kiel

**Literatur**

- 1 *Wilkinson JR, Morris EJ, Downing A* et al. The rising incidence of anal cancer in England 1990–2010: a population-based study. *Colorectal Dis* 2014; 16: O234–O239. DOI: 10.1111/codi.12553
- 2 *Crosbie EJ, Einstein MH, Franceschi S* et al. Human papillomavirus and cervical cancer. *Lancet* 2013; 382: 889–899. DOI: 10.1016/S0140-6736(13)60022-7
- 3 *Palefsky J*. Human papillomavirus and anal neoplasia. *Curr HIV/AIDS Rep* 2008; 5: 78–85. Review
- 4 *Albright JB, Bonatti H, Stauffer J* et al. Colorectal and anal neoplasms following liver transplantation. *Colorectal Dis* 2010; 12: 657–666. DOI: 10.1111/j.1463-1318.2009.01840.x
- 5 AWMF-Leitlinie: Anale Dysplasien und Analkarzinome bei HIV-Infizierten: Prävention, Diagnostik und Therapie. <http://www.awmf.org/leitlinien/detail/ll/055-007.html> (last accessed on January 20th, 2016)
- 6 *Edgren G, Sparén P*. Risk of anogenital cancer after diagnosis of cervical intraepithelial neoplasia: a prospective population-based study. *Lancet Oncol* 2007; 8: 311–316
- 7 *Parikh J, Shaw A, Grant LA* et al. Anal carcinomas: the role of endoanal ultrasound and magnetic resonance imaging in staging, response evaluation and follow-up. *Eur Radiol* 2011; 21: 776–785. DOI: 10.1007/s00330-010-1980-7. Epub 2010 Oct 3. Review
- 8 *Steele SR, Varma MG, Melton GB* et al. Standards Practice Task Force of the American Society of Colon and Rectal Surgeons. Practice parameters for anal squamous neoplasms. *Dis Colon Rectum* 2012; 55: 735–749
- 9 *Glynn-Jones R, Nilsson PJ, Aschele C* et al. Anal Cancer: ESMO-ESSO-ESTRO Clinical Practice Guidelines for diagnosis, treatment and follow-up. *Ann Oncol* 2014; 25 (Suppl. 03): iii10–20
- 10 *Giani I, Mistrangelo M, Fucini C*. Italian Society of Colo-Rectal Surgery. The treatment of squamous anal carcinoma: guidelines of the Italian Society of Colo-Rectal Surgery. *Tech Coloproctol* 2013; 17: 171–179
- 11 *Nigro ND, Vaitkevicius VK, Considine B Jr*. Combined therapy for cancer of the anal canal: a preliminary report. 1974. *Dis Colon Rectum* 1993; 36: 709–711
- 12 *Kronfli M, Glynn-Jones R*. Chemoradiotherapy in anal cancer. *Colorectal Dis* 2011; 13 (Suppl. 01): 33–38. DOI: 10.1111/j.1463-1318.2010.02497.x
- 13 *Fuchshuber PR, Rodriguez-Bigas M, Weber T* et al. Anal canal and perianal epidermoid cancers. *J Am Coll Surg* 1997; 185: 494–505. Review. (Erratum in: *J Am Coll Surg* 1998; 186: 112)
- 14 *James RD, Glynn-Jones R, Meadows HM* et al. Mitomycin or cisplatin chemoradiation with or without maintenance chemotherapy for treatment of squamous-cell carcinoma of the anus (ACT II): a randomized, phase 3, open-label, 2×2 factorial trial. *Lancet Oncol* 2013; 14: 516–524. DOI: 10.1016/S1470-2045(13)70086-X
- 15 *Doyen J, Benzer K, Follana P* et al. Predictive factors for early and late toxicities in anal cancer treated by radiotherapy in combination with or without chemotherapy. *Dis Colon Rectum* 2013; 56: 1125–1133. DOI: 10.1097/DCR.0b013e3182a226bd
- 16 *Mazeron JJ, van Limbergen E*. Anorectal cancer. In: Gerbaulet A, Potter R, Mazeron J et al., ed. *The GEC-ESTRO Handbook of Brachytherapy*. Brussels: ESTRO; 2000: 505–514
- 17 *Hallemeier CL, You YN, Larson DW* et al. Multimodality therapy including salvage surgical resection and intraoperative radiotherapy for patients with squamous-cell carcinoma of the anus with residual or recurrent disease after primary chemoradiotherapy. *Dis Colon Rectum* 2014; 57: 442–448
- 18 *Vordermark D, Sailer M, Flentje M* et al. Curative-intent radiation therapy in anal carcinoma: quality of life and sphincter function. *Radiother Oncol* 1999; 52: 239–243
- 19 *Andreyev HJ, Davidson SE, Gillespie C* et al.; British Society of Gastroenterology; Association of Colo-Proctology of Great Britain and Ireland; Association of Upper Gastrointestinal Surgeons; Faculty of Clinical Oncology Section of the Royal College of Radiologists. Practice guidance on the management of acute and chronic gastrointestinal problems arising as a result of treatment for cancer. *Gut* 2012; 61: 179–192
- 20 *Fraunholz IB, Haberl A, Klauke S* et al. Long-term effects of chemoradiotherapy for anal cancer in patients with HIV infection: oncological outcomes, immunological status, and the clinical course of the HIV disease. *Dis Colon Rectum* 2014; 57: 423–431