

Therapieoptionen beim Hämorrhoidalleiden

Therapeutic Options for Symptomatic Hemorrhoids

Autor

H. Loch

Institut

Proktologisches Zentrum Berlin

Bibliografie

DOI <http://dx.doi.org/10.1055/s-0042-102385>
 Online-Publikation: 13.4.2016
 Akt Dermatol 2016; 42: 230–234
 © Georg Thieme Verlag KG
 Stuttgart · New York
 ISSN 0340-2541

Korrespondenzadresse

Dr. Horst Loch
 Proktologisches Zentrum Berlin
 Fasanenstraße 60
 10719 Berlin
 Horst@Loch.com

Zusammenfassung

▼
 Hämorrhoiden lassen sich nach Goligher in 4 Stadien einteilen. Die Therapie sollte stadiengerecht erfolgen. Sie umfasst ein großes Spektrum an therapeutischen Möglichkeiten. Mittels der Basistherapie, den interventionellen Methoden wie Sklerosierung und Gummibandligatur und den verschiedenen operativen Techniken lässt sich für jeden Behandlungsfall ein maßgeschneidertes Therapiekonzept erstellen mit einer großen Heilungschance.

Einleitung

▼
 Das Hämorrhoidalleiden gehört zu den ältesten Erkrankungen der Menschheit. Es handelt sich um eine Volkskrankheit. Genaue epidemiologische Zahlen liegen nicht vor. Man schätzt, dass ca. 60% aller Erwachsenen im Laufe ihres Lebens unter Problemen in der Analregion leiden. Das Hämorrhoidalleiden ist die häufigste proktologische Erkrankung. Es ist v.a. eine Erkrankung des mittleren Lebensalters. Die Erkrankung ist oft noch mit einem Tabu behaftet. Von Patienten werden fast alle analen Veränderungen oder Erkrankungen als Hämorrhoiden bezeichnet. Aus anatomischer Sicht sind Hämorrhoiden allerdings klar definiert. Es handelt sich um eine Hyperplasie des Plexus hämorrhoidalis internus, auch Corpus cavernosum recti bezeichnet, eines physiologischen Schwellkörpers. Er befindet sich am Ende der Ampulla recti und wird von Rektumschleimhaut bedeckt. Er ist ein Teil des Kontinenzorgans und vor allem für die Feinkontinenz zuständig, d.h. für die Kontrolle von Luft und flüssigem Stuhl [1]. Während der Kontinenzphase ist er prall gefüllt, weil der venöse Abfluss durch den kontrahierten M. sphincter internus gedrosselt ist. Der Plexus hämorrhoidalis internus macht ca. 15–20% der Kontinenzleistung aus. Die Hauptknoten finden sich bei 3, 7

und 11 Uhr in Steinschnittlage. Dort münden die Endäste der A. rectalis superior in die Gefäßspolster ein. Desweiteren können in der Nachbarschaft von 3 und 7 Uhr Satellitenknoten vorkommen. Histologisch findet man arteriovenöse Anastomosen. In neueren rasterelektronischen mikroskopischen Untersuchungen zeigen sich sackförmige Venen, die durch eine Ringmuskulatur voneinander getrennt sind, die vermutlich einer Regulierung unterschiedlicher Füllungs Zustände dienen [2]. Die normale physiologische Stuhlentleerung erfolgt als Reflex. Voraussetzung dafür ist ein ausreichendes Stuhlvolumen in der Rektumampulle, welches eine Reizung der Dehnungsrezeptoren in der Rektumwand bewirkt. Bei der Stuhlentleerung kommt es durch die Relaxation des M. sphincter internus zu einem venösen Abstrom des Blutes aus dem gefüllten Corpus cavernosum recti. Verursachen Hämorrhoiden Beschwerden, spricht man vom Hämorrhoidalleiden. In der Umgangssprache wird der Begriff Hämorrhoiden oft als Synonym für das Hämorrhoidalleiden verwendet.

Ätiopathogenese

▼
 Die Ursache der Erkrankung ist nicht definitiv geklärt. Als ursächliche Faktoren werden genannt: eine genetische Disposition, die unphysiologische, nicht reflexhafte Stuhlentleerung bei hartem und dünnem Stuhl, langes Sitzen auf der Toilette, Schwangerschaft, Übergewicht.

Symptomatik

▼
 Die Blutung ist das häufigste Symptom. Es können sich hellrote Blutauflagerungen am Toilettenpapier oder auf dem Stuhl finden. Das Blut kann auch tropfen oder spritzen. Weitere Symptome sind Juckreiz, Brennen, Nässen. Es kann ein Fremdkörpergefühl und ein Gefühl der unvoll-

ständigen Entleerung bestehen. Hämorrhoiden können prolabieren und Nachschmierer von Stuhl mit verschmutzter Unterwäsche ist möglich. In der Folge kann es zu Ekzemen um den After herum kommen. Hämorrhoiden verursachen in der Regel keine Schmerzen. Allerdings treten sehr starke Schmerzen auf, wenn es zu Komplikationen kommt wie Thrombosierung oder Inkarnation. Die Symptome der Hämorrhoiden sind wenig spezifisch und heimtückisch. Dahinter können sich andere proktologische Erkrankungen und auch Malignome verbergen. Diese sollten in jedem Fall ausgeschlossen werden.

Stadieneinteilung nach Goligher

Grad I: nur im Proktoskop erkennbare Vergrößerung.

Grad II: Prolaps beim Pressen, der sich spontan reponiert (● Abb. 1).

Grad III: Prolaps bei Druck, der manuell reponiert werden muss (● Abb. 2).

Grad IV: außen fixierter Prolaps, Reposition nicht möglich; hierbei (● Abb. 3) gibt es eine chronische Form, bei welcher der Prolaps außen narbig fixiert ist und eine akute Form bei einer Thrombosierung oder Inkarnation von Hämorrhoidalknoten.

Diagnostik

Man beginnt mit der Anamnese, die bei gezielter Befragung sehr aufschlussreich sein kann. Es folgt die proktologische Basisuntersuchung mit Inspektion bei guter Beleuchtung, mit Palpation und Proktoskopie. Bei der Inspektion und Proktoskopie sollte man pressen lassen, um ggf. prolabierende Hämorrhoiden festzustellen. Tastbar sind Hämorrhoiden in der Regel nicht, außer bei sehr großen Knoten. Die Proktoskopie erlaubt die definitive Beurteilung des Hämorrhoidalbefundes. Zum Ausschluss eines proximal gelegenen Tumors oder anderer Veränderungen sollte eine Rektoskopie und ggf. eine Koloskopie erfolgen.

Die wichtigsten differenzialdiagnostischen Erwägungen sind Marisken, Analthrombosen, Analfibrome, Fissuren, Condylome, Rektummukosa- und Rektumprolaps, Anal- und kolorektale Tumoren und entzündliche Darmerkrankungen.

Therapieziele

Therapieziele sind die Beseitigung der Symptome und Beschwerden und eine möglichst weitgehende Wiederherstellung der normalen Anatomie und Physiologie mit einer ungestörten Feinkontinenz. Eine Therapie erfolgt nur bei Beschwerden, d. h. beim Hämorrhoidalleiden. Ohne Therapie schreitet das Leiden in der Regel weiter fort.

Basistherapie

Bei allen Stadien der Hämorrhoiden sollte zunächst eine Basistherapie erfolgen. Diese umfasst eine Ernährungsberatung zur Regulierung des Stuhlganges, Hinweise zum richtigen Defäkationsverhalten und zu einer sorgfältigen Analhygiene. Die Stuhlregulation hat die größte Bedeutung [3]. Der Stuhl sollte wohlgeformt sein und ein ausreichendes Volumen haben. Dies wird in der Regel erreicht durch eine ballaststoffreiche Ernährung und eine ausreichende Trinkmenge von ca. 2l Flüssigkeit. Eventuell ist die Einnahme von pflanzlichen Quellstoffen angebracht wie Flohsamen (*Plantago ovata*). Pressen ist zu vermeiden. Der Stuhlgang sollte nicht erzwungen und zu langes Sitzen auf der Toilette

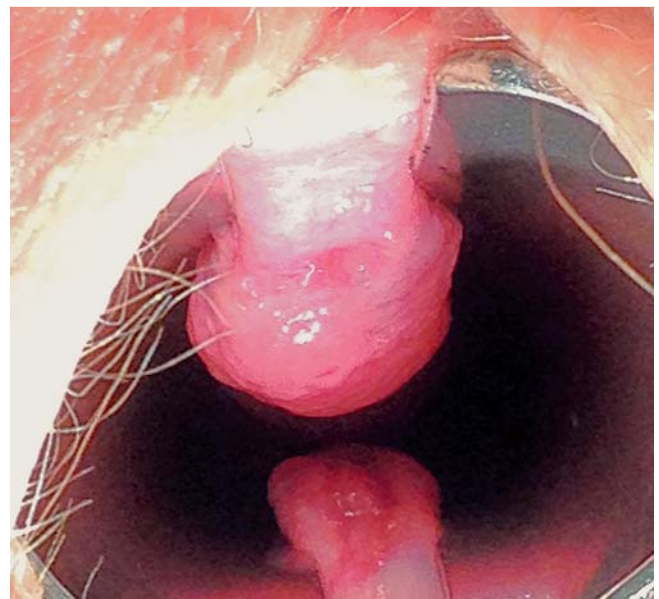


Abb. 1 Hämorrhoid 2. Grades.

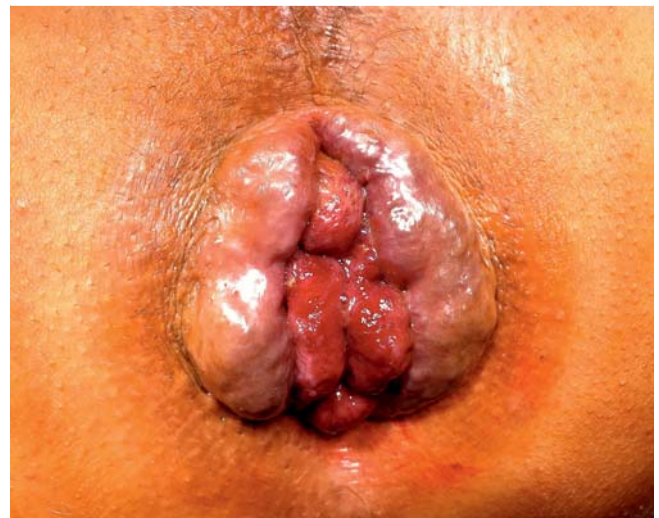

Abb. 2 Hämorrhoiden 3. Grades.

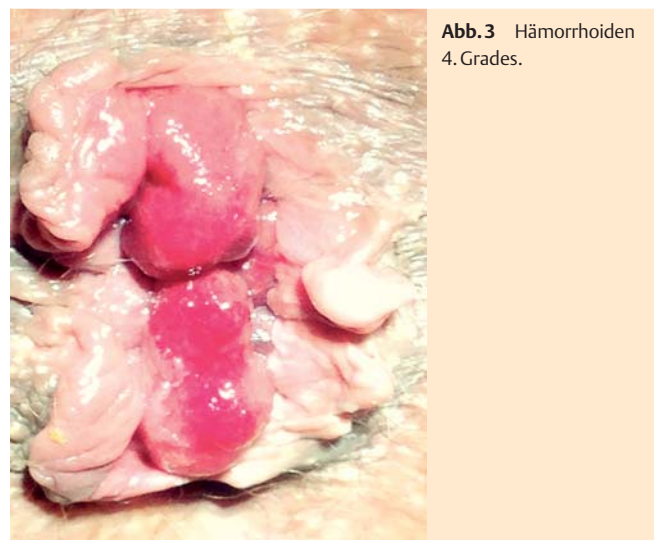


Abb. 3 Hämorrhoiden 4. Grades.

vermieden werden, kein Nachpressen, keine Zeitungslektüre. Der Entleerungsvorgang sollte nicht länger dauern als 3 Minuten. Die Toilette sollte nur aufgesucht werden, wenn Stuhldrang vorhanden ist. Bei ausreichendem Stuhlvolumen und guter Konsistenz erfolgt dann die Entleerung als Reflex ohne Anstrengung als angenehmer Vorgang. Es sollte darauf hingewiesen werden, dass der Stuhlgang nicht jeden Tag erfolgen muss. Normal ist zwischen dreimal täglich und dreimal in der Woche.

Wichtig ist auch eine sorgfältige Analhygiene. Der Anus sollte mit weichem Toilettenpapier vorgereinigt, dann zusätzlich mit Wasser gesäubert und anschließend trocken getupft werden, keine Seife und Duschgel. Auch Feuchttücher und Recycling-Toilettenpapier sollten nicht benutzt werden. Sie enthalten Chemikalien, die Allergien auslösen können. Auch übertriebene Hygiene ist zu vermeiden.

Körperliche Bewegung ist günstig für die Aktivierung der Darmtätigkeit.

Pharmakotherapie

Die gegenwärtig erhältlichen Cremes, Salben, Pasten, Zäpfchen und Analtampons setzen sich vor allem zusammen aus anästhesierenden und antiphlogistischen Wirkstoffen. Die topische Therapie mit diesen Proktologika kann bei einer akuten Exazerbation in jedem Stadium wirksam sein zur Symptomlinderung, v. a. bei Juckreiz und Brennen. Sie ist aber nur eine symptomatische Behandlung, die keinen Einfluss hat auf Prolaps und Hyperplasie.

Interna zur Hämorrhoidenbehandlung spielen in Deutschland keine Rolle.

Sklerotherapie

Die Sklerotherapie wurde zu Beginn des vorigen Jahrhunderts in Europa eingeführt. Sie ist die am häufigsten angewendete interventionelle Therapie. Im deutschsprachigen Raum hat sich die Methode nach Blond [4] durchgesetzt. Hierbei erfolgt die Injektion direkt in die Submukosa des Corpus cavernosum recti unter Benutzung eines Proktoskopes mit einem seitlichen Fenster oder eines geraden Proktoskopes (• Abb. 4). Das am meisten benützte Verödungsmittel ist Polidocanol 3%. Wegen seiner allergischen Potenz wird Chinin heute kaum noch benützt.

Mit der Schaumsklerosierung mittels Polidocanol, die bei der Behandlung von Varizen einen hohen Stellenwert hat, gibt es bei der Hämorrhoidenbehandlung bisher noch wenig Erfahrung [5]. Die Sklerotherapie wird angewendet bei Hämorrhoiden 1. Grades als Methode der Wahl, auch bei Hämorrhoiden 2. Grades. Die Wirkung beruht auf einer abakteriellen Entzündung, welche zu einer Fixierung führt. Die Knoten schrumpfen dadurch und werden fixiert auf ihrer Unterlage oberhalb der Linea dentata, sodass sie nicht mehr prolabieren. Die Behandlung ist bei korrekter Technik schmerzfrei, da sie in dem nicht sensiblen Bereich proximal der Linea dentata durchgeführt wird. Meist sind 3–4 Sitzungen in etwa vierwöchigen Intervallen angebracht. Komplikationen sind selten. In bis zu 5% der Fälle treten schwache Blutungen auf, sehr selten stärkere, behandlungsbedürftige Blutungen. Bei bis zu 8% der Patienten wird ein unangenehmes Gefühl bis hin zu leichten Schmerzen angegeben. Bei 2% treten Analthrombosen auf. In Einzelfällen kann es zu Gangrän und Sepsis kommen [6]. Allergien auf Polidocanol sind sehr selten.

Weltweit am weitesten verbreitet ist die Technik nach Blanchard [7] oder Bensaude. Hierbei wird das Verödungsmittel proximal der Hämorrhoidalknoten (suprahämorrhoidal) neben das zuführende Gefäß injiziert bei 3, 7 und 11 Uhr im Abstand von 3–4 Wochen, jeweils 3 Depots. Der therapeutische Effekt beruht auf

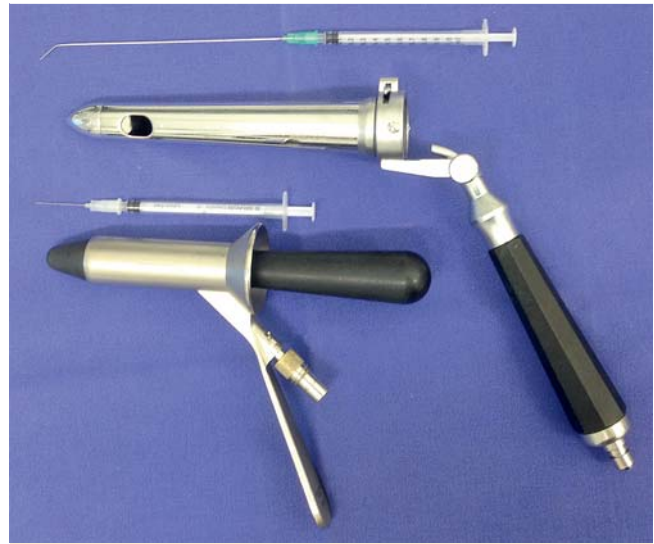

Abb. 4 Instrumentarium zur Sklerosierung.

einer Fixierung auf der Unterlage. Meist wird Phenolmandelöl oder Phenolerdnussöl verwendet. Dies ist in Deutschland rechtlich problematisch. Die Mittel können aber im Rahmen eines individuellen Heilversuches eingesetzt werden, wenn der behandelnde Arzt eine individuelle Nutzen-Risiko-Abschätzung vornimmt.

Die Sklerosierung ist bei Hämorrhoiden 1. Grades initial zu 80% erfolgreich. Die Rezidivquote nach 3 Jahren liegt bei ca. 70% [7]. Eine erneute Behandlung ist unaufwendig und kostengünstig. Kontraindikationen sind Allergien auf die Verödungslösung, ausgeprägte Schleimhautentzündungen im Rektum, eine Kryptitis, Abszesse und evtl. Gerinnungsstörungen. Zurückhaltung ist geboten bei vorausgegangener Radiatio wegen eines Anal- oder Prostatakarzinoms oder gynäkologischer Tumoren. Ventrale Injektionen in der Nähe von Prostata und Vagina sollten wegen möglicher genitourologischer Komplikationen vermieden werden [9]. Bei der Einnahme von Antikoagulantien ist eine Sklerosierung möglich. In der Schwangerschaft müssen Nutzen und Risiko gegeneinander abgewogen werden.

Infrarotkoagulation

Die Infrarotkoagulation wurde von Neiger (1979) [10] eingeführt. Sie wird oberhalb der Linea dentata angewendet und ruft eine thermische Nekrose mit nachfolgender Ulzeration hervor, welche innerhalb von 2–3 Wochen unter Narbenbildung abheilt. Die Infrarotkoagulation hat einen guten Effekt bei blutenden Hämorrhoiden 1. Grades.

Der Heilungseffekt ist geringer als bei der Verödung, da die Tiefenwirkung weniger ausgeprägt ist. Das Verfahren wird heute seltener angewendet als früher.

Die Gummibandligatur

Die Gummibandligatur wurde von Blaisdell (1958) [11] angegeben und von Barron (1963) [12] weiterentwickelt. Der Hämorrhoidalknoten wird proximal der Linea dentata mit einem Gummiring abgeschnürt. Diese Technik ist die Methode der Wahl bei Hämorrhoiden 2. Grades. Bei Hämorrhoiden 3. Grades ist die Methode in der Regel nicht zur Heilung ausreichend, jedoch kann häufig eine Linderung der Symptome erreicht werden, v. a. wenn es sich um Einzelknoten handelt.

Es existieren zwei technische Varianten, die Zangen- (☉ **Abb. 5**) und die Saugligatur. Bei der Zangenligatur wird das Gewebe mit einer Zange gefasst und in den Ringsetzer eingezogen. Anschließend wird der Gummiring per Hebeldruck am Handgriff des Instrumentes über den Knoten gestülpt. Bei der Saugligatur (Soullard 1975) [13] wird der Knoten mittels Unterdruck durch eine Vakuumpumpe in den Ringsetzer eingezogen. Mittels eines Hebels wird der Gummiring anschließend über den Knoten gestülpt. Bei richtiger Technik ist das Verfahren schmerzfrei.

Bei einem Sofortschmerz erfolgte die Applikation zu weit distal und die Lage muss korrigiert werden. Um Allergien zu vermeiden, stehen heute allergienfreie Ligaturringe zur Verfügung.

Infolge von Ischämie wird das abgeschnürte Gewebe nekrotisch. Innerhalb von 1–2 Wochen fällt der Gummiring ab. Es entsteht ein Ulkus, welches narbig abheilt. Es resultiert eine Größenreduktion des Hämorrhoidalknotens und eine Fixierung auf der Unterlage. Den Fixationseffekt erreicht man auch, wenn man die Schleimhaut oberhalb des Knotens abbindet.

Die Gummiringligatur hat eine nachhaltigere Wirkung als die Sklerosierung. Nach 4 Jahren gibt es 25% Rezidive. Die Komplikationsrate ist allerdings höher als bei der Sklerosierung. Harnverhalt, Fieber, Thrombosen, Abszesse und Fisteln treten in 2–4% der Fälle auf, leichte Schmerzen und geringfügige Blutungen in bis zu 14%. Stärkere Blutungen, die eine ärztliche Behandlung erfordern, werden mit 0,5–1% angegeben [6, 14]. Sie können bis zu 3 Wochen nach der Ligatur auftreten. Darüber ist der Patient schriftlich aufzuklären. Meist werden pro Sitzung ein bis zwei Knoten ligiert. Werden mehrere Ligaturen in einer Sitzung vorgenommen, steigt die Komplikationsrate an.

Manche Autoren empfehlen eine simultane Sklerosierung, indem das Verödungsmittel in den abgebundenen Knoten und an seiner Basis injiziert wird. Das vergrößerte Volumen des Knotens soll ein frühzeitiges Abrutschen des Gummirings verhüten und die Basisinjektion die Nachblutungsquote reduzieren [15].

Kontraindikationen sind Fernreisen, entzündliche Prozesse und Gerinnungsstörungen. Bei einer Dauerantikoagulation und in der Schwangerschaft sollte man von einer Ligatur absehen. Unter ASS 100 ist eine Ligatur möglich. Unter einer Doppelmedikation ASS/Clodiprogel sollte man abwarten, bis Clodiprogel abgesetzt werden kann.

Bei Patienten, die immunsupprimiert sind (Aids, Leukopenie, Leukämie, Chemotherapie, Organtransplantation), sollte die Indikation für die Sklerosierung und die Ligatur mit Zurückhaltung gestellt werden.

Operative Therapie

Bei Hämorrhoiden 3. Grades kann bei geringer Ausprägung ein Behandlungsversuch mittels Gummiringligatur versucht werden, in der Regel besteht die Indikation zur Operation.

In Deutschland werden jährlich ca. 45 000–50 000 Hämorrhoidenoperationen durchgeführt, dem stehen geschätzte 3,5 Millionen konservative Behandlungen gegenüber. Man unterscheidet resezierende und/oder rekonstruktive Techniken.

Die offene Hämorrhoidektomie nach Milligan-Morgan (1937) [16] ist das am weitesten verbreitete Verfahren. Bei dieser Methode werden die Hämorrhoidalknoten segmentär exzidiert und an der Basis umstochen. Die Wunden bleiben offen und heilen sekundär. Es ist dabei wichtig, ausreichend große Anodermbrücken zu erhalten, von denen ausgehend die Epithelisierung der Wunden erfolgt.

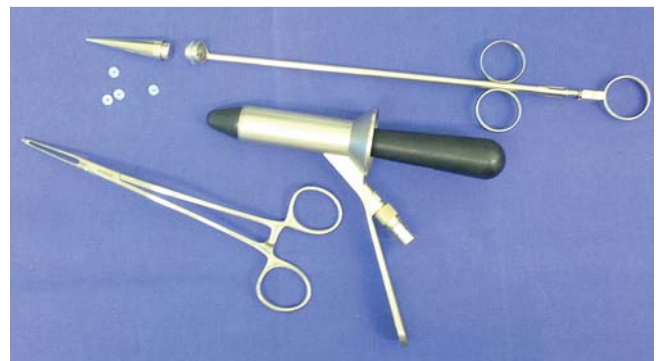

Abb. 5 Instrumentarium zur Gummibandligatur

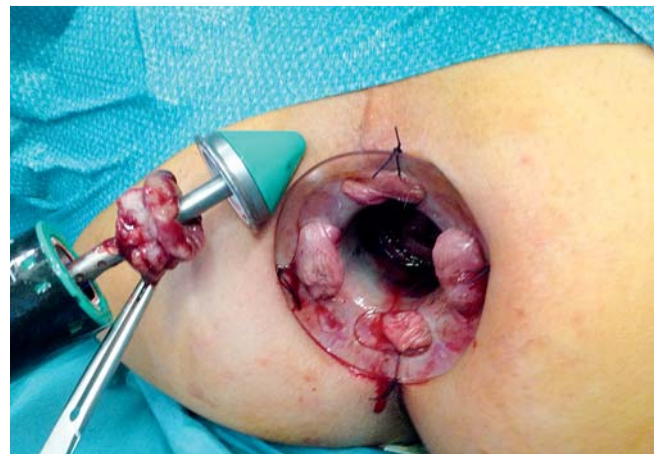

Abb. 6 Hämorrhoidopexie nach Longo.

Bei der Methode nach Ferguson [17] werden die Knoten ebenfalls segmentär reseziert und an der Basis ligiert, die Wunden werden aber mit Einzelknopfnähten verschlossen.

Bei dem Verfahren nach Parks (1956) [18] wird das Anoderm Y-förmig inzidiert, das Hämorrhoidalgewebe wird freipräpariert und entfernt, die Inzision wird unter Belassung einer Drainagerinne readaptiert. Es ist das Verdienst von Parks, auf die Erhaltung und ortsgerechte Fixation des Anoderms besonderes Augenmerk gelegt zu haben.

Seit 1998 wird in Deutschland die Methode nach Longo ([19], ☉ **Abb. 6**) durchgeführt. Bei dieser Technik wird das proximal der Linea dentata gelegene Gewebe mit einem Zirkularstapler zirkulär bandförmig reseziert und die verbliebene Wunde sofort mit Klammern verschlossen. Dadurch wird der Prolaps reponiert und fixiert. Der Wundbereich liegt außerhalb des hochsensiblen Anoderms, die postoperativen Schmerzen sind deutlich geringer als mit den anderen resezierenden Verfahren.

Eine neuere Variante der Hämorrhoidektomie ist das LigaSure-Verfahren [20]. Es ist eine neue Form bipolarer Stromapplikation. Das zu resezierende Gewebe wird mit einer speziellen Klemme gefasst. Die LigaSure-Klemme ist ein Einmalgerät, andere Klammern können mehrfach verwendet werden (BiClamp, MarClamp). Der Gewebewiderstand in der Klemme wird ständig gemessen und die über den Strom abgegebene Energie ständig angepasst. Die Wunde wird so komplett versiegelt. Anschließend wird das mit der Klemme gefasste Gewebe abgetragen. Eine zusätzliche Naht ist nicht erforderlich. Die Wundfläche ist ganz umschrieben. Das Verfahren eignet sich wegen der Möglichkeit der sparsamen

Resektion auch für ausgedehntere Befunde. Die Operation verläuft praktisch unblutig.

Neuere Techniken, deren Stellenwert noch nicht definitiv abgeschätzt werden kann, sind die Hämorrhoidalarterienligatur (HAL), die Hämorrhoidalarterienligatur in Kombination mit rektotoanaler Raffung (HAL und RAR) und die Laserhämorrhoidoplastie.

Die HAL [21] ist eine Methode zur Behandlung von Hämorrhoiden 1. bis 3. Grades. Mit einem Spezialproktoskop werden mittels einer integrierten Dopplersonde die zuführenden Arterien identifiziert und anschließend umstochen. Die Technik ist ohne Anästhesie und ambulant durchführbar. Durch die Drosselung der Blutzufuhr soll es zu einer Schrumpfung der Hämorrhoidalknoten kommen.

Diese Methode hat sich in Deutschland in der Routine nicht etabliert. Die Technik kann durch eine zusätzliche spiralförmige Raffung des hyperplastischen Gewebes erweitert werden (rektotoanale Raffung-RAR) [22]. Dann ist sie wesentlich effektiver und hat einen größeren Stellenwert.

Bei der Laserhämorrhoidoplastie [23], geeignet für Hämorrhoiden 1. bis 3. Grades, wird eine Lasersonde, welche die Energie radiär abstrahlt, in die vergrößerten Hämorrhoidalknoten eingeführt, das überschüssige Hämorrhoidalgewebe wird durch Hitze destruiert. Einer weiten Verbreitung dieser Technik stehen die Kosten gegenüber, die bei ambulanter Anwendung von den gesetzlichen Kassen nicht erstattet werden.

Bei Hämorrhoiden 4. Grades kommt die rekonstruktive Hämorrhoidektomie nach Fansler-Arnold [24] zur Anwendung. Die prolabierten und außen fixierten Hämorrhoidalknoten werden vom Anoderm frei präpariert und reseziert. Die so gebildeten U-Läppchen werden in den Analkanal bis zur Linea dentata eingeschlagen und dort mit der Mukosa vernäht. Das Verfahren ist technisch aufwendig und komplikationsreich.

Die LigaSure-Technik ist auch für Hämorrhoiden 4. Grades geeignet.

Die stadiengerechte Therapie des Hämorrhoidalleidens bietet eine hohe Heilungschance bei niedrigen Komplikationsraten.

Bei der Vielfalt der Therapieoptionen sollte es das Ziel sein, für jeden Patienten die für seinen Befund und seine Beschwerden maßgeschneiderte Therapieoption zu finden.

Interessenkonflikt

Der Autor gibt an, dass kein Interessenkonflikt besteht.

Abstract

Therapeutic Options for Symptomatic Hemorrhoids

Hemorrhoids can be classified in four stages by the Goligher classification. There is a broad spectrum of therapeutic possibilities. Basic therapy, interventional methods like sclerotherapy and rubber band ligation and the various operational options make a tailored therapeutic concept for each case possible with very good chances of recovery.

Literatur

- 1 Stelzner F, Staubesand J, Machleidt H. Das Corpus cavernosum recti – die Grundlage der Hämorrhoiden. *Langenbecks Arch Klein Chir* 1962; 299: 302–312
- 2 Aigner F, Gruber H, Conrad F et al. Revised morphology and hemodynamics of the anorectal vascular plexus: impact on the course of hemorrhoidal disease. *Int J Colorectal Dis* 2009; 24: 105–113
- 3 Broader H, Alexande-Williams J. Evaluation of a bulk forming evacuant in the management of hemorrhoids. *Br J Surg* 1974; 61: 142–144
- 4 Blond K, Hoff H. Das Hämorrhoidalleiden. Leipzig, Wien: Deutike; 1936
- 5 Moser KH, Mosch C, Walgenbach M et al. Efficacy and safety of sclerotherapy with polidocanol foam in comparison with fluid sclerosant in the treatment of first-grade hemorrhoidal disease: a randomised, controlled, single-blind, multicenter trial. *Int J Colorectal Dis* 2013; 10: 1439–1447
- 6 Joos AK, Herold A. Hämorrhoidalleiden. *Gastroenterologie* 2010; 5: 326–335
- 7 Blanchard C. Textbook of ambulant proctology. Youngstown, Ohio: Medical Success; 1928: 134
- 8 Kirsch JJ. Ambulante Hämorrhoidenbehandlung – Nutzen und Risiko. *Akt Chir* 1989; 24: 230–233
- 9 Wienert V, Mlitz H, Raulf F. Handbuch Hämorrhoidalleiden. Bremen: UNI-MED; 2008
- 10 Neiger A. Die Hämorrhoidenverödung durch Infrarotkoagulation. *Phlebotol und Proktol* 1979; 8: 230–233
- 11 Blaisdell PC. Office ligation of hemorrhoids. *Jama* 1968; 206: 1793
- 12 Barron J. Office ligation of internal hemorrhoids. *Am J Surg* 1963; 105: 142–144
- 13 Soullard J, Contou JF. Rubber band ligation. Ambulatory treatment of hemorrhoids. *Nouv Presse Med* 1979; 8: 1681–1682
- 14 MacRae H, McLeod R. Comparison of hemorrhoidal treatment modalities: a meta-analysis. *Dis Colon Rectum* 1995; 38: 689–694
- 15 Kanellos J, Goulimaris J, Christoforides E et al. A comparison of the simultaneous application of sclerotherapy and rubber band ligation, with sclerotherapy and rubber band ligation applied separately for the treatment of hemorrhoids: a prospective randomised trial. *Colorectal Dis* 2003; 5: 133–138
- 16 Milligan ETC, Morgan C, Jones LE et al. Surgical anatomy of the anal canal and the operative treatment of haemorrhoids. *Lancet* 1937; 2: 1119–1124
- 17 Ferguson JA, Heaton JR. The closed hemorrhoidectomy. *Dis Colon Rectum* 1959; 2: 176–179
- 18 Parks AG. Surgical treatment of haemorrhoids. *Br J Surg* 1954; 43: 337–342
- 19 Longo A. Treatment of hemorrhoids disease by reduction of mucosa and hemorrhoidal prolapse with circular suturing device: a new procedure. *Proceedings of the 6th World Congress of endoscopic Surgery*. Bologna: Monduzi Publishing; 1998: 777–784
- 20 Palazzo FF, Francis DL, Clifton MA. Randomised clinical trial of LigaSure versus open haemorrhoidectomy. *Br J Surg* 2002; 89: 154–157
- 21 Morinaga K, Hasuda K, Ikeda T. A novel therapy of internal haemorrhoids: ligation of the haemorrhoidal artery with a newly devised instruments (Moricorn) in conjunction with a Doppler flowmeter. *Am J Gastroenterol* 1995; 90: 610–613
- 22 Scheyer M, Antonielli E, Rollinger G et al. Dopplergestützte Recto-Anal Repair (DG-RAR). *CHAZ* 2007; 8: 445–448
- 23 Karahaliloglu AF. Die Laserhämorrhoidoplastie. *Coloproctology* 2010; 32: 116–123
- 24 Raulf F. Die Hämorrhoidektomie nach Fansler-Arnold. *Coloproctology* 1989; 11: 107–110