

Anale Inkontinenz

Anal Incontinence

Autoren

M. Roblick, M. Stoll, M. Völl, G. Kolbert

Institut

End- und Dickdarmzentrum Hannover (EDH)

Bibliografie

DOI <http://dx.doi.org/10.1055/s-0042-102559>
Akt Dermatol 2016; 42: 177–188
© Georg Thieme Verlag KG
Stuttgart · New York
ISSN 0340-2541

Korrespondenzadresse

Dr. med. Michael H. Roblick
End- und Dickdarmzentrum
Hannover (EDH)
Hildesheimer Straße 6
30169 Hannover
Mrobby6701@aol.com

Zusammenfassung

▼ Aufgrund der höheren Lebenserwartung und eines gesteigerten Anspruchs an die Lebensqualität unserer Patienten, auch im Alter, rückt die anale Inkontinenz immer mehr in den Fokus der behandelnden Ärzte. Aufgrund der Beschwerden setzen sich verschiedene Fakultäten, wie Gynäkologen, Urologen, Chirurgen und Dermatologen, mit diesem Problem auseinander. Die Ursachen sind multifokal. Es handelt sich mehr um ein heterogenes Symptombild als um eine klar definierte Erkrankung. Betroffen sind überwiegend Frauen (5:1), insbesondere nach multiplen, schwierigen, prolongierten Geburten mit schweren Kindern. Aber auch chirurgische und gynäkologische Eingriffe, jahrelanges falsches Stuhlverhalten und der normale Alterungsprozess tragen zur Entstehung und Verschlechterung der analen Inkontinenz bei.

Einleitung

▼ Bei der Definition der Stuhlinkontinenz orientiert sich der behandelnde Arzt meist an der WHO-Definition, bei der eine Störung vorliegt, den „... Stuhlgang willentlich orts- und zeitgerecht abzusetzen“. Die Erfahrung aus der täglichen Praxis zeigt jedoch, dass eine anale Inkontinenz von jedem Menschen unterschiedlich wahrgenommen wird. Je nach Alter, Befinden, sozialem Status und Aktivität wird die anale Inkontinenz, unabhängig von Ausmaß und Schwere, ganz individuell beurteilt. Bei einem Patienten findet sich ein Therapiewunsch bereits bei analem *Soiling* (Nachschmierern), ein anderer findet erst den Abgang von festem Stuhl als behandlungsbedürftig. Diesem unterschiedlichen Anspruchsdenken müssen die behandelnden Ärzte gerecht werden. Wir unterscheiden in der Ursache der analen Inkontinenz

Ein therapeutischer Algorithmus hilft vom Einfachen zum Schweren hin zu behandeln. Zur Verbesserung der Situation sollte zunächst ein konservativer Therapieansatz gewählt werden. Zunächst sollte die Stuhlentleerung verbessert werden, um den Druck von dem eingeschränkt funktionstüchtigen Verschlusssystem zu nehmen. Nachdem dieses erreicht ist, sollte versucht werden, mittels Beckenbodentraining und Biofeedbackübungen die Sensorik und Kontraktionsfähigkeit des Beckenbodens zu verbessern. Mit diesen einfachen Maßnahmen kann mehr als 80% der Betroffenen geholfen werden. Die übrigen Patienten werden dann, wenn gewünscht, operativen Verfahren zugeführt. Es gilt hier zu entscheiden, ob eine Verbesserung oder Verstärkung des Schließmuskels im Vordergrund steht (Schließmuskelerkonstruktion/künstlicher Schließmuskel) oder eine neurogene Stimulation (SNS) zur Verbesserung des Halteapparates erfolgversprechender ist.

- ▶ sensorische Defizite (nach Operationen),
- ▶ muskuläre Probleme (nach Geburtstraumata, Operationen am Sphinkterapparat, z. B. Fistel- oder Hämorrhoidenoperationen),
- ▶ neurogene Defekte (nach onkologischen Operationen oder langjähriger Obstipation)
- ▶ gestörte Reservoirfunktion (nach onkologischen Operationen, veränderte Beckenbodenanatomie, symptomatische Rektozele, *Outlet-Obstipation*)

Bei den symptomatischen Patienten liegt meist eine Mischform aller Defizite vor. Häufig finden diese Patienten den Weg zum Arzt zunächst über persistierende Hautprobleme, wie Nässen, Pruritus und Ekzembildung. Diese treten durch die ständige Überfeuchtung der perianalen Haut auf, da ein Stuhl-Schleimgemisch immer wieder nachschmiert. Bei den meisten Frauen besteht bei Diagnosestellung eine generalisierte Beckenbodeninsuffizienz.

Ätiologie

Nur wenige Patienten klagen nicht über ein parallel vorliegendes Problem des vorderen Kompartimentes mit einer Urininkontinenz oder einem Prolapsgeschehen im mittleren Kompartiment. Im Allgemeinen wird die Urininkontinenz vom Patienten besser toleriert als die Inkontinenz für Stuhl. Diese fachgebietsübergreifenden Symptome müssen in der Anamnese mit erfragt werden, um eine suffiziente, interdisziplinäre Therapie anbieten zu können.

Basierend auf einer Studie aus dem Jahre 2010 findet sich eine Prävalenz für die anale Inkontinenz bei 8,39% erwachsener Amerikaner. Die Prävalenz steigt mit dem Alter, so findet sich in der Gruppe der 21–29 Jahre alten Teilnehmer eine Prävalenz von 2,9%, in der Gruppe der über 70-Jährigen von 16,16% [1]. Der Altersgipfel liegt etwa bei 65 Jahren. Die anale Inkontinenz stellt den Hauptgrund für eine Einweisung in ein Altersheim in den USA dar [2].

Bei vaginalen Geburten kommt es in 0,4–7% der Fälle zu Dammrissen 3.–4. Grades, insbesondere bei Primipara. Dies hat für 20–50% der Frauen eine Inkontinenz zur Folge [3].

Je höher der technische Aufwand bei der vaginalen Geburt, desto höher ist das Risiko für eine Schädigung des Beckenbodens und des Verschlussapparats [4].

Frauen sind aufgrund ihrer Anatomie bis zu 8-mal häufiger betroffen als Männer. Es besteht eine komplexe Pathophysiologie aus anatomischen Veränderungen und Traumata. So ist der weibliche Schließmuskel ventralseitig, wo Episiotomien und Dammrisse auftreten, deutlich schmaler ausgeprägt als dorsal. Außerdem fehlt dem weiblichen Beckenboden die Prostata als fixierende Struktur. Erschwerend kommt es bei den vaginalen Geburten zu einer Traktion und Kompression des Nervus pudendus, der den Beckenboden neuronal versorgt. Meist kann der Körper den Ausfall eines der Subsysteme des Kontinenzapparates, z.B. eine traumatische Sphinkterläsion, über lange Zeit kompensieren. Addiert sich aber im Laufe der Zeit ein weiterer Ausfall, z.B. durch eine Operation, kommt es zu einem exponentiellen Verlust der Haltefunktion.

Pathophysiologisch sind nicht nur die eigentlichen Ventile betroffen, mit zunehmendem Alter und Gewicht entwickeln sich diverse Symptome der Beckenbodeninsuffizienz. So besteht im Sinne eines Vorlaufs zur eigentlichen Inkontinenz eine *Outlet-Obstipation*. Bei diesem Krankheitsbild kommt es zur inkompletten und fraktionierten Entleerung des Stuhles. Der Reststuhl wird als Fremdkörper wahrgenommen und stört den Patienten. Um sich zu entlasten, versucht der Patient vermehrt zu pressen, daraus resultiert eine weitere Verschlechterung der anatomischen Verhältnisse. Es entsteht eine symptomatische Rektozele, eine Ausbuchtung der ventralen Rektumwand in die Vagina, die durch das Pressen sukzessiv vergrößert wird [5].

Der nicht entleerte Stuhl liegt in der Rektozele, direkt vor dem insuffizienten Verschlussystem. Dadurch kommt es zu dem belastenden Nachschmierern mit Überfeuchtung der perianalen Region und Ekzemen. Gleichzeitig werden durch die Schmierinfektionen rezidivierende Zystitiden ausgelöst. Presst der Patient kontinuierlich weiter, kann die *Outlet-Obstipation*, im Zuge einer zunehmenden Traktionsneuropathie und eines ausgedehnteren Descensus perinei, in eine anale Inkontinenz umschlagen (Abb. 1). Dies geschieht hauptsächlich durch eine Dislokation der Ventilsysteme aus der funktionellen, anatomischen Ebene. Bereits Whitehead et al. konnten 1985 zeigen, dass bei 5 von 18 Patienten die anale Inkontinenz gebessert

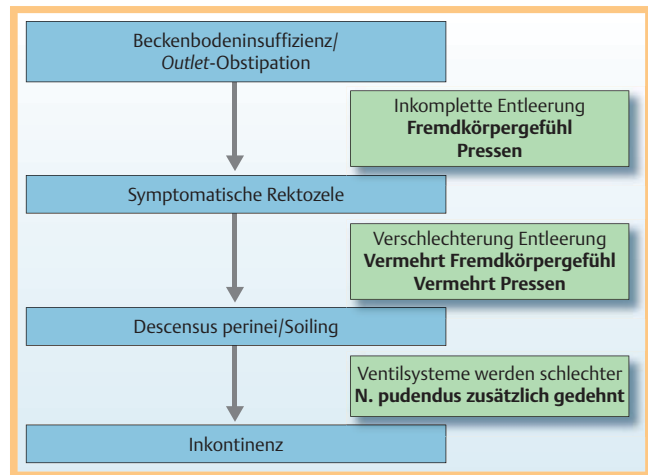


Abb. 1 Von der *Outlet-Obstipation* zur Inkontinenz.

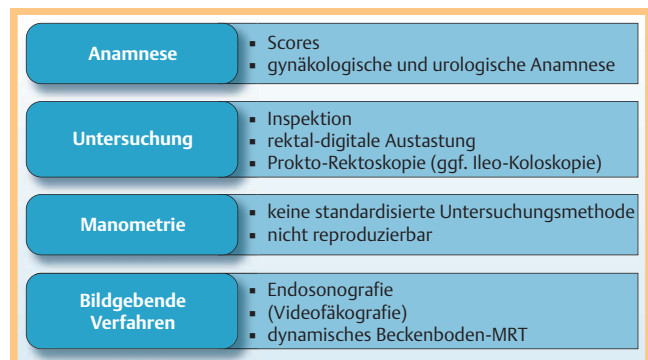


Abb. 2 Diagnostik.

werden konnte, wenn es gelang, die zugrunde liegende Obstipation suffizient zu behandeln [6].

Bei Männern ist die anale Inkontinenz meist eine direkte Folge operativer Läsionen, entweder direkt am Sphinkter, z.B. nach Fistel- oder Hämorrhoidaloperationen, oder durch Störung der Reservoirbildung nach onkologischen Resektionen im Bereich des Rektums oder des Kolons. Eine Besonderheit bei Männern besteht in der analen Inkontinenz nach operativer Sanierung oder Bestrahlung eines Prostatakarzinoms mit Verletzung des Nervus pudendus [7].

Vergleicht man den Umgang beider Geschlechter mit der analen Inkontinenz, so fällt auf, dass Frauen bei vergleichbarem Inkontinenz-Score einen deutlich höheren Leidensdruck haben als Männer [8].

Diagnostik

Die wenigsten Patienten stellen sich direkt mit dem Problem der analen Inkontinenz vor. Die Diagnose entsteht meist erst nach eingehender Anamnese, der Inspektion oder der digitalen Austastung (Abb. 2).

Anamnese

In der **Anamnese** sollten

- ▶ Stuhlgang (Frequenz, Pressen, vollständige Entleerung, digitale Hilfe),
- ▶ Art der Inkontinenz (Nachschmierern, Luftabgang, Stuhlabgang),

Tab. 1 Vaizey-Wexner-Score.

Inkontinenz	nie ¹	selten ²	manchmal ³	wöchentlich ⁴	täglich ⁵
Fester Stuhl	0	1	2	3	4
Flüssiger Stuhl	0	1	2	3	4
Gas	0	1	2	3	4
Auswirkung Lebensstil	0	1	2	3	4
				Nein	Ja
Notwendigkeit, eine Einlage oder Windel zu tragen				0	2
Einnahme von obstipierenden Medikamenten (z. B. Imodium)				0	2
Unmöglichkeit, die Defäkation länger als 15 min. hinauszuzögern				0	4

¹ nie: keine Episode

² selten: eine Episode in den vergangenen 4 Wochen

³ manchmal: mehr als eine Episode in den vergangenen 4 Wochen, jedoch weniger als eine pro Woche

⁴ wöchentlich: eine oder mehrere Episoden pro Woche, aber weniger als eine am Tag

⁵ täglich: eine oder mehr Episoden am Tag

Score = Summe aller Zeilen; 0 = komplette Kontinenz; 24 = komplette Inkontinenz

- ▶ Urininkontinenz,
 - ▶ Anzahl der Geburten,
 - ▶ Art der Geburten (prolongiert, Dammschnitt, Saugglocke, Zange),
 - ▶ anale Operationen,
 - ▶ abdominelle Operationen
- abgefragt werden.

Scores

Es gibt eine Unzahl von Scores, mit denen versucht wird, die Inkontinenz in ihrer Auswirkung darzustellen. Bewährt haben sich einfache Scores, die vom Patienten einfach zu beantworten und vom Arzt einfach auszuwerten sind. Dies gibt eine erste Übersicht über die Schwere der Erkrankung. Ein gutes Beispiel stellt der Vaizey-Score dar (▶ **Tab. 1**).

Möchte man die Auswirkung auf die Lebensqualität in die Beurteilung mit einfließen lassen, sollte ein ausführlicherer Test, wie z. B. der Rockwood-Fragebogen zur analen Inkontinenz, herangezogen werden [9].

Inspektion

Bei der **Inspektion** ist auf

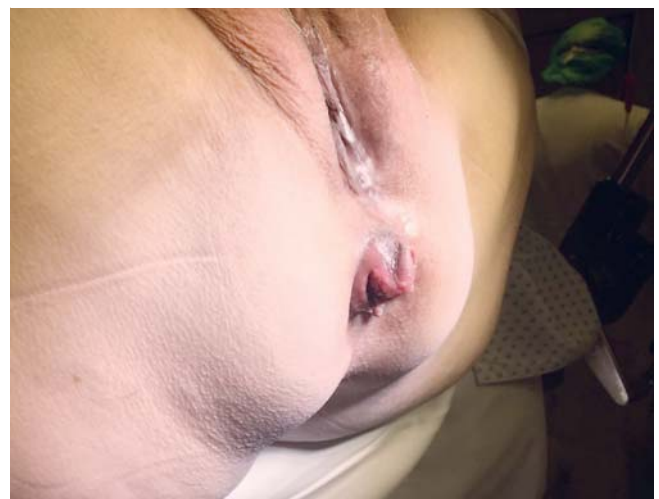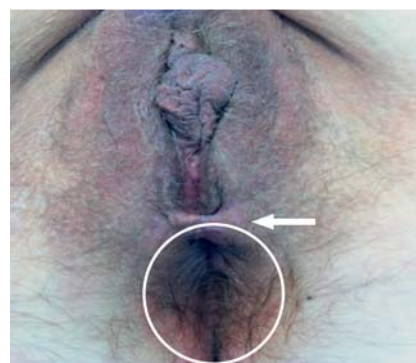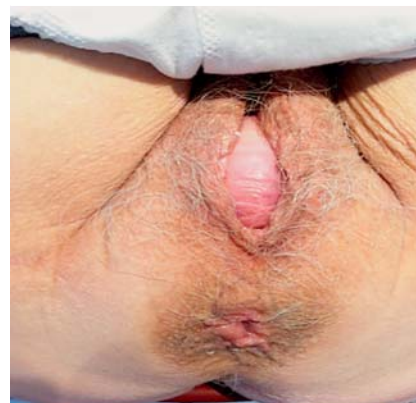- ▶ Verschmutzung,
 - ▶ Descensus perinei (▶ **Abb. 3**, ▶ **Abb. 5**),
 - ▶ analen oder vaginalen Prolaps,
 - ▶ Breite des Perineums (▶ **Abb. 4**),
 - ▶ Narben,
 - ▶ klaffenden After
- zu achten.

Digitale Untersuchung

Bei der **digitalen Untersuchung** sollten

- ▶ Ruhe- und Kneifdruck,
- ▶ Sphinkterkontraktion oder nur Kontraktion des M. gluteus,
- ▶ kompletter Sphinkterring,
- ▶ Größe einer Rektozele,
- ▶ Ausdehnung einer Episiotomienarbe

überprüft werden. So kann bereits zu diesem Zeitpunkt das Ausmaß der Beckenbodeninsuffizienz und ggf. einer Sphinkterläsion abgeschätzt werden. So konnten Roos et al. feststellen, dass ein Verdacht einer möglichen Sphinkterläsion bereits bei Inspektion mit einer tatsächlichen Läsion signifikant korrelierte ($p < 0,001$) [10].

**Abb. 3** Descensus perinei.**Abb. 4** Schmales Perineum und Ekzem.**Abb. 5** Descensus perinei und Rektozele.

Endoskopische Diagnostik

Zur Beurteilung des unteren Rektums und des Analkanals (Hämorrhoidalstatus, Rektummukosaprolaps) sollte eine **Proktoskopie** und zum Ausschluss einer onkologischen Erkrankung oder einer CED eine **Rektoskopie** ggf. eine **Kolo-Ileoskopie** durchgeführt werden. Dabei stellt die Rektoskopie auch einen wichtigen Test für die Haltefähigkeit von Luft dar. Ist die Integrität des Sphinkterapparates z.B. nach Episiotomie verletzt, kann der Muskel das Rektoskop nicht mehr komplett und suffizient umschließen und es entweicht Luft während der Untersuchung.

Endosonografie

Eine **Endosonografie** dient zur genaueren Detektion und gleichzeitigen Dokumentation des Ausmaßes einer Sphinkterverletzung und zur Differenzierung des betroffenen Muskels (M. sphincter ani internus/externus). Dazu werden hochfrequente Sonden (5–10 MHz) benutzt (▶ **Abb. 6**, ▶ **Abb. 7**). Waren früher mechanische, rotierende Köpfe notwendig, kommen moderne elektronische Geräte nun ohne bewegliche Teile für eine 360°-Darstellung aus. Dabei wird der Sphinkter wie bei einer Uhr in Stunden aufgegliedert und der Muskelschaden beschrieben. Steinschnittlage (SSL) beschreibt die Lage des Patienten auf dem Rücken liegend. Nach vaginal ist dabei 12° Steinschnittlage (SSL) und zum Steißbein hin 6° SSL. So kann Lokalisation und Ausmaß des Schadens beschrieben werden.

Ist die Muskulatur intakt, muss ein neurogener Schaden des Plexus hypogastricus bzw. des Nervus pudendus als Ursache erwo-gen werden. Häufig besteht jedoch eine kombinierte Verletzung.

Röntgen-Videodefäkografie

In besonderen Fällen möchte man im Zuge einer Inkontinenz oder einer **Outlet-Obstipation** mehr Informationen von den Vorgängen vor und während der Defäkation erhalten. Dies kann mit einer Defäkografie erreicht werden (▶ **Abb. 8**). Dabei wird in alle drei Kompartimente (Blase, Scheide und Rektum) röntgendichte Flüssigkeit appliziert und der Patient auf einer Toilette sitzend geröntgt, das Becken dabei im seitlichen Strahlengang bei Kneifen und Pressen dargestellt. So kann die Zusammenarbeit von Kolon, Beckenboden und Sphinktersystemen dynamisch beobachtet werden [11].

Verstärkt bei der Entleerung, können eine Einstülpung der Rektumwand nach kaudal (Intussuszeption) oder eine Ausstülpung der Rektumwand nach vaginal (Rektozele) sichtbar werden (▶ **Abb. 8**). Die Methode ist mit einer erheblichen Strahlenbelastung verbunden.

Dynamisches Beckenboden-MRT

Um die Nachteile der Röntgendefäkografie zu beseitigen und trotzdem eine dynamische Darstellung zu erzielen, sollten Patienten heute besser im MRT untersucht werden (▶ **Abb. 9**). Der Vorteil dieses Systems besteht in der Strahlungsfreiheit. Gleichzeitig können auch intraabdominelle Auffälligkeiten, z. B. eine Enterozele, mit abgebildet und ihr Einfluss auf den Pathomechanismus der Inkontinenz gesehen werden [12].

Ein Nachteil dieser Untersuchung besteht in der regelhaft liegenden Position des Patienten, die nicht der normalen Defäkation im Sitzen entspricht. Dieser Nachteil könnte nur in einem selten verfügbaren offenen MRT ausgeglichen werden. Allerdings konnte eine Züricher Forschungsgruppe keine signifikanten Unterschiede zwischen beiden Untersuchungsmethoden finden [13].

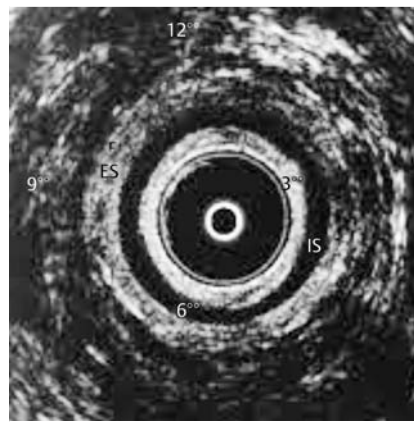


Abb. 6 Endosonografie, IS = Sphinkter internus, ES = Sphinkter externus.

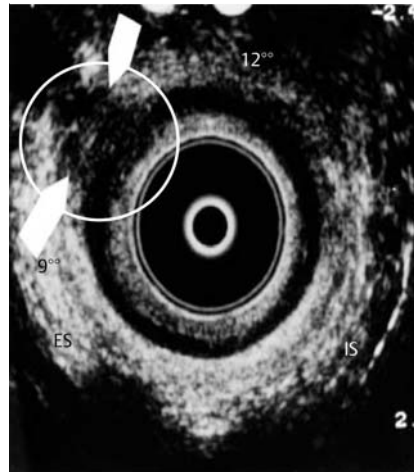


Abb. 7 Endosonografie 2 Uhr, Schaden 9–11° SSL des Sphinkter ani externus.

Manometrie

Bei der **Manometrie** werden Druckwerte des Kontinenzorgans gemessen. Diese können über eine Ballonmanometrie (statisch im Analkanal) oder eine Durchzugsmanometrie (dynamisch mit normierter Durchzugsgeschwindigkeit durch den Analkanal) erhoben werden. Bei der Durchzugsmanometrie werden an mehreren Stellen des Katheters Messwerte abgenommen. Es sollten Werte in Ruhe, beim Pressen und beim Husten gemessen werden. In der Literatur werden keine nachvollziehbaren Normalwerte aufgezeigt. Gleichzeitig sind Manometriewerte schlecht reproduzierbar und damit ist ihre Aussagekraft eingeschränkt. Es besteht auch keine direkte Korrelation zwischen den gewonnenen Manometriewerten und der klinischen Symptomatik. Sie sind hilfreich, sich einen Überblick über die Inkontinenz zu verschaffen, und helfen im Kontakt mit dem Patienten, anhand der Kurven seine Problematik zu verdeutlichen. Die Identifikation von Patienten mit sensorischen Defiziten und veränderter rektaler Compliance stellt den höchsten Wert der Manometrie dar, da diese Patienten am wenigsten von einer Sphinkterrekonstruktion profitieren werden [14].

Neurologische Diagnostik

Mittels neurophysiologischer Diagnostik sollen Defekte im Plexus hypogastricus und N. pudendus (▶ **Abb. 10**) nachgewiesen werden. Dabei werden Nadelelektroden in den Beckenboden eingebracht und die Potenziale abgeleitet. Die Untersuchung ist für den Patienten extrem unangenehm und bringt für den Behandler im Normalfall nur wenige therapierelevante Informationen. Von der Messung der Nervus-pudendus-Latenzzeit versprach man sich ebenfalls eine Verbesserung der Diagnostik und eine weitere

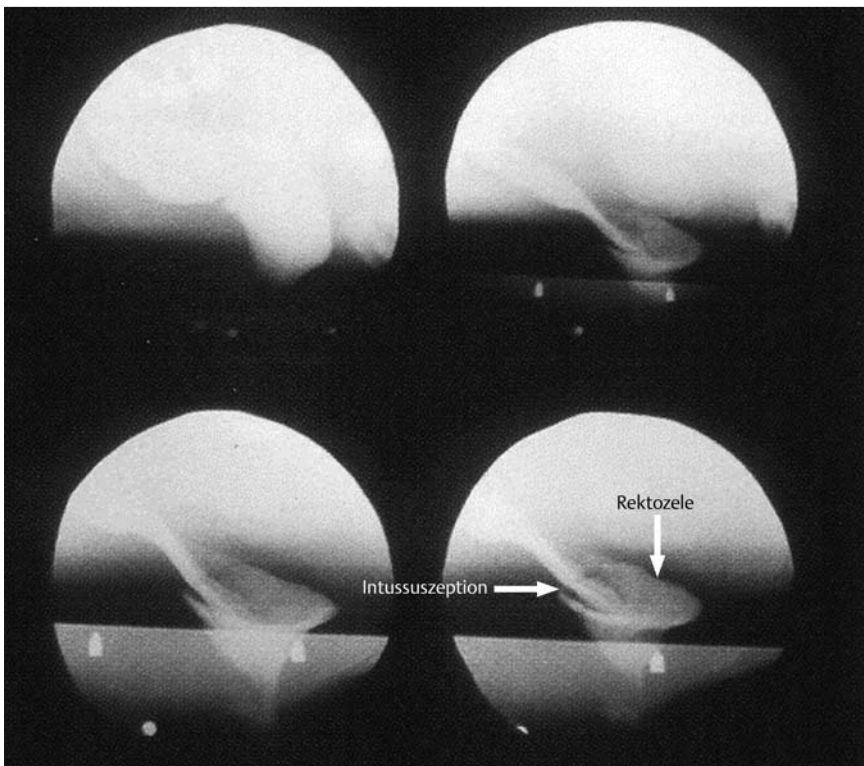


Abb. 8 Videofäkografie mit Darstellung einer Intussuszeption/Rektozele.

Differenzierungsmöglichkeit zwischen neurogener und muskulärer Läsion. Korrelierte man die Latenzzeiten zwischen kontinenten und inkontinenten Patienten, so konnten jedoch keine signifikanten Unterschiede gefunden werden.

Erschwerend kommt hinzu, dass die Expertise dieser sehr speziellen Untersuchungen vielerorts verlorengegangen ist, sodass eine gute neurologische Beckenbodendiagnostik vielerorts nicht mehr zur Verfügung steht. Sie bleibt deshalb nur speziellen Fragestellungen vorbehalten.

Da der Beckenboden als eine Einheit angesehen werden muss und für jedes Kompartiment eine andere Fachabteilung zuständig ist, sollte der Patient auch den Kollegen der Urologie und Gynäkologie vorgestellt werden, um ein möglichst ganzheitliches Konzept zu entwickeln. Zum Erzielen guter Ergebnisse haben sich vernetzte Beckenboden-Sprechstunden als wertvoll für den Patienten, aber auch zum Erfahrungsaustausch zwischen den ärztlichen Kollegen erwiesen.

Therapie



Für die Therapie der Inkontinenz sollte ein Konzept erstellt werden, wobei vom Leichten zum Schweren hin therapiert werden sollte (► **Abb. 11**). Gleichzeitig sollte nach umfangreicher Diagnostik ein individueller Therapieablauf „tailored to the patient“ erfolgen.

Konservative Therapie

Analtampons

Immer wieder werden Versuche unternommen, ohne begleitende Verbesserung der Physiologie einfach den Verschluss mittels Analtampons zu verbessern [15].

Diese werden jedoch nur von 10–30% der Patienten akzeptiert. Der Druck im hochsensiblen Analkanal wird schlecht ertragen, andererseits kommt es bei ausgedehntem Sphinkterschaden mit

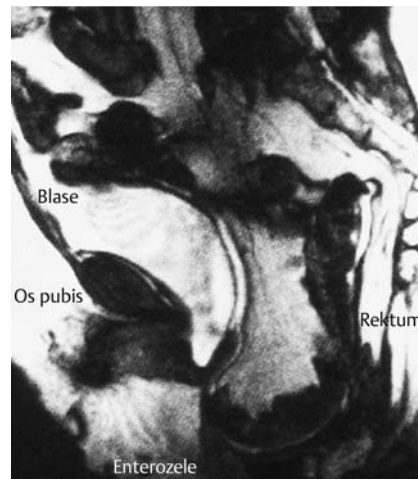


Abb. 9 Dynamisches MRT mit ausgeprägter Enterozele.

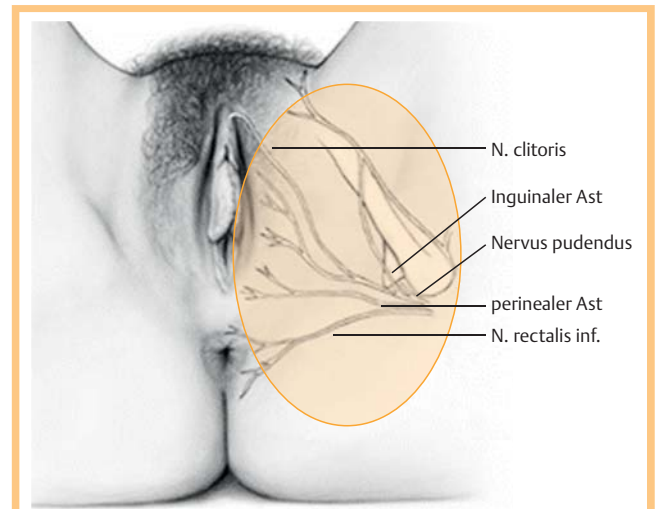


Abb. 10 N. pudendus und seine Äste.

geringem Ruhetonus immer wieder zum Verlust des Tampons [16].

Der Benefit für den Patienten ist in der Literatur schlecht dokumentiert. Es werden von Seiten der Industrie momentan große Anstrengungen unternommen, ein für den Patienten tolerableres Produkt zu generieren [17].

Hautpflege

Eine Schädigung der perianalen Haut ist abhängig vom Ausmaß der Stuhlexposition sowie der Art und Häufigkeit der Reinigungsmaßnahmen. In unserem Patientengut haben sich die Reinigung mit klarem Wasser und das regelmäßige Auftragen von Zinksalbe zum Schutz der perianalen Haut am besten bewährt.

Pessare

Bei Frauen mit fehlender Stabilität des Beckenbodens kommt es nach Hysterektomie häufig zu einer weiteren Verschlechterung der Kontinenz. Dies könnte damit zusammenhängen, dass ein stützendes Organ im Übergang zum kleinen Becken wegfällt. Es wird angelehnt an die mittelalterliche Bauweise vom Fehlen des „gotischen Abschlusssteines“ gesprochen [18].

Der Dünndarm drückt dann bei jeder Kontraktion des Bauchraumes nach kaudal, ohne dass eine Ableitung der Kräfte nach lateral erfolgt. Therapeutisch kann bei hysterektomierten Patientinnen versucht werden, mehr Stabilität durch das Einbringen eines Pessars zu erreichen [19].

Diese müssen individuell an die Patientin angepasst werden (☉ Abb. 12).

Diätische Maßnahmen

Bereits diätische Maßnahmen zur Stuhlkonsistenzverbesserung haben einen gravierenden Einfluss. So ist ein geformter Stuhl von einem geschädigten Kontinenzorgan einfacher zu halten als flüssiger Stuhl. Es finden sich z.B. häufiger Inkontinenzerscheinungen bei diabetischen Patienten unter Metformin-Therapie, da das Metformin als Nebenwirkung den Stuhl verflüssigt. Eine einfache Umstellung der Medikation kann dann bereits zu einer deutlichen Verbesserung führen.

Verbesserte Entleerung

Mittels oraler Zufuhr von Ballaststoffen und ausreichend Flüssigkeit kann die Stuhlkonsistenz weiter verbessert und eine komplette Entleerung erleichtert werden [20].

Dabei wird auch das von den Patienten als äußerst lästig angesehene Stuhlnachschmier (*Soiling*) verringert. Parallel wird ein übermäßiges Nachreinigen vermindert und perianale Hautprobleme werden verringert.

Durch gezielt abführende Maßnahmen kann der Patient den Stuhl planbarer absetzen. Hierzu können Bisacodyl- oder Lecicarbon-Suppositorien eingesetzt werden. Ein einfacher Klistierball, mit dessen Hilfe Wasser mittels des Gummiballes in das Rektum appliziert werden kann, erlebt gerade eine Renaissance als Möglichkeit der supportiven Therapie (☉ Abb. 13). Dies ist für die Planung eines geregelten Tagesablaufes für den Patienten von erheblicher Wichtigkeit. Der Circulus vitiosus von Verlassen des Hauses ohne komplette Entleerung – Inkontinenzereignis unterwegs – immer seltenerem Verlassen des Hauses kann damit vermieden werden. Der Patient gewinnt ein enormes Maß an Selbstvertrauen und Lebensqualität zurück.

Ist die Entleerung mittels eines Klistierbällchens nicht ausreichend, können Spülsysteme mit einem erhöhten Flüssigkeitsvolumen, wie z. B. das Peristeen®-Pumpsystem verschrieben wer-

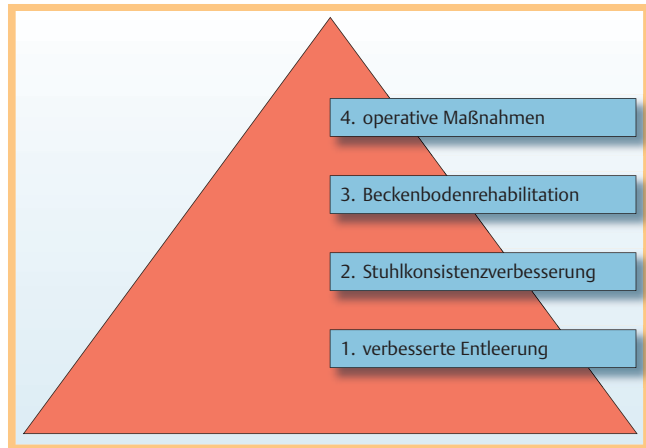


Abb. 11 Therapie: Vom Leichten zum Schweren.




Abb. 12 Würfelpessar.



Abb. 13 Klistierball.

den, mit dessen Hilfe das linke Hemikolon von Stuhl befreit werden kann. Der Patient kann dann sicher sein, für einige Stunden keine Stuhlentleerung mehr zu haben. Ist der Patient nicht in der Lage, das Pumpsystem mit Muskelkraft zu bedienen, gibt es diese Systeme mit elektrischen Pumpen. Unterstützend sollte die Haut mit Zinksalbe oder Penatencreme behandelt werden. Auch ein regelmäßiger Wechsel der Unterwäsche und der Vorlagen hilft, die Integrität der Haut zu erhalten.

Weiterhin müssen Grunderkrankungen, die eine Stuhlkonsistenzveränderung hin zu einer Diarrhöe auslösen können, therapiert werden. Das betrifft insbesondere die entzündlichen Darm-erkrankungen (Colitis ulcerosa, Morbus Crohn), aber auch cho-

linerge Diarrhöen nach Cholezystektomie, die mit Komplexbildnern (Cholestyramin) suffizient behandelt werden können.

Verbesserte Stuhlkonsistenz

Zuerst sollte versucht werden, eine weitere Verbesserung der Stuhlkonsistenz mit einer höheren Aufnahme von Ballaststoffen zu erreichen [21]. Ist dies nicht ausreichend, kann man sich die Nebenwirkungen von Opiaten und Antidepressiva zu Nutzen machen. Sie führen durch eine Reduktion der Motilität, eine verlängerte Kolontransitzeit und die dadurch vermehrte Rückresorption von Wasser zu einer Obstipation. Loperamid ist ein solches Opiat, es scheint zusätzlich eine Verbesserung des analen Muskeltonus zu erreichen [22].

Das Antidepressivum Amitriptylin kann in niedriger Dosis (25 mg) ebenfalls therapeutisch eingesetzt werden. An anderer Stelle wirkt der Enkephalinase-Hemmstoff Raccadotril mit seinem aktiven Metaboliten Thiorphans, dessen antisekretorische Wirkung zur Stuhlfestigung eingesetzt werden kann, ohne dabei die gastroenterale Transitzeit oder die Darmmotilität zu beeinflussen [23].

Letztendlich kommt eine Cochrane-Studie aus dem Jahre 2013 zu dem Schluss, dass aufgrund der schlechten Studienlage und der Divergenz in den untersuchten Patientenpopulationen keine eindeutigen medikamentösen Therapieempfehlungen gegeben werden können [24].

Beckenbodenrehabilitation

Physiotherapie. Als nächster Schritt sollte parallel zur Stuhlkonsistenzverbesserung die Physiotherapie zur Stärkung der muskulären Funktion und Verlängerung der Anspannungszeit erfolgen. Gleichzeitig soll mit den Übungen eine verbesserte Wahrnehmung im Beckenboden einhergehen [25].

Beim muskulären Training sollte auf die Expertise speziell geschulter Physiotherapeuten zurückgegriffen werden. Die Patienten werden im Sitzen und Liegen darin angeleitet das Perineum zur Körpermitte hin anzuheben. Gleichzeitig wird versucht, die abdominelle Muskulatur anzuregen und den Patienten in unterschiedlichen Atemtechniken zu schulen. Das Anheben des Beckenbodens wieder zu erlernen, nachdem über Jahre nur gepresst wurde, fällt den Patienten extrem schwer. Noch schwieriger ist die Automatisierung dieser Prozesse im Alltag. Eine Beurteilung über den Erfolg der Therapie kann frühestens nach 3–6 Monaten erfolgen. Die Durchhaltefähigkeit von Patient und Therapeut sind hierbei gefordert. In einer Studie von Jodorkovsky et al. konnte gezeigt werden, dass nur 44% der Patienten ihre verordneten Übung zum Abschluss bringen [26].

Leider verzichten viele Physiotherapeuten aus Scham oder Angst vor Verletzungen des Analkanals auf die digitale Erfolgskontrolle am Patienten. Dann sollte die richtige Anwendung der Übungen ärztlich kontrolliert werden. Häufig muss nochmals eine Nachschulung erfolgen. Die Physiotherapie sollte allen Patienten angeboten werden, bei denen stuhlregulierende Maßnahmen nicht ausreichend waren. Jedoch zeigen nur wenige Studien eine klare, wissenschaftlich nachvollziehbare Verbesserung in der Therapie der Inkontinenz, auch dies ist der Divergenz des Patientengutes und der Fülle der unterschiedlichen Therapieschemata geschuldet [27].

Ballontraining

Bei dieser Therapieform wird versucht beim Patienten eine Verbesserung der Sensorik durch ein Training mittels rektal applizierten Ballons zu erreichen [28].

Der Ballon wird mit Wasser oder Luft gefüllt, die erste Wahrnehmung des Patienten protokolliert. Der Patient wird dann geschult, immer kleinere Volumina zu detektieren. Gelingt dies, kann der Patient früher die Toilette aufsuchen, bevor eine große Stuhlmenge ihm eine suffiziente Kontrolle nicht mehr erlaubt. Diese Technik kann auch bei imperativem Stuhl und rektaler Hypersensitivität angewandt werden. Hierbei findet der umgekehrte Prozess statt, bei dem die Ballons mit ansteigenden Volumina befüllt werden, um die Toleranzschwelle des Patienten zu erhöhen.

Biofeedback

Unter Biofeedback subsumieren sich verschiedene Trainingsarten. Erstmals wurde diese Technik von MacLeod 1979 beschrieben [29]. Über Sensoren auf der Haut, intravaginal oder intraanal, werden die Messwerte registriert und auf einem Bildschirm oder mithilfe von Lichtsignalen optisch sichtbar gemacht. So kann der Patient seine Aktionen und im Weiteren eine Verbesserung der Kneiffunktion optisch nachvollziehen. Der Benefit für den Patienten liegt in zwei unterschiedlichen Effekten, zum einen kommt es nur zu einer Veränderung der Signale, wenn er die richtigen Muskelgruppen aktiviert. Zum anderen wird durch die optische Rückmeldung die Motivation zum Weiterüben verstärkt. Es gibt im Moment kein standardisiertes Biofeedback-Protokoll. Dies könnte die unterschiedlichen Erfolgsquoten von 38 bis hin zu 100% erklären [30–32].

Kritisch muss angemerkt werden, dass auch für das Biofeedback nur wenige qualitativ hochwertige Studien einen deutlichen Einfluss auf die Stuhlinkontinenz nachweisen können [27].

War früher das alleinige Biofeedback die Regel, so wird es in heutiger Zeit häufig mit einer elektrischen Stimulation kombiniert. Beim Erreichen eines definierten Kneifdruckes wird dabei ein elektrischer Impuls vom Gerät abgegeben. Dadurch soll die Stärke und Ausdauer der gestreiften Muskulatur im M. sphinkter externus verbessert werden. Gleichzeitig soll dem Patienten durch externe Stimulation bewusst gemacht werden, was bei der Kontraktion mit dem Beckenboden passiert. Als weiterer Nebeneffekt wird der Umbau von schnell kontrahierenden Muskelfasern zu langsam kontrahierenden Fasern mit verbesserter Ausdauer postuliert [33].

In den älteren, günstigeren Geräten wurden meist die niederfrequenten Stimulationen benutzt, jedoch konnte nachgewiesen werden, dass eine amplitudenmodulierte, mittelfrequente Therapie Verbesserungen im Therapieergebnis bringt [34].

Zusammenfassend gibt es einen ganzen Strauß an konservativen Möglichkeiten, die dem inkontinenten Patienten angeboten werden können. Die Therapien sind auf Langfristigkeit angelegt und erfordern die stetige Mitarbeit des Patienten.

Operative Therapie

▼
Etwa 80% unserer inkontinenten Patienten können durch die konservative Therapie so gebessert werden, dass operative Maßnahmen entbehrlich sind.

Operationen am Verschlussystem Muskulärer Schaden: Sphinkterrekonstruktion

Die Rekonstruktion des Analsphinkters ist, insbesondere nach Geburtsverletzungen, eine gute Therapieoption. Bei der Operation werden die dislozierten Muskelenden dargestellt und möglichst überlappend adaptiert. Insbesondere nach ventral gelege-

nen Geburtstraumata mit einem schmalen Perineum postpartum ist dies eine gute Methode, um den Damm wiederherzustellen (● Abb. 14).

Wichtig ist, bei der Präparation nicht zu viel Muskelgewebe freizulegen, da hierdurch Durchblutung und nervale Versorgung geschädigt werden können. Die Mobilisierung muss jedoch so weit erfolgen, dass anschließend die narbig veränderten Muskelenden spannungsfrei, wenn möglich überlappend, genäht werden können. Dann ist nur eine Stoß-auf-Stoß-Adaptation möglich (● Abb. 15, ● Abb. 16). Tiandra et al. konnten in einer randomisierten Studie zeigen, dass die Ergebnisse überlappende versus Stoß-auf-Stoß-Reparatur gleich waren [35].

Die Ergebnisse sind häufig divergent und die Nachuntersuchungszeiträume kurz. Letztlich kann je nach Definition des Therapiezieles eine Erfolgsrate zwischen 35 und 78% angegeben werden, und das bei einer *Follow-up*-Rate von lediglich 52% [36]. Eine Kontinenzverbesserung ergibt sich nicht nur aus der Muskelnäht, sondern auch aus der Verlängerung des Analkanals und der Verbreiterung des Perineums. Postoperative Manometrieergebnisse zeigen eine signifikante Verlängerung der Hochdruckzone sowie eine Erhöhung des Ruhe- und Kneifdruckes [37].

Wie oben schon mehrfach angesprochen, ist die Kontinenzleistung immer von mehreren Faktoren abhängig. Ist neben der Muskulatur auch noch der dazugehörige Nervus pudendus geschädigt, kann davon ausgegangen werden, dass der Patient deutlich früher wieder unter Inkontinenz leiden wird [38].

Nach initialer Besserung kommt es über die Zeit wieder zu einer Verschlechterung, sodass sich die Langzeiterfolge zwischen 20–58% einpendeln [39].

Interessanterweise kommt es aber trotz sich wieder verschlechternder Kontinenzleistungen zu einem nur relativ geringeren Absinken der Lebensqualitätswerte im Langzeitverlauf nach Sphinkterrekonstruktion [21].

Neurogener Schaden: Sakrale Nervenstimulation

Mit der sakralen Nervenstimulation (SNS), zuerst eingesetzt bei der Urininkontinenz, besitzen wir ein weiteres Werkzeug zur Therapie der analen Inkontinenz. Erstmals wurde sie in Europa durch Matzel et al. 1995 zum Einsatz gebracht [40].

Das komplett Neue an dieser Methode ist, dass der Operationsbereich weg vom Erfolgsorgan verlegt wurde. Postuliert wird, dass es durch ein elektrisches Potenzial, das am Plexus hypogastricus angelegt wird, zu einer Verbesserung der Haltefunktion durch eine verbesserte Kontraktion am muskulären Beckenboden kommt [41].

Aber auch hierbei scheint der Zusammenhang von Ursache und Wirkung nicht ganz so einfach zu sein. So besteht nach dem Ende einer Probestimulation, über wenige Tage, eine verbesserte Kontinenzleistung, obwohl kein elektrischer Strom mehr appliziert wird. So scheint nicht nur die erhöhte Stromstärke nach kaudal, hin zum Erfolgsorgan, eine Rolle zu spielen, sondern auch kraniale, zentrale Mechanismen.

Indiziert ist das Therapieprinzip bei muskulären, neuronalen und sensorischen Schäden. Einschränkungen entstehen dadurch, dass nicht alle Patienten in der Lage sind, die technische Bedienung des Gerätes zu durchdringen. Um diese Patientenpopulation auszuschließen und gleichzeitig einen möglichen Therapierfolg abzuschätzen, wird immer zuerst eine Probestimulation durchgeführt. Hierbei werden feine Katheter mithilfe von Hohlnadeln durch die Sakralforamina hindurch (● Abb. 17, ● Abb. 18) an den Plexus hypogastricus gebracht. Mithilfe eines batteriebetriebenen, externen Stimulators appliziert sich der Patient nach Be-

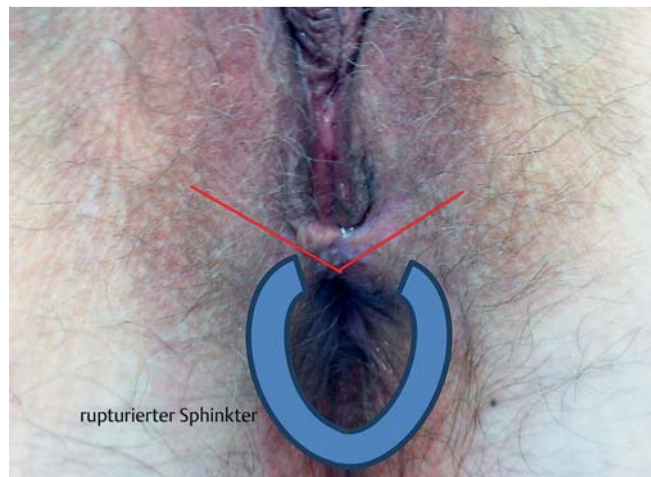


Abb. 14 Schnittführung Analsphinkterrekonstruktion bei Sphinkterläsion zwischen 11 und 2 Uhr.

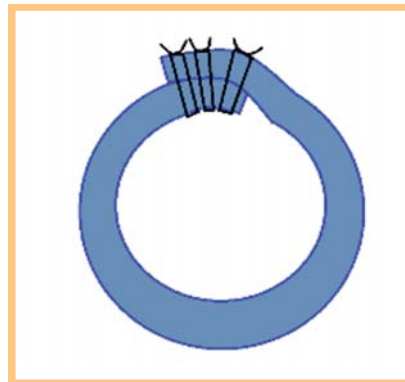


Abb. 15 Sphinkterrekonstruktion überlappend.

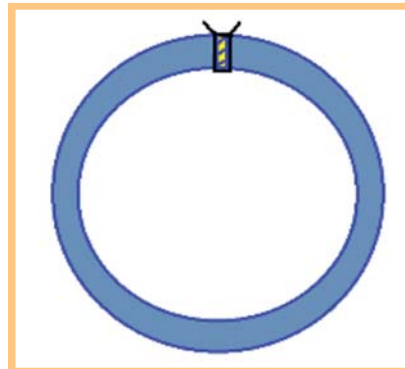


Abb. 16 Sphinkterrekonstruktion Stoß-auf-Stoß.

darf Strom. Erreicht der Patient eine an Stuhltagebüchern erkennbare Verbesserung von wenigstens 50% seiner Inkontinenzsymptomatik, wird die endgültige Implantation (*Interstim therapy system Medtronic*, Minneapolis, MN, USA) durchgeführt. Nach der Komplettimplantation liegen Sonde und Batteriegerät unter der Haut und können transkutan weiter durch ein Steuergerät beeinflusst werden. Nachjustierungen sind damit auch postoperativ möglich. Die Erfolgsrate ($\geq 50\%$ Verbesserung der Inkontinenzsymptomatik) liegt in verschiedenen Studien über 80% [40,42]. Verbesserungen der Lebensqualität finden sich sowohl im Kurz- als auch im Langzeitverlauf [43]. Die SNS ist eine wirkungsvolle, nebenwirkungsarme Methode zur Besserung der analen Inkontinenz. Limitiert wird die Methode durch die Notwendigkeit eines technischen Grundverständnisses, das nicht alle älteren Patienten mitbringen.

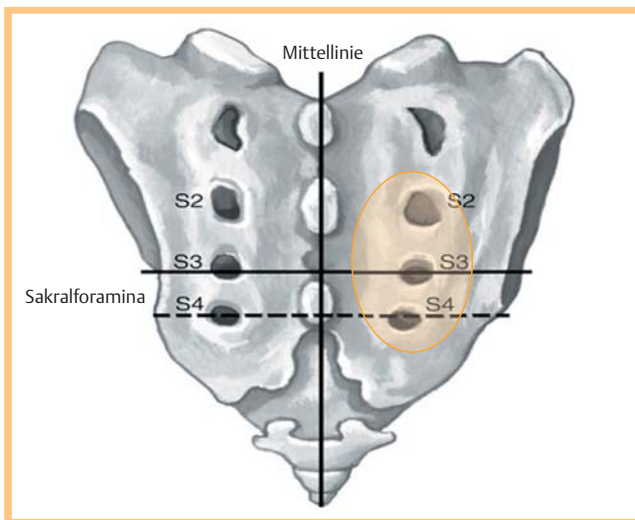


Abb. 17 Os sacrum mit Foramina S2–4.

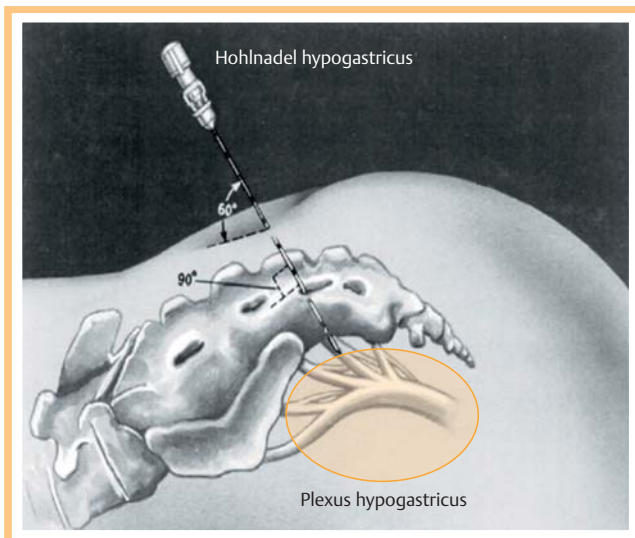



Abb. 18 Os sacrum seitlich mit Hohlnadel zur Applikation der Sonde.

Rektumprolaps

Beim Rektumprolaps kommt es zu einem Durchtritt des Rektums mit all seinen Wandschichten durch den Analkanal. Durch die Invagination selbst, aber auch durch das repetitive Aufdehnen des Afters führt dieser Befund zur analen Inkontinenz [44]. Durch die Intussuszeption des Rektums ist die Entleerung erschwert, was der Patient nur durch ein vermehrtes Pressen kompensieren kann. Dies führt wiederum zu einer Belastung des Beckenbodens und begünstigt die Prolapsbildung des Rektums. Die Korrektur dieses Vorgangs geschieht mittels Resektion und/oder Fixation des Rektums. Das in Europa am häufigsten zur Anwendung kommende Operations-Verfahren zur Korrektur ist die transabdominelle Rektopexie mit oder ohne Resektion [45]. Bei anderen Operationsmethoden geht man transrektal vor und versucht, durch Kürzung des Darmes den Prolaps zu unterbinden. Dabei wird dieser entweder konventionell nach Präparation des überschüssigen Darmes reseziert und anastomosiert (Operation nach Altemeyer,  Abb. 19) oder die Mukosa reseziert, der Muskel mit Nähten gerafft und die Mukosaränder adaptiert (Operation nach Rehn-Delorme) oder eine Resektion mit gleich-

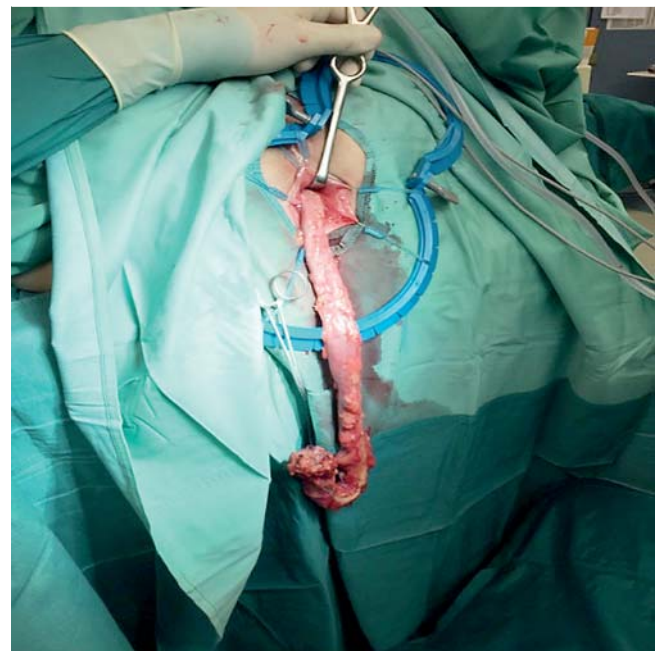


Abb. 19 Transanal prolabierendes Kolon vor Resektion (Operation nach Altemeyer).

zeitiger Anastomose mittels Klammernahtgerät durchgeführt (STARR/Transtar).

Die Ergebnisse der verschiedenen Operationsmethoden sind nicht einheitlich. Welcher Zugang der bessere ist, kann durch die Studien nicht belegt werden. Es kommt auch trotz ausgedehnter Resektionen immer wieder zu Rezidiven, die in der Literatur mit 0–50% angegeben werden [46].

Eine Cochrane-Analyse von Tou et al. aus dem Jahr 2015 kommt zu dem Ergebnis, dass aufgrund der Heterogenität der Studien und der kleinen Fallzahlen keine eindeutige Empfehlung für ein operatives Verfahren bei einem Rektumprolaps gegeben werden kann [47].

Sphinkterersatztherapien

Es gibt verschiedene Ansätze verloren gegangene Sphinktersubstanz zu ersetzen. Bei sogenannten Schlüsseldefekten, d. h. kleineren, tiefen Defekten, besonders nach operativen Traumata (Fissurektomie, Fisteloperationen) können polsternde Materialien in die Defekte (submukös, intersphinkitär) eingespritzt werden. Erstmals war 1995 autologes Fettgewebe zur Unterspritzung genutzt worden. Seitdem wurden unterschiedlichste Materialien eingesetzt (Polytetrafluoroethylen, Carbon-ummantelte Zirkoniumoxid-Kugeln [Durasphere] und dextranomere Mikrosphären in Hyaluronsäure-Gel [NASHA], um nur einige wenige zu nennen). Die Erfolge halten sich in Grenzen. Kurzfristig kann eine Verbesserung erzielt werden, diese kann jedoch in den meisten Fällen nicht über 12 Monaten konserviert werden. So zeigte eine Übersichtsarbeit an 1070 Patienten eine Verbesserung der Kontinenz um 70% kurz nach Implantation, aber nach 12 Monaten lag dieser Wert nur noch bei 42% [48, 49].

Der Grund hierfür konnte durch Guerra et al. in einer endosonografischen Studie dargestellt werden. So konnte er im Schnitt nach 12 Monaten nur noch 14% des injizierten Volumens nachweisen. Dabei korrelierte das sonografisch nachgewiesene Restvolumen mit der Effektivität der Behandlung [50].

Sind die Defekte größer und besteht eine ausgeprägte Inkontinenz, helfen kleine Defektverschlüsse mit Unterfütterung nicht mehr und es muss eine Sphinkterersatz-Operation durchgeführt werden. Es gibt hierzu mehrere Möglichkeiten.

Als autologer Gewebeersatz kann der Muskel *gracilis* herangezogen werden. Dabei wird der Muskel an seinem kaudalen Ansatz am Knie im *Pes anserinus* abgelöst und unter Erhalt der Gefäß-Nerv-Versorgung umgeschlagen und um den Analkanal geschlungen. Teilweise wird der Muskel mit einem elektrischen Stimulator verbunden (Dynamisierung). Trotz häufig guter Funktion findet sich bei der Muskeltransposition eine hohe Rate an Komplikationen und Reoperationen (40%). Der Therapieerfolg wird in der Literatur zwischen 60–75% angegeben [51].

Die häufigsten Komplikationen umfassen Infektionen (30%), Beinschmerzen (13%) und Stimulatorprobleme (15%). Durch die Einengung des Analkanals kommt es häufig zu einer Obstipation (50%), die dann mit abführenden Maßnahmen korrigiert werden muss [52, 53].

Aus diesen Gründen ist der Eingriff als sehr invasiv anzusehen und sollte nur in speziellen Situationen, wie z.B. bei einer komplexen Zerstörung des Sphinkterapparates, erfolgen. In diesen Situationen stellt er häufig die letzte Möglichkeit dar, einem jüngeren Patienten ein definitives Stoma zu ersparen.

Es können auch künstliche Implantate als Sphinkterersatz herangezogen werden, wie beim *Artificial Bowel Spincter* (American Medical Systems, Inc., Minnetonka, MN/USA) (▶ **Abb. 20**), bei dem ein aufblasbarer Ring perisphinktär implantiert wird. Mit einer Pumpe, die in der Labie oder im Skrotum des Patienten liegt, wird der Cuff über ein intraabdominell liegendes Reservoir befüllt oder entleert. Nachteile dieser Verfahren sind der hohe Preis und die Implantation von Fremdmaterial in eine kontaminierte Körperregion, sodass es zu häufigen Infektionen kommt, oft gefolgt von einer Explantation des Systems. Diese schwanken zwischen 13% [54] und 65% [55].

Obwohl das System, wenn sicher implantiert, gut arbeitet, kommt es doch im Laufe der Zeit zu einem Funktionsverlust. Die größte technische Herausforderung bei den artifiziellen Sphinkteren liegt darin, die biomechanische Langzeit-Kompatibilität zwischen Implantat und umgebendem Gewebe sicherzustellen [56].

Dasselbe gilt für das Fenix System (FENIX® Continece Restoration System, Torax Medical, Inc.) (▶ **Abb. 21**), bei dem ein Ring aus perlenartigen Magneten um den Analkanal implantiert wird, die durch den Druck während der Defäkation auseinanderweichen und anschließend wieder magnetisch zusammenkommen

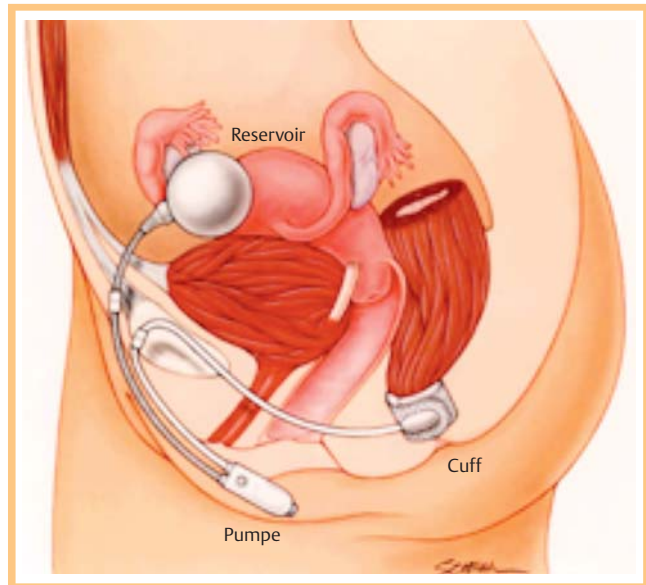


Abb. 20 Acticon Neosphincter (mit freundlicher Genehmigung von American Medical Systems, Inc., Minnetonka, MN/USA).

und damit den Analkanal verschließen. Zu dieser Technik gibt es noch keine aussagekräftigen Studien.

Alle Sphinkterersatztherapien sind teuer und aufwendig. Es muss genau abgewogen werden, ob der Patient davon profitiert. Nicht jeder Patient ist für diese Systeme geeignet. Patienten mit Morbus Crohn, mit Schäden der Haut durch Radiatio und mit vorgeschädigtem perianalem Gewebe sollten exkludiert werden. Während der Implantation muss auf unbedingte Sterilität geachtet werden. Durch mehrfachen Ein- und Ausbau mit entsprechenden Infektionen wird das anale Verschlussystem nur mehr geschädigt. Eine gute Indikation stellen Patienten mit einer Analtresie dar, bei denen eine Fehlanlage des Anus vorliegt und die im Säuglingsalter mit einer Durchzugsoperation versorgt wurden.

Stomatherapie

Das Stoma gilt immer noch als letzter Ausweg aus der analen Inkontinenz. Entgegen seines schlechten Rufes stellt die Anlage eines Diversionsstomas eine gute weitere Alternative dar. Colquhoun et al. konnten mit verschiedenen Lebensqualitätsscores (SF-36, FIQOL) nachweisen, dass die Gruppe, die mit Kolostoma versorgt war, der Gruppe ohne Stoma in Bezug auf Umgang

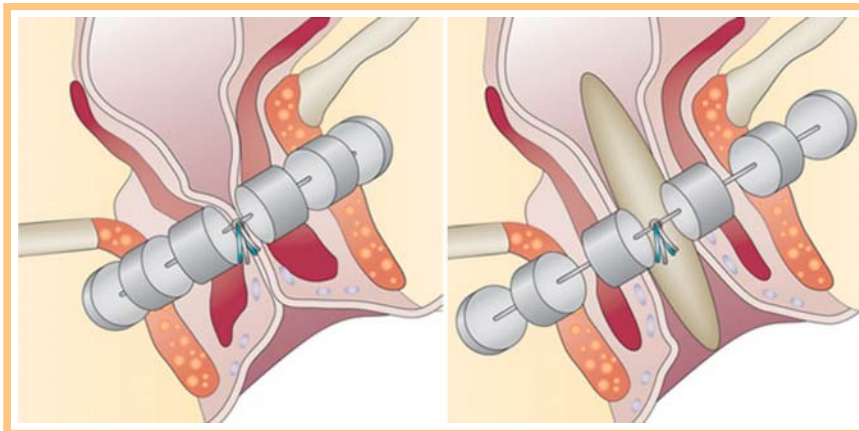


Abb. 21 The FENIX® Continece Restoration System (mit freundlicher Genehmigung von Torax Medical, Inc., Shoreview, MN/USA).

mit der Erkrankung, Scham, Lebensstil sowie Neigung zu Depressionen überlegen war [57].

Wird das Stoma geplant und technisch gut angelegt und wird der Patient bereits vor Anlage geschult, stellt es ein wichtiges Werkzeug in der Therapie der analen Inkontinenz dar.

Interessenkonflikt

Die Autoren geben an, dass kein Interessenkonflikt besteht.

Abstract

Anal Incontinence

Due to a higher life expectancy and an increased claim to the quality of life of our patients, also at a higher age, doctors focus more and more on anal incontinence. The causes for the incontinence are multifocal, therefore, different faculties, like gynecologists, urologists, surgeons and dermatologists work on this issue. It is rather a heterogeneous symptom picture than a clearly defined illness. Women (5:1) are concerned predominantly in particular after multiple, difficult, extended births with heavy children. But also surgical and gynecological interventions, many years of wrong stool behaviour and the normal ageing process contribute to the origin and deterioration of the anal incontinence.

A therapeutic algorithm leads from the easy to the severe. A conservative therapy beginning should be chosen. The stool emptying should be improved to take the pressure from the restrictedly functioning locking system. After this is reached, it should be tried to improve the sensory and contraction ability of the pelvic floor by means of pelvic floor training and biofeedback-exercises. With these easy measures more than 80% of the affected patients can be helped. The remaining patients are supplied, if desired, to surgical procedures. The surgeon has to decide whether an improvement or strengthening of the sphincter is in the foreground (sphincter reconstruction/artificial bowl sphincter) or if a neurogenic stimulation (SNS) is the more promising procedure for the improvement of the pelvic floor.

Literatur

- Mandaliya R, DiMarino AJ, Moleski S et al. Survey of anal sphincter dysfunction using anal manometry in patients with fecal incontinence: a possible guide to therapy. *Gastroenterol* 2015; 28: 469–474
- Makol A, Grover M, Whitehead WE. Fecal incontinence in women: causes and treatment. *Womens Health (Lond Engl)* 2008; 4: 517–528
- Faridi A, Willis S, Schelzig P et al. Anal sphincter injury during vaginal delivery – an argument for cesarean section on request? *Perinat Med* 2002; 30: 379–387
- Bollard RC, Gardiner A, Duthie GS et al. Anal sphincter injury, fecal and urinary incontinence: a 34-year follow-up after forceps delivery. *Dis Colon Rectum* 2003; 46: 1083–1088
- Schwandner O. Deutsche Gesellschaft für Chirurgie. Optimale Therapie der symptomatischen Rektozele – ein Plädoyer für das konservative Vorgehen. 132. Kongress der Deutschen Gesellschaft für Chirurgie. München, 28.04.–01.05.2015. Düsseldorf: German Medical Science GMS Publishing House; 2015: Doc15dgc191
- Whitehead WE, Burgio KL, Engel BT. Biofeedback treatment of fecal incontinence in geriatric patients. *J Am Geriatr Soc* 1985; 33: 320–324
- Schlothe AC, Hutton J, Yeoh EK et al. Pudendal nerve injury in men with fecal incontinence after radiotherapy for prostate cancer. *Acta Oncol* 2015; 54: 882–888
- Mundet L, Ribas Y, Arco S et al. Quality of Life Differences in Female and Male Patients with Fecal Incontinence. *Neurogastroenterol Motil* 2016; 22: 94–101
- Ahnis A, Holzhausen M, Rockwood TH et al. FLQAI – A Questionnaire on Quality of Life in Fecal Incontinence: German translation and validation of Rockwood et al.'s (2000) Fecal Incontinence Quality of Life Scale (FIQLS). *Z Gastroenterol* 2012; 50: 661–669
- Roos AM, Abdool Z, Thakar R et al. Predicting anal sphincter defects: the value of clinical examination and manometry. *Int Urogynecol J* 2012; 23: 755–763
- Shorvon PJ, Stevenson GW. Defaecography: setting up a service. *Br J Hosp Med* 1989; 41: 460–466
- Melchior C, Bridoux V, Touchais O et al. MRI defaecography in patients with faecal incontinence. *Colorectal Dis* 2015; 17: O62–O69
- Bertschinger KM, Hetzer FH, Roos JE et al. Dynamic MR imaging of the pelvic floor performed with patient sitting in an open-magnet unit versus with patient supine in a closed-magnet unit. *Radiology* 2002; 223: 501–508
- Cohen M, Rosen L, Khubchandani I et al. Rationale for medical or surgical therapy in anal incontinence. *Dis Colon Rectum* 1986; 29: 120–122
- Bond C, Youngson G, MacPherson I et al. Anal plugs for the management of fecal incontinence in children and adults: a randomized control trial. *J Clin Gastroenterol* 2007; 41: 45–53
- Deutekom M, Dobben AC. Plugs for containing faecal incontinence. *Cochrane Database Syst Rev* 2012; 4: CD005086
- Gray M, Bliss DZ, Doughty DB et al. Incontinence-associated dermatitis: a consensus. *J Wound Ostomy Continence Nurs* 2007; 34: 45–54
- Hjartardóttir S, Nilsson J, Petersen C et al. The female pelvic floor: a dome – not a basin. *Acta Obstet Gynecol Scand* 1997; 76: 567–571
- Komesu YM, Rogers RG, Rode MA et al. Pelvic floor symptom changes in pessary users. *Am J Obstet Gynecol* 2007; 197: 620.e1–e6
- Bliss DZ, Jung HJ, Savik K et al. Supplementation with dietary fiber improves fecal incontinence. *Nurs Res* 2001; 50: 203–213
- Van Koughnett J, Wexner S. Current management of fecal incontinence: Choosing amongst treatment options to optimize outcomes. *World J Gastroenterol* 2013; 19: 9216–9230
- Hallgren T, Fasth S, Delbro DS et al. Loperamide improves anal sphincter function and continence after restorative proctocolectomy. *Dig Dis Sci* 1994; 39: 2612–2618
- Eberlin M, Mück T, Front MM. A Comprehensive Review of the Pharmacodynamics, Pharmacokinetics, and Clinical Effects of the Neutral Endopeptidase Inhibitor. *Racecadotril Pharmacol* 2012; 3: 93
- Omar MI, Alexander CE. Drug treatment for faecal incontinence in adults. *Cochrane Database Syst Rev* 2013; 6
- Engel BT, Nikoomanesh P, Schuster MM. Operant conditioning of recto-sphincteric responses in the treatment of fecal incontinence. *N Engl J Med* 1974; 290: 646–649
- Jodorkovsky D, Dunbar KB, Gearhart SL et al. Biofeedback therapy for defecatory dysfunction: “real life” experience. *J Clin Gastroenterol* 2013; 47: 252–255
- Norton C, Cody JD. Biofeedback and/or sphincter exercises for the treatment of faecal incontinence in adults. *Database Syst Rev* 2012; 7: CD002111
- Chiarioni G, Whitehead WE. The role of biofeedback in the treatment of gastrointestinal disorders. *Nat Clin Pract Gastroenterol Hepatol* 2008; 5: 371–382
- MacLeod JH. Biofeedback in the management of partial anal incontinence: a preliminary report. *Dis Colon Rectum* 1979; 22: 169–171
- Rao SS. Diagnosis and management of fecal incontinence. American College of Gastroenterology Practice Parameters Committee. *Am J Gastroenterol* 2004; 99: 1585–1604
- Madoff RD, Parker SC, Varma MG et al. Faecal incontinence in adults. *Lancet* 2004; 364: 621–632
- Norton C, Thomas L, Hill J et al. Management of faecal incontinence in adults: summary of NICE guidance. *BMJ* 2007; 334: 1370–1371
- Salmons S, Vrbová G. The influence of activity on some contractile characteristics of mammalian fast and slow muscles. *J Physiol* 1969; 201: 535–549
- Schwandner T, König IR, Heimerl T et al. Triple target treatment (3T) is more effective than biofeedback alone for anal incontinence: the 3T-AI study. *Dis Colon Rectum* 2010; 53: 1007–1016
- Tjandra JJ, Han WR, Goh J et al. Direct repair vs. overlapping sphincter repair: a randomized, controlled trial. *Dis Colon Rectum* 2003; 46: 937–942; discussion 942–943

- 36 *Ommer A, Herold A, Bussen D.* Chirurgische Therapie der Stuhlinkontinenz. *CHAZ* 14: Jahrgang 7+8, Heft 20
- 37 *Oliveira L, Pfeifer J, Wexner SD.* Physiological and clinical outcome of anterior sphincteroplasty. *Br J Surg* 1996; 83: 502–505
- 38 *Gilliland R, Altomare DF, Moreira H Jr et al.* Pudendal neuropathy is predictive of failure following anterior overlapping sphincteroplasty. *Dis Colon Rectum* 1998; 41: 1516–1522
- 39 *Glasgow SC, Lowry AC.* Long-term outcomes of anal sphincter repair for fecal incontinence: a systematic review. *Dis Colon Rectum* 2012; 55: 482–490
- 40 *Matzel KE.* Sacral nerve stimulation for faecal incontinence: its role in the treatment algorithm. *Colorectal Dis* 2011; 13 (Suppl. 02): 10–14
- 41 *Chan MK, Tjandra JJ.* Sacral nerve stimulation for fecal incontinence: external anal sphincter defect vs. intact anal sphincter. *Dis Colon Rectum* 2008; 51: 1015–1024; discussion 1024–1025
- 42 *Meyer I, Richter HE.* Impact of fecal incontinence and its treatment on quality of life in women. *Womens Health (Lond Engl)* 2015; 11: 225–238
- 43 *Wexner SD, Collier JA, Devroede G et al.* Sacral nerve stimulation for fecal incontinence: results of a 120-patient prospective multicenter study. *A Ann Surg* 2010; 251: 441–449
- 44 *Bloemendaal AL, Buchs NC, Prapasrivorakul S et al.* High-grade internal rectal prolapse: Does it explain so-called “idiopathic” faecal incontinence? *Int J Surg* 2015; 25: 118–122
- 45 *Bloemendaal AL, De Schepper M, Mishra A et al.* Trans-anal endoscopic microsurgery for internal rectal prolapse. *Tech Coloproctol* 2016; 20: 129–133
- 46 *Hotouras A, Ribas Y, Zakeri S et al.* A systematic review of the literature on the surgical management of recurrent rectal prolapse. *J Colorectal Dis* 2015; 17: 657–664
- 47 *Tou S, Brown SR, Nelson RL.* Surgery for complete (full-thickness) rectal prolapse in adults. *Cochrane Database Syst Rev* 2015; 11: CD001758
- 48 *Hussain ZI, Lim M, Stojkovic SG.* A systematic review of perianal implants in the treatment of faecal incontinence. *Br J Surg* 2011; 98: 1526–1536
- 49 *Alam NN, Narang SK, Köckerling F et al.* Anal Sphincter Augmentation Using Biological Material. *Front Surg* 2015; 2: 60
- 50 *Guerra F, La Torre M, Giuliani G et al.* Long-term evaluation of bulking agents for the treatment of fecal incontinence: clinical outcomes and ultrasound evidence. *Tech Coloproctol* 2015; 19: 23–27
- 51 *Madoff RD, Rosen HR, Baeten CG et al.* Safety and efficacy of dynamic muscle plasty for anal incontinence: lessons from a prospective, multicenter trial. *Gastroenterology* 1999; 116: 549–556
- 52 *Thornton MJ, Kennedy ML, Lubowski DZ et al.* Long-term follow-up of dynamic graciloplasty for faecal incontinence. *Colorectal Dis* 2004; 6: 470–476
- 53 *Matzel KE, Madoff RD, LaFontaine LJ et al.* Complications of dynamic graciloplasty: incidence, management, and impact on outcome. *Dis Colon Rectum* 2001; 44: 1427–1435
- 54 *Lehur PA, Zerbib F, Neunlist M et al.* Comparison of quality of life and anorectal function after artificial sphincter implantation. *Dis Colon Rectum* 2002; 45: 508–513
- 55 *Carmona MD, Company R, Vila JV et al.* Long-term results of artificial bowel sphincter for the treatment of severe faecal incontinence. Are they what we hoped for? *Colorectal Dis* 2009; 11: 831–837
- 56 *Wang MH, Zhou Y, Zhao S et al.* Challenges faced in the clinical application of artificial anal sphincters. *J Zhejiang Univ Sci B* 2015; 16: 733–742
- 57 *Colquhoun P, Kaiser R Jr, Efron J et al.* Is the quality of life better in patients with colostomy than patients with fecal incontinence? *World J Surg* 2006; 30: 1925–1928