

Dyspnoe und Leistungsminderung mit unerwartetem Ausgang

Peter Seizer, Michaela Rockenstiehl, Suzanne Fateh-Moghadam, Susanne Haen, Ferruh Artunc, Martin R. Müller, Azadeh Ebrahimi, Reimer Riessen, Meinrad Gawaz, Falko Fend, Michael Haap

Ein positiver Troponintest gilt als Biomarker für eine kardiale Schädigung. Der Befund ist äußerst vielschichtig und bedeutet nicht automatisch, dass ein akuter Koronarverschluss vorliegt. Der aktuelle Tübinger Fall demonstriert eine nicht-ischämische, aber folgenschwere Ursache für ein erhöhtes Troponin. Die ausführliche Fallbeschreibung mit allen Details zum Patienten und den Untersuchungen, vielen Abbildungen und den Hintergründen finden Sie online.



QR-Code einscannen und kompletten Fall online lesen oder unter:
<http://dx.doi.org/10.1055/s-0042-109741>

Vorgeschichte | Ein 55-jähriger Mann klagt seit 5 Tagen über zunehmende Dyspnoe und Leistungsminderung. Beim Hausarzt zeigen sich im EKG ST-Strecken-Veränderungen, der Troponin-Schnelltest ist positiv. Der Hausarzt überweist den Patienten daraufhin an das Universitätsklinikum Tübingen.

Anamnese | EKG und Laboruntersuchungen in der Notaufnahme ergeben das typische Bild einer dekompensierten Herzinsuffizienz mit erhöhtem Troponin. Aktuell besteht keine Dyspnoe oder Angina pectoris. Der Patient hat weder Fieber noch Übelkeit oder Erbrechen. Medikamente nimmt er nicht.

Diagnostik | Um die Ursache für die EKG- und Laborbefunde abzuklären, wird eine Koronarangiografie durchgeführt. Es zeigt sich eine hochgradig reduzierte Pumpfunktion bei Aortenklappeninsuffizienz III° und koronarer 1-Gefäß-Erkrankung, jedoch ohne interventionsbedürftige Stenosen.

Dramatischer Verlauf | Am 5. Tag nach der stationären Aufnahme verschlechtert sich der Allgemeinzustand des Patienten. Er entwickelt Fieber bis 42 °C mit konsekutiver Tachykardie und wird auf die Intensivstation verlegt. Dort werden Kulturen abgenommen und eine empirische Antibiose begonnen. Am Folgetag kommt es zu einem generalisierten Krampfanfall mit 20-minütiger Reanimation. Innerhalb von wenigen Stunden stirbt der Patient an einem Katecholamin-refraktären Kreislaufversagen.

Obduktion | Bei der Obduktion finden sich eine akut rezidivierende bakterielle Aortenklappenendokarditis mit paravalvulärem Abszess im Myokard und septischem Abszess in der linken Niere. Als Todesursache wird ein akutes Links-herzversagen ermittelt.

Variables Krankheitsbild | Die Symptome einer Endokarditis sind häufig unspezifisch und die Klinik kann sehr variabel sein. Liegen Risikofaktoren

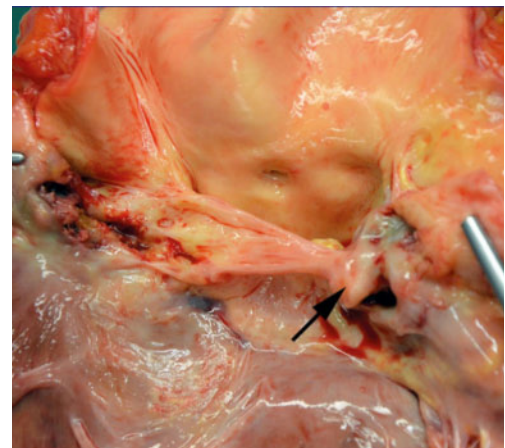


Abb. 1 Autopsiebefund des Herzens: sekundär bikuspidale Aortenklappe bei Verwachsung der akoronaren mit der rechtskoronaren Tasche.

vor (z.B. schlechter Zahnstatus, intravenöser Drogenkonsum, Kunstklappe oder ein kardiologisches Device), sollte deshalb bei entsprechender Symptomatik immer eine weiterführende Diagnostik durchgeführt werden. Die Diagnose erfolgt letztlich anhand der modifizierten Duke-Kriterien.

Neue Leitlinie | Die antiinfektive Therapie orientiert sich, abhängig vom Erreger, an den neuen Richtlinien der European Society of Cardiology von 2015. Ist ein chirurgisches Vorgehen indiziert, sollte dies in enger Absprache mit den Kollegen der Thorax-, Herz- und Gefäßchirurgie erfolgen.

Konsequenz für Klinik und Praxis

- ▶ Eine Endokarditis kann sich sehr variabel manifestieren.
- ▶ Das Krankheitsbild reicht von einer akuten, rasch progredienten Infektion bis hin zur subakuten bzw. chronischen Erkrankung mit unspezifischer Symptomatik.
- ▶ Bei entsprechendem Risikoprofil sollte eine infektiöse Endokarditis immer in die Differenzialdiagnosen einbezogen werden, um bei der Therapie keine Zeit zu verlieren.

Korrespondenz

PD Dr. Michael Haap
 Innere Medizin, Internistische Intensivstation,
 Universitätsklinikum Tübingen
 Ottfried-Müller-Str. 10
 72076 Tübingen
michael.haap@med.uni-tuebingen.de

Interessenkonflikt

Die Autoren geben an, dass kein Interessenkonflikt besteht.

DOI 10.1055/s-0042-109741
 Dtsch Med Wochenschr
 2016; 141: 1386
 © Georg Thieme Verlag KG ·
 Stuttgart · New York ·
 ISSN 0012-0472